

Diyalize Giren Kronik Renal Yetmezlikli Olguda Bir Renal Arter Stenozunun Tespiti ve Tedavisi ile Diyalizin Sonlandırılması

Termination of Dialysis in a Patient With Chronic Renal Failure After the Detection and Treatment of Renal Artery Stenosis

Garip Şahin¹, Mehmet Soydan¹, Tamer Kaya²

¹Osmangazi Üniversitesi Tıp Fakültesi, İç Hastalıkları AD, Nefroloji BD, Eskişehir

²Osmangazi Üniversitesi Tıp Fakültesi, Radyoloji AD, Eskişehir

ÖZET

Bilateral renal arter stenozu ya da iskemik renal hastalık nedeniyle gelişen kronik böbrek yetmezliği artan oranda tanımlanmakta olup potansiyel olarak da geri dönüşlüdür. Elli yaş üzerindeki iskemik nedenli ileri derece böbrek yetmezliği olan hastaların %5-22'si tedaviye cevap verir.

Kırk dört yaşında erkek hasta, bilinç kaybı nedeniyle kliniğe kabul edildi. Anamnezde 3 yıldır hipertansiyonu vardı. Son 3 aydır tıbbi tedaviye rağmen hipertansiyonu kontrol altına alınamadı. Fizik incelemede, kan basıncı 190/115 mmHg ölçüldü.

Klinik ve laboratuvar bulgular ile malign hipertansiyon olabileceği düşünülen hastaya ileri inceleme yapıldı. Manyetik rezonans anjiyografide sol renal arterin aortadan çıkış seviyesinden yaklaşık 1 cm uzaklıkta daralma ile uyumlu görünüm vardı. Selektif anjiyografide %90 üzerinde darlık olduğu doğrulandı ve sol renal artere stent yerleştirildi. İşlem sonrasında sol renal arter akımının normal olduğu gözlemlendi. Takiplerde idrar miktarı artan ve serum üre, kreatinin değerlerinde gerileme olan hastanın diyaliz ihtiyacının olmadığı gözlemlendi.

Son dönem böbrek yetmezliği olan hastalarda etiyolojik nedenin renal arter stenozu olduğu düşünülüyorsa ve geç tespit edilse dahi renal fonksiyonların tekrar geri döndürülmesi için mutlaka girişimsel işlemler yapıp renal arter stenozu düzeltilmelidir.

Anahtar sözcükler: renal arter stenozu, hipertansiyon, kronik böbrek yetmezliği, hemodiyaliz

ABSTRACT

Chronic renal failure (CRF) due to bilateral renal artery stenosis or ischemic renal disease is an increasingly recognized and potentially reversible disorder. It has been reported that ischemic renal disease may be responsible for 5-22% of patients with advanced renal failure who are over the age of 50.

A 44-year-old man was admitted to our clinic with the complaints of disorientation. He had hypertension since three years. In initial physical examination revealed a blood pressure of 190/115 mmHg.

On magnetic resonance imaging, there was an appearance which was suitable with stenosis approximately 1 cm in a distance from the exit level of left renal artery from aorta. A stenosis of greater than 90% was confirmed with selective angiography and a stent was implanted to the left renal artery. Afterwards, the flow of the left renal artery was observed normally. Urine output was found to be increased and need for dialysis decreased and finally the patient was discharged from the chronic dialysis program.

It must be emphasized that renal artery stenosis should be investigated in highly suspected patients even though they were in the late end stage renal disease. Furthermore, invasive procedures should be performed for the aim of revascularization.

Keywords: renal artery stenosis, hypertension, chronic renal failure, hemodialysis

2006;15 (2) 119-121

21. Ulusal Nefroloji, Hipertansiyon, Diyaliz ve Transplantasyon Kongresi'nde bildiri olarak sunulmuştur.

Yazışma Adresi: Dr. Garip Şahin
Osmangazi Üniversitesi Tıp Fakültesi, Nefroloji Bilim Dalı,
Eskişehir
Tel : 0 (222) 239 29 79/2300-2303
Faks : 0 (222) 239 37 74
E-posta : garipsahin@superonline.com

Giriş

Bilateral renal arter stenozu ya da iskemik renal hastalık nedeniyle gelişen kronik böbrek yetmezliği artan oranda tanımlanmakta olup potansiyel olarak da geri dönüşlüdür (1-3). Elli yaş üzerindeki iskemik nedenli ileri derece böbrek yetmezliği olan hastaların %5-22'si tedaviye cevap verir (1,4). Bu hastaların

birçoğunda koroner, serebral ya da periferel vasküler hastalık vardır (1). Hipertansif hastalarda renovasküler hastalıkların prevalansının yaklaşık olarak %8-10 düzeyinde olduğu bildirilmektedir (3). Renal arter stenozunun en sık nedenleri aterosklerotik vasküler hastalık ve fibromusküler displazi olarak bilinmektedir. Bu iki nedenden fibromusküler displazi %10 sıklıkta görülürken, aterosklerotik nedenler %90 sıklıktadır. Aterosklerotik renal arter stenozu sıklıkla renal arterin ostiumunda veya proksimal 1/3'lük kesiminde yerleşim gösterir (3,5,6). Çok az olguda kardiyak "output" düşüklüğü nedeni ile aterosklerotik renovasküler hastalığı olan durumlarda kan basıncı normal seyredebilir. Renal arter etkilenimi ve sistemik arteroskleroz birlikteliği artarak tanımlanmaktadır (1,2). Biz olgumuzun yaşının aterosklerotik vasküler hastalığa uyumlu olması ve hemodiyalize rağmen kontrol altına alınamayan kan basıncı yüksekliği nedeni ile renovasküler hipertansiyonu araştırmaya yöneldik.

Olgu

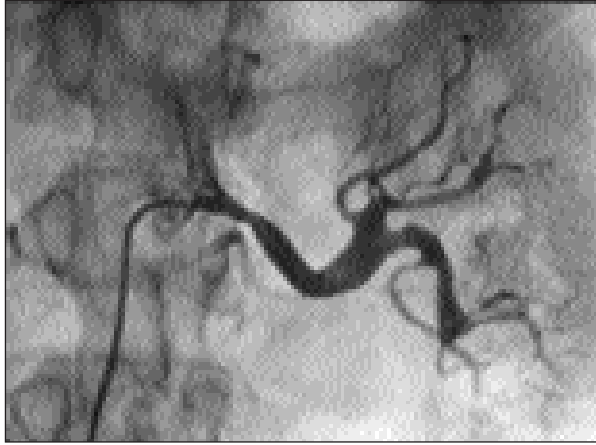Kırk dört yaşında erkek hasta, bilinç bulanıklığı nedeni ile kliniğe kabul edildi. Anamnezde 3 yıldır hipertansiyonu vardı. Son 3 aydır takipsiz olduğu öğrenildi. Sorgulamada daha önce bilinen kronik böbrek hastalığı yoktu. Fizik incelemede, kan basıncı 190/115 mmHg, genel durum kötü, şuur konfüze idi.

Serum üre azotu: 151 mg/dL (5-20), kreatinin 0.7 mg/dL (0.5-1.4), potasyum: 8.5 mg/dL (3.5-5.5), ürik asit: 9.5 mg/dL (1.2-4.5), kalsiyum: 7.5 mg/dL (8.5-10.5), fosfor: 6.8 mg/dL (2.7-4.5), parathormon: 264 pg/mL (12-72) idi. Olgumuzun kan sayımı, diğer biyokimyasal incelemeleri, kanama parametreleri, serolojik incelemeleri normal olarak ölçülmüştü. Renal ultrasonografisinde sağ böbrek 92x44 mm, sol böbrek 89x58 mm ve her iki böbrek parankim ekojenitesi grade 3 ile uyumlu idi. Retina muayenesinde evre 3 hipertansif retinopati bulguları vardı. Kardiyak incelemelerinde de koroner arter hastalığı tespit edildi. Hastaya hemodiyaliz tedavisi uygulandı. İdrarı olmaması ve kreatinin klirensinin 10 mL/dk'nın altında olması nedeni ile haftada 3 gün hemodiyaliz programına alındı. Klinik ve laboratuvar bulgular ile malign hipertansiyon olabileceği düşünülen hastaya ileri inceleme yapıldı. Manyetik rezonans anjiyografide sol renal arterin aortadan çıkış seviyesinden yaklaşık 1 cm uzaklıkta daralma ile uyumlu görünüm vardı. Selektif anjiyografide %90 üzerinde darlık olduğu doğrulandı (Resim 1) ve sol

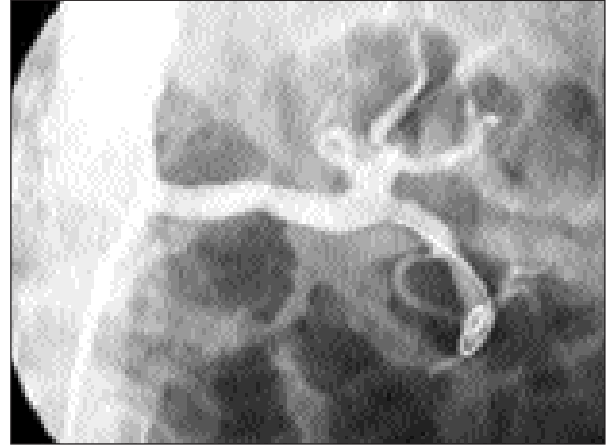
renal artere stent yerleştirildi. İşlem sonrasında sol renal arter akımının normal olduğu gözlemlendi (Resim 2). Stent takıldıktan sonra 5.85 mg/dL olan serum kreatinin değeri diyalize girmeden 1 haftalık izlem sonucunda 4.48 mg/dL olarak ölçülmüştü. Takiplerde idrar miktarı artan ve serum üre, kreatinin değerlerinde gerileme olan hastanın diyaliz ihtiyacının olmadığı gözlemlendi. Stent takılmadan önce dört farklı grup antihipertansif (bisoprolol 10 mg/gün, amlodipin 10 mg/gün, doksazosin 8 mg/gün ve hemodiyalize başlamadan önce furosemid 160 mg/gün [Hemodiyalize başlandığında diüretik kesildi. Anjiyotensin dönüştürücü enzim inhibitörü ve anjiyotensin reseptör antagonisti kullanılmadı]) tedavi ve hemodiyaliz (26 seans) ile kuru kiloya ulaşılmasına karşılık kan basıncı kontrol altına alınamayan (160/100 mmHg altına inmedi) hastada renal artere stent yerleştirme işlemi sonrasında antihipertansif ilaç kullanmadan kan basıncının normal düzeylerde seyrettiği gözlemlendi.

Tartışma

Malign hipertansiyonun klinikte sık görülen nedenlerinden biri tek taraflı ya da iki taraflı renal arter darlığıdır (1,2,4). Renal arter stenozu tek ve/veya çift taraflı anatomik bir darlık olabileceği gibi, kronik renal yetmezlik (iskemik nefropati), hipertansiyon, bazen de tanı konulmadan hipertansif bir atak sonucu iskemik inme ile karşımıza çıkabilir (3). Vakaların birçoğunda klinik bulgu (dirençli hipertansiyon, renal yetmezlik gibi) göstermediğinden tanı konulamaz. Tanı konulmasında geç kalındığı zaman son dönem böbrek yetmezliği sık olarak gelişmektedir. Renal arter stenozunun en sık nedenleri aterosklerotik vasküler hastalık ve fibromusküler displazi olarak bilinmektedir. Bu iki nedenden fibromusküler displazi %10 sıklıkta görülürken, aterosklerotik nedenler %90 sıklıktadır. İkisinde de tedavide anjiyoplasti ve stent kullanılmaktadır. Stent konulsa da, konulmasa da, mutlaka perkütan anjiyoplasti denenmelidir. Yapılan çalışmalarda stent-anjiyoplastinin birlikte yapıldığı hastalarda yeniden stenoz gelişme olasılığının daha az olduğu söylenmektedir (3,6-8). Bizim olgumuzda da hipertansiyon çok önceden olmasına karşılık, son dönem böbrek yetmezliği gelişiminden sonra ve dörtlü antihipertansif- hemodiyaliz tedavisi altında iken kan basıncının kontrol altına alınamaması nedeni ile dirençli hipertansiyon olabileceği düşünülerek araştırılmıştır. Olgumuzda renovasküler hipertansiyonun tespiti ve stent yerleştirilmesi sonra-



Resim 1. Sol renal artere stent konulmadan önce.



Resim 2. Sol renal artere stent konulduktan sonra.

sında kan basıncı kontrol altına alındı ve böbrek fonksiyonları düzeldi. Hemodiyaliz tedavisine son verildi. Bu olgu, böbrek yetmezliği gelişmiş olsa bile, renovasküler hipertansiyonda girişimin her aşamada uygulanması gerekliliğini göstermiştir (9). Renal vasküler hastalıklarda tedavinin amacı kardiyovasküler komplikasyonların önlenmesi ve renoproteksiyon olarak bilinmektedir. Aterosklerotik renal arter stenozlarında stenoz vakaların yaklaşık %50'sinde bilateraldir. Renal arter stenozu bilateral ve darlık %50-70'in üzerinde ise darlığın kritik düzeyde olduğu ve invazif girişim gerektiği düşünülmektedir (1,2,8). Girişimsel işlem sonrasında rezidüel stenoz kalmış ise restenoz gelişme riski yüksektir (9). Selektif renal anjiyografinin invazif bir işlem olması nedeni ile klinik olarak renal arter stenozu düşünülen olgularda Doppler ultrasonografi ve manyetik rezonans anjiyografi mutlaka uygulanmalıdır (10). Bu tetkikler ışığında selektif anjiyografi yapılması, sadece tanı amaçlı mı, yoksa hem tanı hem tedavi amaçlı mı çalışılacağına belirlenmesi açısından avantaj sağlamaktadır. Bu nedenle, son dönem böbrek yetmezliği (SDBY) tanısı konulup hemodiyaliz tedavisine başlanmış olsa bile, renal arter darlığı şüphesi olduğu zaman öncelikle noninvazif, sonra da, gerekli görülürse invazif işlemler hızlı bir şekilde yapılmalıdır. SDBY olan hastalarda etiyolojik nedenin renal arter stenozu olduğu düşünülüyorsa ve renal replasman tedavisi gerektirecek kadar ileri derecede böbrek

fonksiyonları bozulmuş olsa dahi, böbrek boyutları normal ölçülerde olan hastalarda renal fonksiyonların tekrar geri döndürülmesi için mutlaka girişimsel işlemler yapıp renal arter stenozu düzeltilmelidir.

Kaynaklar

1. Rimmer JM, Gennari FJ. Atherosclerotic renovascular disease and progressive renal failure. *Ann Intern Med* 1993;118:712.
2. Greco BA, Breyer JA. Atherosclerotic ischemic renal disease. *Am J Kidney Dis* 1997;29:167.
3. Safian RD, Textor SC. Renal artery stenosis. *N Engl J Med* 2000;344:431-42.
4. Van Ampting JM, Penne EL, Beek FJ, Koomans HA. Prevalance of atherosclerotic renal artery stenosis in patients starting dialysis. *Nephrol Dial Transplant* 2003;18:1147.
5. Alcazar JM, Radicio JL. Ischemic nephropathy: clinical characteristics and treatment. *Am J Kidney Dis* 2000;36:883.
6. Olin JW, Melia M, Young JR, et al. Prevalance of atherosclerotic renal artery stenosis in patients with atherosclerosis elsewhere. *Am J Med* 1990;88:46.
7. Tullis MJ, Caps MT, Zierler RE, et al. Blood pressure, antihypertensive medication, and atherosclerotic renal artery stenosis. *Am J Kidney Dis* 1999;33:675.
8. Plouin PF. Stable patients with atherosclerotic renal artery stenosis should be treated first with medical management. *Am J Kidney Dis* 2003;42:851-7.
9. Van Jaarsveld BC, Krijnen P, Pieterman H, et al. The effect of balloon angioplasty on hypertension in atherosclerotic renal-artery stenosis. Dutch Renal Artery Stenosis Intervention Cooperative Study Group. *N Engl J Med* 2000;342:1007-14.
10. Olin JW, Piedmonte MR, Young JR, et al. The utility of duplex ultrasound scanning of the renal arteries for diagnosing significant renal artery stenosis. *Ann Intern Med* 1995;122:833.