

## KLAS III FURKASYON DEFEKTLERİNİN TEDAVİSİNDE POLİLAKTİD ESASLI BİR MEMBRANIN KULLANIMI

Dr.Dt. Nurdan ÖZMERİÇ\*  
Prof.Dr. Gönen ÖZCAN\*  
Dr.Dt. Sibel E. GÜLTEKİN\*\*\*

Dr.Dt. M. Cenk HAYTAÇ\*\*  
Dr.Dt. Emine E. ALAADDİNOĞLU\*  
Prof.Dr.Köksal BALOŞ\*

### THE USE OF POLYLACTIDE BASED MEMBRANE IN THE TREATMENT OF CLASS III FURCATION DEFECTS

#### ÖZET

Periodontal tedaviyi takiben dişler ve alveolar kemik arasındaki sağlıklı bağlantıyı sağlamak için, periodontal ligament ve kemik hücrelerini destekleyen yönlendirilmiş doku rejenerasyonu tekniği, literatürde bir çok kezler bildirilmiştir. Bu çalışmanın amacı, yönlendirilmiş doku rejenerasyonu işlemlerinde kullanılan polilaktid esaslı bir membranın klas III furkasyon defektlerindeki etkinliğini değerlendirmektir. Bu amaçla, periodontal defektler iki köpekte mandibular dişlerin çevresinde cerrahi olarak oluşturuldu. Her köpekte rastgele seçilen yarım çenode üç defekte, polilaktid membran kemik defektini ve komşu kök yüzeyini örtecek şekilde yerleştirildi. Kontrol defektlere membran yerleştirilmedi. İşlemlerden 30 gün sonra, deney ve kontrol bölgelerini içeren blok biyopsiler elde edildi. Histomorfolojik ve histometrik değerlendirmeler yapıldı. Polilaktid membranla tedavi edilen defektlerde, kontrol defektlerine göre daha fazla yeni atışman ve kemik bulguları vardı.

**Anahtar Kelimeler:** Polilaktid/tedavide kullanımı, köpek, yönlendirilmiş doku rejenerasyonu, membran, Klas III furkasyon defekti.

#### ABSTRACT

Guided tissue regeneration that supports the periodontal ligament and bone cells in achieving the healthy attachment between teeth and alveolar bone following periodontal therapy has been repeatedly described in the literature. The aim of the present study was to assess the effect of a polylactide based membrane used in guided tissue regeneration procedures in Class III furcation defects. For this purpose, periodontal defects were surgically created around mandibular teeth in two dogs. In a randomly chosen quadrant in each dog, polylactide membranes were shaped to cover the three bone defects and adjacent root surfaces. No membrane was placed over the control defects. Block biopsies of test and control sites were obtained from dogs at 30 days after the procedures. Histomorphologic and histometric evaluations were performed. We observed that polylactide membrane treated defects demonstrated increased amounts of new attachment and bone compared to the control defects.

**Key Words:** Polylactide/therapeutic use, dog, guided tissue regeneration, membrane, Class III furcation defect

#### GİRİŞ

Günümüze kadar yapılan epidemiyolojik ve klinik çalışmalarda, diş kayıplarının en fazla çok köklü dişlerde meydana geldiği ve en erken protetik uygulamaların bu dişlerin kaybı nedeniyle yapıldığı ortaya konulmuştur.<sup>2,3,9</sup> Çok köklü dişlerin periodontal tedavisinde kullanılan rejeneratif yöntemler ile ilgili farklı sonuçlar rapor edilmiş ve yönlendirilmiş doku rejenerasyonu (YDR) prensipleri dahilinde değişik tipte membran ve kemik yapısını destekleyen doğal ya da sentetik kemik benzeri materyaller, hekimlerin kullanımına sunulmuştur.<sup>4,5,7,10</sup>

Polilaktid (PLA) esaslı sentetik bir membran olan Atrisorb, N-methyl-2-pyrrolidone da eriyen, laktik asit polimeridir. Hayvanlarda yapılan deneysel çalışmalarda materyalin toksik olmadığı, rezorbe olabildiği ve periodontal rejenerasyonu

gerçekleşebilmesi için gerekli şartları sağlayabildiği gösterilmiştir.<sup>12</sup> İnsanda Klas II furkasyon defektlerinin tedavisinde PLA membranının etkinliğinin araştırıldığı bir çalışmada, tedaviyi takiben altı ay sonunda vertikal ve horizontal atışman seviyesinin istatistiksel olarak anlamlı miktarda arttığı bulgulanmıştır.<sup>13</sup> Membranların rejeneratif potansiyeli, periodontal ve kemik hücrelerinin doğal iyileşme kapasitesi ile sınırlı olduğundan Klas III furkasyon defektleri gibi periodontal doku yıkımının fazla olduğu defektlerin tedavisinde yetersiz kalmaktadır.<sup>11</sup>

Çalışma amacımız, polilaktid membranın, periodontal ligament hücrelerinin periodontal ligamentini kaybetmiş kök yüzeyi üzerinde koronal yönde repopulasyonunu destekleme kapasitesini histolojik olarak incelemek, membranın dokularla uyumunu, boşluk oluşturma özelliğini ve klinik

\*Gazi Üniversitesi Dişhekimliği Fakültesi Periodontoloji Anabilim Dalı

\*\*Çukurova Üniversitesi Dişhekimliği Fakültesi Periodontoloji Anabilim Dalı

\*\*\*Gazi Üniversitesi Dişhekimliği Fakültesi Patoloji Bilim Dalı

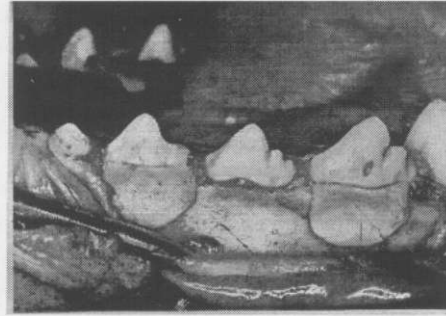
uygulanabilirliğini değerlendirmek ve Klas III furkasyon defektlerindeki 30. gündeki iyileşmeyi, flap operasyonu ile tedavi edilen kontrol grubu ile karşılaştırmalı olarak ortaya koymaktır.

## GEREÇ VE YÖNTEM

Araştırmada sistemik ve periodontal yönden sağlıklı iki adet deney köpeği kullanıldı. Cerrahi müdahaleden önce 0.1 m Ketalar (Ketamin hidroklorür, 50 mg/ml, Eczacıbaşı) ile anestezi hali sağlandıktan sonra mandibular premolar dişler hizasında kanama kontrolünü sağlamak amacıyla epinefrin içeren lokal infiltratif anestezi (Ultracaine, Hoechst) vestibül ve lingualden uygulandı. Dişeti oluğu içinden yapılan insizyon hattı ile tam kalınlık flap kaldırıldı. 2. ve 4. mandibular premolar dişler çevresinde supraalveolar periodontal defektler soğutma altında 700 numaralı çelik fissür frezler ile cerrahi olarak hazırlandı. Defekt yüksekliği mine-sement hududundan itibaren apikale doğru 5-6 mm olarak ayarlandı. Hazırlanan Klas III furkasyon defektlerinde sementin bir kısmı uzaklaştırılacak şekilde 15-20 küref darbesi ile kök yüzeyi kazınması yapıldı. Bu işlemde Gracey 7-8, 11-12, 13-14 numaralı küretler kullanıldı. Defekt tabanı hizasındaki kök yüzeyi üzerinde, alev uçlu çelik frez kullanılarak kök referans çentigi açıldı. Defekt bölgesi serum fizyolojik ile yıkandı ve firma bilgileri doğrultusunda 0.5 gr formülasyonundaki PLA membran (Atrisorb, Atrix Laboratories, Fort Collins, CO, USA), önceden %0.9 sodyum klorür solüsyonu ile ıslatılan, membran şekillendirici kutusu içinde altı dakika bırakıldıktan sonra defekt şekline uygun olarak bir bisturi yardımıyla şekillendirildi. Rastgele seçimle deney ve kontrol defektleri membranlı ve membransız olarak gruplandırılarak tedavi edildi (Resim 1).

Flap yerine yerleştirilerek, interdental kesikli sütür tekniği ile 3-0 ipek iplik kullanılarak kapatıldı. Cerrahi sonrası olası bir enfeksiyonu önlemek amacıyla deney hayvanlarına postoperatif 5 gün boyunca 24 saatte bir 800.000 ünite Devapen (Prokain penisilin G, Deva) intramuskuler olarak yapıldı. Sütürlerin alınmasına kadar olan 10 gün boyunca, operasyon bölgesi %2'lik Chlorheksidin (CHx) ile irrige edildi. Sütürler alındıktan sonra haftada iki kez olmak üzere CHx irrigasyonu ve bunun yanısıra dişlerin fırçalanması gerçekleştirildi. Postoperatif dönemde farklı bir beslenme programı uygulanmadı. Birinci ay sonunda yüksek miktarda anestezi kullanılarak köpekler sakrifiye edildi. Histolojik değerlendirme yapabilmek için diş ve defekt bölgelerini içeren bloklar, %10'luk tamponlanmış formalinde 1 hafta bekletildikten sonra 8-10 hafta süresince formik asitle dekalsifiye edildiler. Dekalsifikasyonu tamamladığı röntgende kontrol edilen örnekler rutin doku takibine alındılar. Mesio-

distal kesit almaya uygun konumda parafin bloğa gömülen dokulardan 4 mikron kalınlığında seri kesitler elde edildi. Kesitler hematoksilen-eozin ile boyandı. Histolojik değerlendirmeler Olympus BH-5 ışık mikroskopunda 40x, 100x, 200x, 400x büyütmelemlerde yapıldı. Histometrik olarak 40x büyütmede, birleşim epitel uzunluğu (birleşim epitelinin en koronal kısmı ile apikal sonlanması arasındaki mesafe), yeni kemik miktarı (çentik seviyesinden alveolar kemik tepesi arasındaki mesafe) ve yeni atışman miktarı (çentik tabanından itibaren yeni sement gömülen kollagen liflerinin en koronal arasındaki mesafe) ölçüldü.



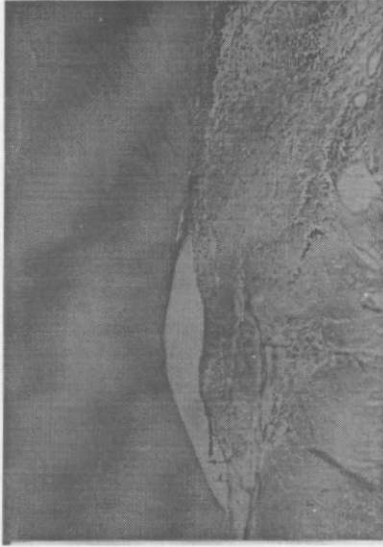
Resim 1: PLA membranın (Atrisorb) defektli orteccek şekilde yerleştirildiği (kteri sonraki) klinik görünümü

## BULGULAR

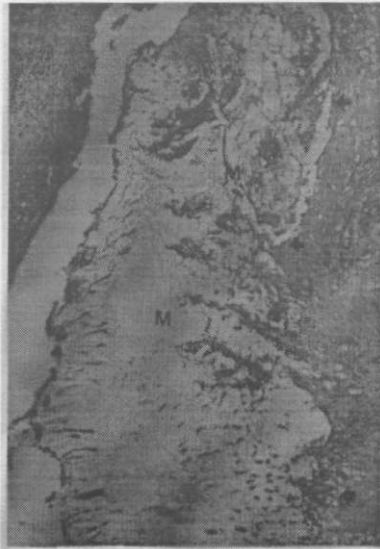Deney gruplarında iyileşme klinik olarak sorunsuz gerçekleşti. Kontrol grubuna ait diş bölgelerinde değişen oranlarda dişeti çekilmesi ve postoperatif kematinize dişeti kaybı mevcuttu. Kontrol grubuna ait örneklerde nekrotik kemik sekestreleriyle birlikte, hafif ca makrofajlardan oluşan iltihabi hücre infiltrasyonu izlendi. Kontrol grubuna ait hiç bir örnekte yeni sement veya yeni kemik oluşumuna rastlanmazken, çok kalifi yassı epitelin kök referans çentigine kadar proliferatif olduğu gözlemlendi (Resim 2) (Tablo 1). Örneklerde ayrıca dişeti çekilmesi ve plak birikimi ortak bir bulguydu.

PLA membranının uygulandığı deney grubunda ise, tüm örneklerde değişen miktarlarda yeni sement ve yeni kemik yapımıyla beraber yeni atışman gözlemlendi. Örneklerden birinde membranla uyumlu materyali çevreleyen hücreden zengin doku (Resim 3) ve membran içine vaskülerize genç bağ dokusunun girişi bulguları (Resim 4). Bir örnekte inflamasyon çok az düzeydeydi. Ayrıca kök yüzeyinde yeni atışman gözleniyordu. Bir diğer örnekte furkasyon çatısında minimal epitel ile defektin tüme yakın yeni kemik ve genç bağ dokusu ile dolu olduğu izlendi (Resim 5). Bu örnekte inflamasyon olmaması bir diğer bulguydu. Ayrıca kök yüzeyinde yeni atışman gözleni-

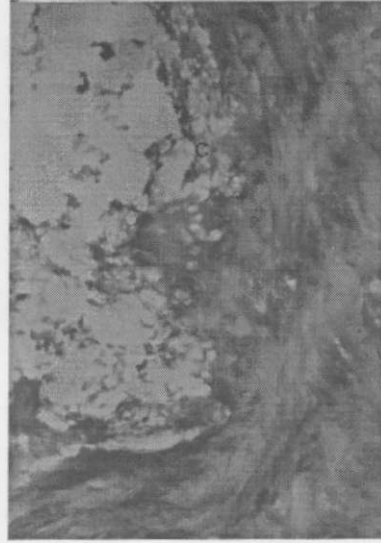
yordu. Bir diğer deney grubuna ait örnekte farkasyon çatısında epitel ile birlikte inflamme bağ dokusu ve kazanmış kök yüzeyine bağ dokusu adaptasyonu izlendi (Resim 6). Bir başka örnekte ise defekt boyunun tamamına yakınında referans çentiklerinden başlayarak kök yüzeyi boyunca yeni atışman bulguları (Resim 7).



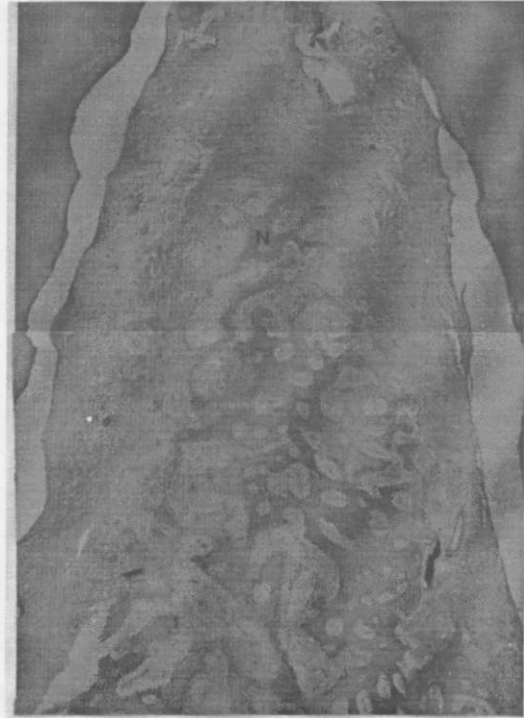Resim 2. Histopapilleri uygulanan kontrol grubuna ait olan örnekte çok kalın epitel ve referans çentikine kadar proliferasyonu. Epiteli napafta konulmuş (ok) (x100; H&E)



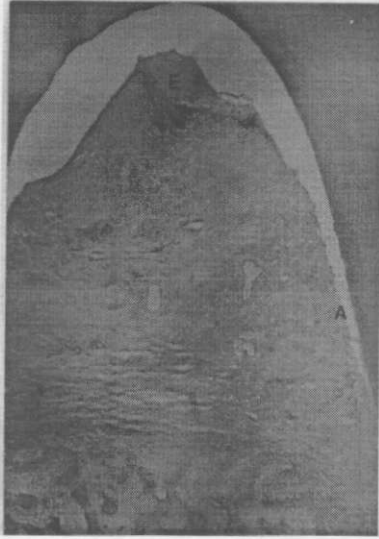Resim 3. PEA membranla üyümlü materyali (M) çevreleyen historedezenjans doku (ok) (x200; H&E)



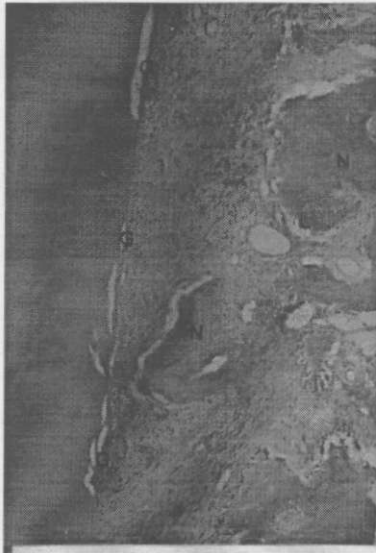
Resim 4. Büyük büyümede membranla çile vasküleri ve geniş bağ dokusuun girişli bağ dokusu (x400; H&E)



Resim 5. Deney grubuna ait olan bir defekte farkasyon çatısında minimal epitel ile defekte yeni kemik yapımı (N) (x40; H&E)



Resim 6. Deney grubunda furkasyon çatısında epitel (E) ve kazınmış kök yüzeyinde bağ dokusu adaptasyonu (A) (x40 H&E)



Resim 7. Deney grubunda nit bu özrakte kök yüzeyi boyuncuca yeni ataşman (E) ve karşısında yeni kemik (N) (x100 H&E)

Tablo 1. Deney ve kontrol gruplarındaki yapılan histometrik ölçümler

		Defekt boyu (mm)	Defekt enli (mm)	Epitel (mm)	Klas ataşman (mm)	Yeni kemik (mm)
Köpek no:1	Sağ:2p(K)	4.5	4.75	4.1	-	-
	Sağ:4p(D)	4.75	5.1	2.1	1.5	1.3
	Sol:2p(D)	5.1	4.8	1.5	2.2	3.0
	Sol:4p(D)	4.9	4.5	1.0	3.75	2.25
Köpek no:2	Sol:4p(K)	4.9	5.1	4.9	-	-
	Sol:2a(D)	4.8	4.25	1.25	2.4	1.9
	Sağ:2p(D)	4.55	4.7	1.1	3.5	2.0
	Sağ:4p(D)	4.8	4.95	2.25	2.1	2.1

Deney (D) ve kontrol (K) olarak kullanılan dişler: 2p: premolar.

## TARTIŞMA

YDR işlemlerinde kullanılan membranlar ile ilgili teknolojinin sürekli değiştiği ve yenilediği piyasada, hekimlerin kullanımına sunulan bir çok membran alternatifi arasında tercih yapabilmek için bu membranların periodontal hastalıkla yıkılmış dokularda periodontal rejenerasyonu destekleme kapasitelerinin araştırılması gerekmektedir. Yeni ataşman oluşumunun klinik olarak saptanmasının imkansızlığı araştırmaları, YDR işlemlerinde kullanılan materyallerin değerlendirilmesinde deneysel çalışmaları yöneltmiştir. Sonuç olarak bu köpek çalışması, insanlardaki araştırmaları için madde hakkında bir fikir oluşturması amacıyla yapılmıştır.

PLA membranın moleküler ağırlığının yarılanma süresi 11.5 hafta olarak bildirilmiştir. Bizim çalışmamızda kesitler sadece birinci ay sonunda alındığı için membranın rezorpsiyon zamanı hakkında bir yorum yapmamız mümkün olmadı. PLA'nın degradasyonu iki aşamada olmaktadır: ilk aşamada polimerin enzimatik olmayan yollarla parçalanması ve ikinci aşama ise mekanik direnç ve ağırlığın kaybıdır. Degradasyon devam ederek serbest laktik asit açığa çıkar ve daha sonra karaciğerde karbondioksit ve suya metabolize olur.<sup>1</sup>

Literatürde PLA membran değişik periodontal defektlerde kullanan çalışmalar yer almıştır. Bunlardan birinde köpekde doğal olarak oluşmuş Klas II furkasyon defektlerinin PLA membran ile tedavisinde postoperatif 9-12 ay sonra %75-80 oranında rejenerasyon izlenmiştir.<sup>14</sup>

Bogle ve arkadaşlarının<sup>6</sup> köpeklerde ger çekleştirdiği bir çalışmada, doğal olarak oluşan klas II furkasyon defektlerinin tedavisinde PLA membran kullanılan deney bölgelerinde ortalama 1.36 mm, kontrollerde ise 0.25 mm yeni sement oluşumu izlendiği bildirilmiştir. Yeni kemik miktarı ise deney grubunda 1.42 mm, kontrol grubunda ise 0.2 mm ölçülmüştür. Bizim çalışmada ölçtüğümüz yeni ataşman ve yeni kemik miktarı da, sadece flap operasyonu uygulanan kontrol grubuna göre anlamlı miktarda fazla bulunmuştur ve yukarıda bahsedilen çalışmanın bulgularını destekler niteliktedir.

Bu çalışmanın diğer bir amacı, PLA membranın klinikte kullanımını ve manipulasyon özelliklerini değerlendirmektir. Çalışmamızla kullandığımız cerrahi olarak oluşturulan defekt tipi bu amaca hizmet edebilecek standardize defektlerdir. Bizim çalışma bulgularımıza göre, PLA membran, defektin morfolojisine uygun olarak şekillendirilebilen ve periodontal ligament ve kemik hücrelerini yönlendirebilen bariyer bir materyal olarak hizmet görebilecek bir membrandır.

Membranın güvenilirliği ve toksisitesi açısından değerlendirilmesi için kullanılan bir yöntem membranları periodonsiyumun doğal olarak iyileşme potansiyeli gösterdiği ortamlara yerleştirmektir.<sup>8</sup> Cerrahi olarak oluşturulmuş defektler bu açıdan oldukça avantajlıdır çünkü iyileşme süresinde bir miktar spontan rejenerasyonun izlenebilmektedir. Çalışmamızda membrana bağlanabilecek herhangi bir nedenle, dokuda olumsuz reaksiyon ve periodonsiyumun rejenera olan kısımlarının anatomisinde bozukluk izlenmedi.

YDR işlemlerinde kullanılan membranlar genellikle membranın pozisyonunu sabitleyecek ve boşluk oluşturacak şekilde dişin çevresine suturlarla asılırlar. Bu çalışmada kullanılan PLA membran dental yapılarla yapışma özelliği olan ve ikinci bir cerrahi işlemle uzaklaştırılma zorunluluğu olmayan bir membrandır. Bu nedenle sutur atılmadan defekte uyumlandırıldı. Bu şekilde uygulanan membranların koronal kısmının, suturla asılan membranlara göre daha fazla granülasyon dokusunun oluşumuna olanak sağladığı bildirilmiştir.<sup>14</sup>

Sonuç olarak PLA membranın, klas III furkasyon defektlerinin tedavisinde etkinliğinin araştırıldığı bu deneysel çalışmamızda, membran uygulanan dişlerde izlenen yeni ataşman ve yeni kemik miktarını, sadece flap operasyonu yapılan kontrol gruplarına göre daha fazla olarak bulgularımız. Bu membranın, insandaki periodontal defektlerde etkin olarak kullanılabilmesi fakat elde edilen ataşman kazancının uzun dönem çalışmalarda değerlendirilmesi gerektiği görüşümdedir.

## KAYNAKLAR

1. Atrisorb Handling Manual, pp. 7-9, Atrix Laboratories, Fort Collins, CO, USA.
2. Becker W, Berg L, Becker BE. Untreated periodontal diseases: A longitudinal study. J Periodontol 1979; 50: 234-244.
3. Bjorn AL, Hjort D. Bone loss of furcated mandibular molars: A longitudinal study. J Clin Periodontol 1982; 9: 402-407.
4. Blumenthal N. The use of collagen membranes to aided regeneration of new connective tissue attachment in dogs. J Periodontol 1988; 59: 830-836.
5. Blumenthal NM. A Clinical comparison of collagen membranes with e-PFPE membranes in the treatment of human mandibular buccal Class II furcation defects. J Periodontol 1993; 64: 925-933.
6. Bogle G, Garrett S, Steller NH, Swanbom DD, Fulfis JC, Rodgers PW, Whisman S, Dunn RL, Southard GL, Polson AM. Periodontal regeneration in naturally occurring class II furcation defects in beagle dogs after guided tissue regeneration with bioabsorbable barriers. J Periodontol 1997; 68: 536-544.
7. Caffesse RG, Nasifeli CE, Pletzke AF, Anderson GB, Morrison EC. Guided Tissue Regeneration and bone grafts in the treatment of furcation defects. J Periodontol 1993; 64: 1145-1153.
8. Caton JG, De Furia EL, Polson AM, Nyman S. Periodontal regeneration via selective cell repopulation. J Periodontol 1987; 58: 546-552.
9. Hirschfeld I, Wasserman B. A long-term survey of tooth loss in 600 treated periodontal patients. J Periodontol Res 1978; 13: 155-163.
10. Hugoson A, Ravald N, Fomell J, Jehard G, Feiwick A, Gottlow J. Treatment of Class II furcation involvements in humans with bioresorbable and nonresorbable Guided Tissue Regeneration barriers. A randomized multicenter study. J Periodontol 1995; 66: 624-634.
11. Minabe M. A critical review of the biologic rationale for guided tissue regeneration. J Periodontol 1991; 62: 171-179.
12. Polson AM, Southard GL, Dunn RL, Polson AP, Yewey GL, Fulfis JC. Periodontal healing after GTR with Atrisorb barriers in beagle dogs. J Dent Res 1994; 73: 330.
13. Polson AM, Southard GL, Dunn RL, Polson AP, Billen JR, Laster LL. Initial study of guided tissue regeneration in class II furcation defects after use of a biodegradable barrier. Int J Periodont Rest Dent 1995; 15: 43-55.
14. Polson AM, Southard GL, Dunn RL, Polson AP, Yewey GL, Swanbom DD, Fulfis JC, Rodgers PW. Periodontal healing after guided tissue regeneration with Atrisorb barriers in beagle dogs. Int J Periodont Rest Dent 1995; 15: 575-589.

## Yazışma adresi :

Dr. Dt. Nurdan Özmeriç

Gazi Üniversitesi Dişhekimliği Fakültesi

Periodontoloji Anabilim Dalı

Emek Ankara-Türkiye

Faks: 3122121646

e-mail: nozmeric1@superonline.com