

## DEVİTAL DIŞLERDE AĞARTMA TEDAVİSİ\* (BLEACHING)

Arş.Gör.Dt.Nilgün AKGÜL\*\* Yrd.Doç.Dr.Serpil KARAOĞLANOĞLU\*\*\*  
Arş.Gör.Dt.H.Nur ÖZDABAK\*\*

### NON-VITAL BLEACHING

#### ÖZET

Travma ya da endodontik tedavi yapılması esnasında pulpa odasında meydana gelmiş olan intrapulpal hemorajiler, pulpa nekrozu veya pulpa odasına konulan endodontik dolgu materyali gibi iç (intrensek) etkenler dişlerde renk değişimlerine sebep olmaktadır. Bu gibi dişlerde meydana gelen renklemeler, hastalarda önemli bir estetik sorun oluşturmakta ve bu sorun farklı tedavi yöntemleri kullanılarak giderilmeye çalışılmaktadır.

Bu çalışmada %3'lük hidrojen peroksit ve sodyum perborat kullanılarak ağartma işlemi yapılan vakalar sunuldu.

**Anahtar Kelimeler:** Ağartma, devital diş.

#### ABSTRACT

Tooth discoloration is often caused by intrapulpal hemorrhage in the pulp chamber during trauma or endodontic treatment and by such intrinsic factors as endodontic filling material in the pulp chamber or by pulp necrosis. Discolorations on such teeth create a significant aesthetic problem for patients, demanding different treatment methods.

This study presents the cases to which a bleaching method is applied by using 3% hydrogen peroxide and sodium perborate.

**Key Words:** Bleaching, non-vital teeth.

#### GİRİŞ

Diş renklemeleri dış (ekstrensek) ve iç (intrensek) faktörlerle meydana gelen ve hastalarda estetik kusur oluşturan bir problemdir. Diş renklemelerine sebep olan başlıca dış faktörler, sigara, tütün, çay, kırmızı şarap gibi içecekler, çok fazla miktarda klorofil içeren yiyecekler, gingival kanamalar, restoratif maddeler, bakteriyel boyalar ve kalay, demir, magnezyum, klorheksidin, florid içeren bazı ilaçlardır.<sup>1-4</sup> Bu tip renklemeler eğer yeni oluşmuşsa iyi diş fırçalama ile çıkarılabilir. Ancak tütün renklemeleri gibi bazı inatçı renklemelerde profesyonel temizliğe ihtiyaç duyulur.

Diş renklemelerine sebep olan başlıca iç faktörler ise travma veya pulpa ekstirpasyonuna bağlı olarak oluşan pulpal kanamalar, nekrotik pulpa dokusu ve konservatif ve endodontik tedavide kullanılan bazı dolgu maddeleri gibi lokal faktörler ve eritroblastozis fetalis, porphyria, talasemia, sickle-cell anemi gibi hematolojik bozukluklar, amelogenezis imperfekta, dentinogenezis imperfekta, dişin oluşumu esnasında veya sonrasında aşırı flor (dental florozis) ve tetrasiklin grubu antibiyotiklerin alınması gibi sistemik faktörlerdir.<sup>1-6</sup> Bu renklemelerin tedavisi ise daha komplike ve daha zordur. Diş fırçalama ile hatta bazen bleaching uygulamayla bile tamamen çıkarılamaz.

\* Selçuk Üniv. I.Uluslararası Kongresinde Poster Olarak sunulmuştur.

\*\* Atatürk Üniversitesi, Dış Hek. Fak. Konservatif Diş Tedavisi ve Endodonti Anabilim Dalı

\*\*\* Atatürk Üniversitesi, Dış Hek. Fak. Konservatif Diş Tedavisi ve Endodonti Anabilim Dalı

Diş renklenmeleri sonucu meydana gelen estetik problemler uzun yıllar hem hastalar hem de hekimler için bir ilgi odağı olmuş ve bu sorun farklı tedavi yöntemleri kullanılarak giderilmeye çalışılmıştır. Kuron veya kompozit restorasyonları gibi radikal tedaviler hem hastalar için daha fazla ekonomik yük getirmekte hem de dişten daha fazla madde kayıplarına yol açmaktadır. Bu nedenle bu tedavi seçeneği sadece kuronal dentinin yeterli olmadığı durumlarda, konjenital renklenmelerde ve iç tabakalara uzanan şiddetli renklenmelerde düşünülmelidir.<sup>6,7</sup> Diş ağartma (bleaching) ise daha basit ve daha konservatif bir yaklaşımdır ve mine matriksini çözmeksizin organik materyallerin oksidasyonu olarak tanımlanabilir.<sup>5,8,9</sup> Ağartma işlemi tedavi edilen dişlerin vitalitesine göre vital ve devital; ağartma materyalinin tatbik edildiği yere göre ofis bleaching ve home bleaching olarak sınıflandırılabilir.

Devital ağartma tekniği travmatik pulpa hasarı, pulpa nekrozu veya endodontik tedavi sonucu meydana gelen diş renklenmelerinin giderilmesi işlemidir. Bu teknikte ağartma ajanını aktive etmek için klinikte ısı tatbiki de yapılabilir. Bu nedenle devital dişlerin ağartma işleminde, Walking bleaching, termokatalitik veya her ikisinin kombinasyonu şeklinde yöntemler uygulanır. Daha önce yapılan araştırmalarda,<sup>10-13</sup> devital dişlerin ağartma işleminde her 3 tekniğinde eşit etki gösterdiği, ancak walking bleaching tekniğinin klinikte daha az zaman aldığı bildirilmiştir.

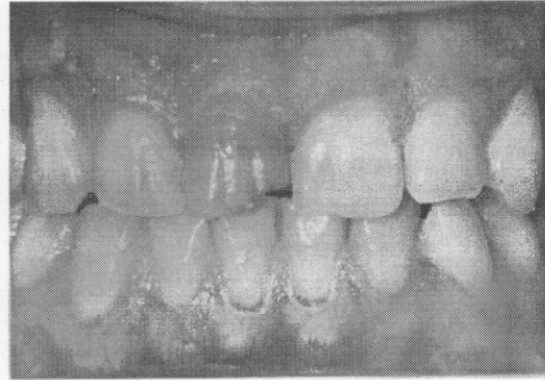
Walking bleaching tekniği birkaç günlük aktivasyon için ağartma ajanının pulpa odasına yerleştirildiği ve seanslar halinde uygulanan bir yöntemdir. Bu teknikte en çok kullanılan ağartma ajanları hidrojen peroksit, sodyum perborat veya bunların kombinasyonlarıdır.<sup>9,12,14,15</sup>

Bu çalışmada da %3'lük hidrojen peroksit ve sodyum perborat kombinasyonu kullanılarak devital dişlerin walking bleaching tekniği ile ağartma işlemleri yapıldı.

## OLGU SUNUMU

Dişlerindeki renklenme nedeni ile estetik görünümünden şikayetçi olan üç hasta (bir bayan, iki erkek) Atatürk Üniversitesi Dişhekimliği Fakültesi Konservatif Diş Tedavisi ve Endodonti kliniğine başvurmuş, yapılan klinik muayene neticesinde bu dişlerin devital olduğu tespit edilmiştir.

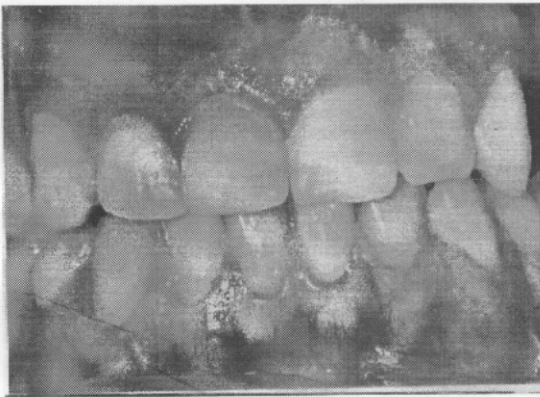
28 yaşındaki erkek hasta, üst sağ santral dişinde meydana gelen çok yoğun renklenme nedeni ile kliniğimize başvurmuş (Resim 1a) ve bu dişine kaplama yaptırmak istediğini belirtmişti. Hastanın anamnezinden yaklaşık 2 yıl önce geçirdiği travma sonucu bu dişinde kırılma meydana geldiği ve yaklaşık 1,5 yıl önce kanal tedavisi uygulandığı öğrenildi. Radyografik inceleme sonucunda endodontik tedavinin başarılı olduğu tespit edildi ve hasta ikna edilerek ağartma tedavisine başlandı.



Resim 1a. Üst-sağ santral dişin non-vital bleaching işlemi öncesi görünümü.

Öncelikle pulpa odasındaki tüm dolgu materyalleri ve kanaldaki gutta-perkanın kanal ağzına yakın olan bölgedeki kısmı boşaltıldı. Daha sonra sızıntıyı ve servikal bölgedeki rezorpsiyonu engellemek için kavite mine-sement birleşim yerine uygun olarak çinko fosfat simanla dolduruldu. Kavitede kalmış olabilecek tüm

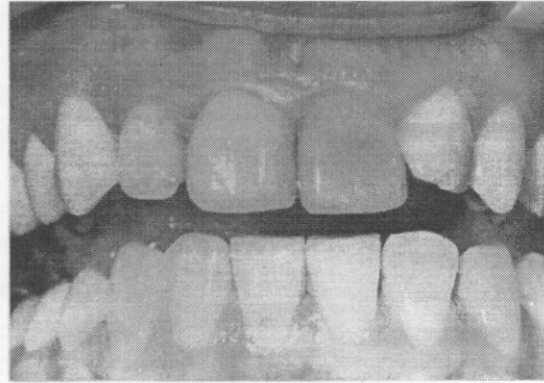
artıklar temizlendi. Ağartma işlemini yapabilmek için sodyum perborat ve %3'lük hidrojen peroksit solüsyonu kullanıldı. Ağartma ajanlarının zararlı etkilerinden korumak amacıyla dişetlerine vazelin ve diş rubber-dam uygulandıktan sonra, hidrojen peroksit emdirilmiş bir pamuk pelet kavite içerisine yerleştirildi. Daha sonra bek alevine tutularak ısıtılan bir ısı taşıyıcısı ile bu madde buharlaştırılarak maddenin dentin tübüllerine ulaşması sağlandı ve bu işlem birkaç kere tekrarlandı. Pamuk pelet kaviteden uzaklaştırıldıktan sonra hidrojen peroksit ile sodyum perborat karıştırılarak bir pat hazırlandı. Bu pat kavite içerisine yerleştirilip geçici olarak restore edildikten sonra ikinci seans için bir hafta sonrasına randevu verildi. Hastanın dişinde ikinci seansta elde edilen renk, dördüncü seans sonunda da aynı olarak gözlendiği için ve renkte daha fazla açılma gözlenemediği için restorasyonun yapılmasına karar verildi. Renk stabilizasyonunu gözlemek ve kavitenin tamamen ağartma ajanlarından temizlenmiş olabilmesi için kavite geçici dolgu maddesi ile kapatılarak hastaya tekrar 1 hafta sonrasına randevu verildi. Bir hafta sonra dişin kırık bölgesine dentin pini uygulanarak kompozit restorasyon yapıldı ve hastanın tedavisi bitirildi (Resim 1b).



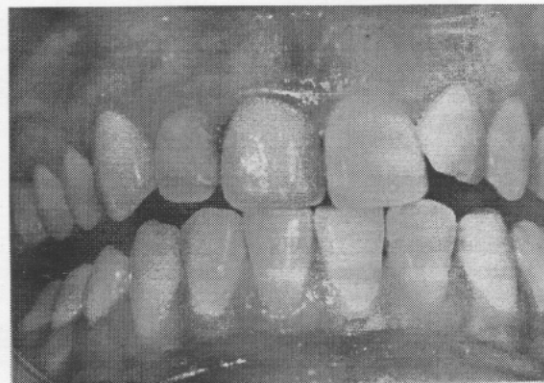
Resim 1b. Non-vital bleaching ve restorasyon işlemi bittikten sonraki görünümü.

İkinci hastamız üst sol santral dişinde endodontik tedavi sonrası meydana gelen renklenme nedeni ile başvuran 22 yaşında bir bayandı (Resim 2a). Bu hastamıza da aynı ağartma işlemleri uygulandı. Üçüncü seans sonunda istenen renk elde edildi ve diş restore edilerek tedavi bitirildi (Resim 2b).

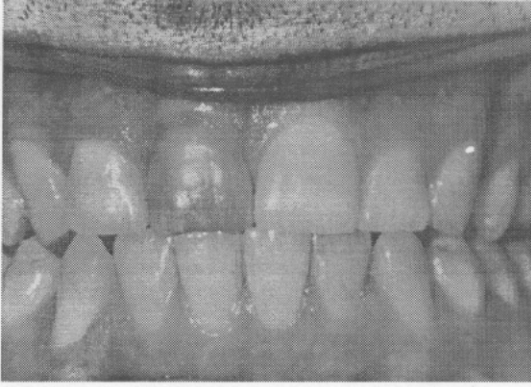Endodontik tedavi sonrası üst sağ santral dişinde oluşan renklenme nedeni ile kliniğimize başvuran 34 yaşındaki diğer erkeğe de dört seanslık ağartma işlemi uygulandı (Resim 3a). Ağartma işleminin başarısı tespit edildikten sonra dişin daimi restorasyonu yapılarak tedavi bitirildi (Resim 3b).



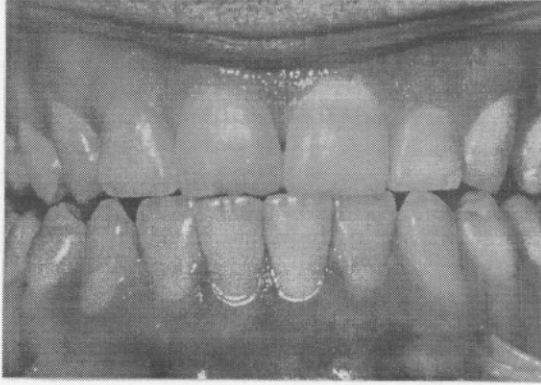Resim 2a. Üst-sol santral dişin non-vital bleaching işlemi öncesi görünümü.



Resim 2b. Üç seans uygulanan non-vital bleaching işleminden sonraki görünümü.



Resim 3a. Üst-sağ santral dişin non-vital bleaching işlemi öncesi görünümü.



Resim 3b. Dört seans uygulanan non-vital bleaching işleminden sonraki görünümü.

## TARTIŞMA

Devital dişlerin ağartma işlemi ilk defa 1800'lü yıllarda rapor edilmiştir.<sup>3-5,12</sup> Bu tarihten sonra pekçok ağartma yöntemi ve materyali kullanılmış ve sakıncalı yönleri belirlenerek en ideal yöntem tespit edilmeye çalışılmıştır. 1960 yılında Nutting ve Poe<sup>16</sup> % 35'lik hidrojen peroksit solüsyonunu pulpa odasına yerleştirmiş ve "walking bleaching" tekniği olarak isimlendirmiştir. Üç yıl sonra aynı araştırmacılar<sup>17</sup> renk açıcı etkiyi artırmak için hidrojen peroksit ve sodyum perboratı kombine kullanmışlardır.

Devital dişlerin ağartma işleminde genellikle ya tek başına hidrojen peroksit veya sodyum perborat ile karıştırılmış % 30'luk hidrojen peroksit solüsyonu ya da su ile karıştırılmış sodyum perborat solüsyonu kullanılır.<sup>9,12,14,15</sup> Hidrojen peroksitin yüksek konsantrasyonları ve ısı tatbikinin oksidasyonu artırdığı bildirilmiştir.<sup>9,18</sup> Ancak devital ağartma işlemi uygulanan vakaların uzun takipleri sonucu uygulama yapılan dişte servikal kök rezorpsiyonlarının görülmesi,<sup>19,20</sup> bu maddelerin konsantrasyonu ve kombinasyonu üzerine yapılan tartışmaları da beraberinde getirmiştir. İlk defa 1979 yılında Harrington ve Natkin<sup>19</sup> hidrojen peroksit solüsyonu kullanarak devital dişlerin ağartma işleminden 2-7 yıl sonra ortaya çıkan birkaç eksternal servikal kök rezorpsiyonu vakası rapor etmişlerdir. Sodyum perborat-su kombinasyonu kullanan Holmstrup ve arkadaşları<sup>11</sup> ise 3 yıllık takibin ardından herhangi bir kök rezorpsiyonuna rastlamamışlardır. Rezorpsiyon sebeplerine ilişkin pekçok hipotez ileri sürülmesine rağmen, hidrojen peroksitin dentin tubulusları boyunca servikal periodontal ligamentlere penetre olduğu ve burada zararlı etkilere yol açtığı en çok kabul edilen görüştür.<sup>3,19,20,21</sup> Bu nedenle bazı araştırmacılar<sup>4,5</sup> ağartma ajanlarının zararlı etkilerinden korunmak için servikal dentinin mine-sement birleşim yerine uygun olarak çinko fosfat simanla kaplanmasını önermektedirler.

Kliniğimizde de devital dişlerin ağartma işleminde % 30-35'lik hidrojen peroksit yerine, %3'lük hidrojen peroksit ve sodyum perborat kombinasyonu kullanıldı. Ayrıca renk açıcı etkiyi artırmak için ısı tatbiki yapıldı ve servikal bölgedeki dentin çinko fosfat simanla kaplandı. Yapılan invitro çalışmalarda %30'luk hidrojen peroksit-sodyum perborat kombinasyonunun etkinliğinin tek başına kullanılan sodyum perborat ve hidrojen peroksitten daha üstün olduğu gösterilmiştir.<sup>4,12</sup> Yine ağartma ajanlarının dentinin mikrosertliği üzerine etkilerini incelendiği araştırmalarda,<sup>14,22</sup> %30'luk hidrojen peroksitin

tek başına kullanıldığında dentinin mikrosertliğini azalttığı ve hidrojen peroksit-sodyum perborat kombinasyonunun dentinin sertliğini etkilemediği tespit edilmiştir.

Ağartma işleminden sonra kullanılan ağartma materyalleri mine dokusundan ayrılarak suda çözülmeye başlar. Bu da mine yüzeyine uygulanan restorasyonların bağlanma dayanımını olumsuz yönde etkiler. Bu nedenle eğer herhangi bir restorasyon yapılması gerekiyorsa ağartma işleminden sonra yaklaşık bir hafta beklemek gerektiği rapor edilmiştir.<sup>23-25</sup> Restorasyon yapımındaki bu gecikme oksijenin dişten diffüze olması yani serbestleşmesi için gereken zamanı sağlayacaktır. Çalışmamızda da renk stabilizasyonunun tespiti ve kavitenin tamamen ağartma ajanlarından temizlenmesi için her üç olgunun da restorasyon işlemi bir hafta ertelendi.

Sonuç olarak, ağartma işleminin estetik dişhekimliğinin kaydettiği en önemli aşamalardan biri olduğunu söyleyebiliriz. Bu teknikte çok farklı konsantrasyonlarda ve kombinasyonlarda maddeler kullanılmasına rağmen, ilk izlenimlerimizde % 3'lük hidrojen peroksit-sodyum perborat kombinasyonunun yeterli olabileceğini, ancak daha net kararlara varabilmek için daha uzun hasta takiplerinin yanısıra örnek sayısının da artırılması gerektiğini düşünmekteyiz.

#### KAYNAKLAR

1. Harorlu A, Yılmaz AB, Akgül HM. Dişhekimliğinde radyolojide temel kavramlar ve radyodiagnostik. Atatürk Üniv. Ziraat Fakültesi Ofset Tesisleri, Erzurum, 2001.
2. Neville BW, Damm DD, Allen CM, Bouquet JE. Oral and maxillofacial pathology. 1st ed. WB Saunders, Philadelphia, 1995.
3. Arens D. The role of bleaching in esthetics. Dent Clin North Am 1989; 33: 319-36.

4. Goldstein RE, Garber DA. Complete dental bleaching. Quintessence Publishing Co, Hong Kong, 1995.
5. Macey-Dare LV, Williams B. Bleaching of a discoloured non-vital tooth: use of a sodium perborate/water paste as the bleaching agent. Int J Pediatric Dent 1997; 7: 35-8.
6. Heller D, Skriber J, Lin LM. Effect of intracoronal bleaching on external cervical root resorption. J Endodon 1992; 18: 145-7.
7. Sung EC, Chan SM, Mito R, Caputo AA. Effect of carbamide peroxide bleaching on the shear bond strength of composite to dental bonding agent enhanced enamel. J Prosthet Dent 1999; 82: 595-9.
8. Frysh H. iChemistry of bleaching pp.25-35. Goldstein RE, Garber DA (Editor). Complete dental bleaching. Quintessence Publishing Co. Hong Kong, 1995.
9. Warren MA, Wong M, Ingram TA. An in vitro comparison of bleaching agents on the crowns and roots of discolored teeth. J Endodon 1990; 16: 463-7.
10. Freccia W, Peters DJ, Lorton L, Bernier W. An in vitro comparison on nonvital bleaching techniques in the discolored tooth. J Endodon 1982; 8: 70-7.
11. Holmstrup G, Palm AM, Lambjerg-Hansen H. Bleaching of discolored root-filled teeth. Endod Dent Traumatol 1988; 4: 197-201.
12. Ho S, Goerig AC. An in vitro comparison of different bleaching agents in the discolored tooth. J Endodon 1989; 15: 106-11.
13. Rotstein I, Zalkind M, Mor C, Tarabcah A, Friedman S. In vitro efficacy of sodium perborate preparations used for intracoronal bleaching of discolored non-vital teeth. Endod Dent Traumatol 1991; 7: 177-80.

14. Chng HK, Palamara JFA, Messer HH. Effect of hydrogen peroxide and sodium perborate on biomechanical properties of human dentin. *J Endodon* 2002; 28: 62-7.
15. Ari H, Üngör M. In vitro comparison of different types of sodium perborate used for intracoronal bleaching of discoloured teeth. *Int Endod J* 2002; 35: 433-6.
16. Nutting EG, Poe GS. Chemical bleaching of discolored endodontically treated teeth. *Dent Clin North Am* 1967; 11: 655-62.
17. Nutting EG, Poe GS. A new combination of bleaching teeth. *J So Calif Dent Assoc* 1963; 31: 289-91.
18. Stewart GG. Bleaching discoloured pulpless teeth. *J Am Dent Assoc* 1965; 70: 325-8.
19. Harrington GW, Natkin F. External resorption associated with bleaching of pulpless of teeth. *J Endodon* 1979; 5: 344-9.
20. Latcham NL. Postbleaching cervical resorption. *J Endodon* 1986; 12: 262-4.
21. Steiner DR, West JD. (Bleaching pulpless teeth) pp.101-136. Goldstein RE, Garber DA (Editor). Complete dental bleaching. Quintessence Publishing Co, Hong Kong, 1995.
22. Lewinstein I, Hirschfeld Z, Stabholz A, Rotstein I. Effect of hydrogen peroxide and sodium perborate on the microhardness of human enamel and dentin. *J Endodon* 1994; 20: 61-3.
23. Aykent F, Üstümez A, Çobankara FK. Hidrojen peroksit ile ağartma işleminin minerin makaslama bağlanma dayanımına etkisi. *EÜ Dişhek Fak Derg* 2002; 23: 25-29.
24. Dishman MV, Covey DA, Baughan LW. The effects of peroxide bleaching on composite to enamel bond strength. *Dent Mater* 1994; 9: 33-6.
25. Demarco FF, Turbino ML, Jorge AG, Matson E. Influence of bleaching on dentin bond strength. *Am J Dent* 1998; 11: 78-82.

**Yazışma Adresi:**

**Nilgün AKGÜL**

Atatürk Üniversitesi

Dişhekimliği Fakültesi

Konservatif Diş Tedavisi ve Endodonti

Anabilim Dalı

25240-ERZURUM

Tlf: 0.442.2311758

Fax: 0.442.2360945

e-mail: :nakgul2000@yahoo.com