

## RANULA (BİR OLGU NEDENİ İLE)

Özden KANSU\*

Berna ARTVİNLİ\*\*  
Hilmi KANSU\*\*\*\*\*

Serdar UYSAL\*\*\*

### RANULA (A CASE REPORT)

#### ÖZET

Ranula sıklıkla ağız tabanının anterior bölgesinde oluşan basit retansiyon kistidir. Oral olabildikleri gibi servikal de olabilirler. Ağız içinde bir kitle olarak görülen oral ranula sublingual boşluk ile sınırlıdır. Büyüdüklerinde lingual boşluktan genişleyerek submandibular ve parafaringeal boşlukları tutabilirler. Oral ranula ağızda bir kist olarak daha sık görülürken, servikal ranula daha nadirdir. Servikal ranula boyunda bir kitle olarak gelişebilir ve ağız tabanında semptom verebilir veya vermeyebilir.

Bu makalede oral kavitede bulgu veren bir servikal ranula vakası sunulmuş ve literatür gözden geçirilmiştir.

**Anahtar Kelimeler:** Ranula, Tükürük bezleri, Ultrasonografi, Retansiyon kisti.

#### SUMMARY

Ranulas are commonly regarded as a simple retention cysts which occur in the anterior floor of the mouth. They may be of oral or cervical. Oral ranulas are limited to the sublingual space and are seen as intraoral mass lesions. When they enlarge, they extend from lingual space to involve the submandibular and/or parapharyngeal spaces. Oral ranulas are relatively common, and present as a cyst in the mouth. Whereas cervical ranulas are rare and manifest themselves as a mass in the neck with or without an associated sign or symptoms in the floor of the mouth.

In this article a case of cervical ranula with associated oral lesions is present and literature is reviewed.

**Key Words:** Ranula, Salivary glands, Ultrasonography, Retention cyst.

Ranula ağız tabanının anterior bölgesinde oluşan bir müköz retansiyon kistidir.<sup>5,12,21</sup> Etyolojisi kesin olarak bilinmemektedir. Ancak tükürük bezi ve kanallarındaki anomaliler, tıkanıklıklar, enflamasyon, asemptomatik kronik enfeksiyon, atrofi, travma, cerrahi uygulama ve iatrojenik nedenlerin ranula oluşumunda etken olabileceği düşünülmektedir.<sup>1,5,7,8,10,14-16,23</sup>

Ranula cinsiyet ayırımı olmaksızın sıklıkla 20-30 yaşları arasında görülmektedir.<sup>5,12</sup> Ancak çocuklarda ve 72 yaşındaki bir hastada gelişen ranula olguları da bildirilmiştir.<sup>3,8</sup> Ağız tabanında yavaş büyüyen, ağrısız, 2-3 cm. çapında, translusent, mavimsi, yumuşak bir şişlik görünümündedir.<sup>3,8,14,17,22</sup> Genellikle ağız tabanında tek taraflı olarak görülmekle birlikte<sup>17,20</sup> çok nadir olarak görülen değişik zamanlarda bilateral oluşan bir ranula olgusu Barnard<sup>2</sup> tarafından rapor edilmiştir.

Ranula anatomik lokalizasyonuna göre, sublingual boşlukta mylohyoid kas üzerinde ise "Oral Ranula", sublingual boşluktan submandibular ve parafaringeal boşluğa uzanıyorsa "Servikal Ranula" ismini almaktadır.<sup>9,16</sup> Oral ranula intraoral bir kitle görünümü verirken, servikal ranula boyunda bir şişlik ile karakterizedir.<sup>6</sup>

Histopatolojik olarak ranulaların büyük bir kısmında epitel yoktur.<sup>17</sup> Servikal ranula da bir psödokist olup epiteli yoktur. Kanal dışına çıkmış olan mukusa karşı gelişen ince fibröz bir doku ile çevrilidir.<sup>2,5,16</sup>

Ranula tanısının konmasında aspirasyon biopsisi, klasik radyografik yöntemler, sialografi, ultrasonografi, bilgisayarlı tomografi ve magnetik rezonans kullanılabilir.<sup>1,11,13,18-20</sup>

Ranula tedavisinde en eski ve yaygın kullanılan metod basit marsupyalizasyondur.<sup>3</sup> 1 cm.'den küçük olan ve travma hikayesi olmayan olgularda, lezyon çıkartılır. 1cm.'den büyük ve travma hikayesi olanlarda ise kist ile birlikte ilgili tükürük bezi de çıkarılmaktadır. Lezyonun insize edildiği veya sadece kistin çıkarıldığı durumlarda tekrarlama olasılığı fazla iken, bezin çıkarıldığı olgularda bu olasılık azalmaktadır.<sup>7</sup>

Bu makalede oral ranula olarak başlayan ve daha sonra servikal ranulaya dönüşen bir olgu sunulmuştur.

#### OLGU SUNUMU

1974 doğumla B.Ö.isimli bayan hastamız, 15.6.1995 tarihinde ağız tabanında şişlik şikayeti ile Oral Diagnoz Radyoloji Kliniğine başvurmuştur. Hastamız 1 hafta önce ağız tabanında

\* H.Ü.Dişhekimliği Fakültesi Oral Diagnoz ve Radyoloji Bilim Dalı Öğretim Üyesi.

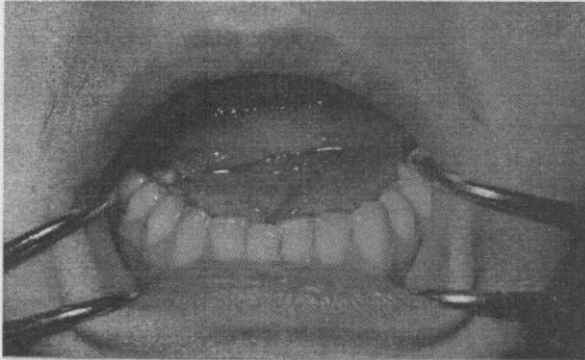
\*\* H.Ü.Dişhekimliği Fakültesi Oral Diagnoz ve Radyoloji Bilim Dalı Doktora öğrencisi.

\*\*\* H.Ü.Dişhekimliği Fakültesi Oral Diagnoz ve Radyoloji Bilim Dalı Arş.Gör.

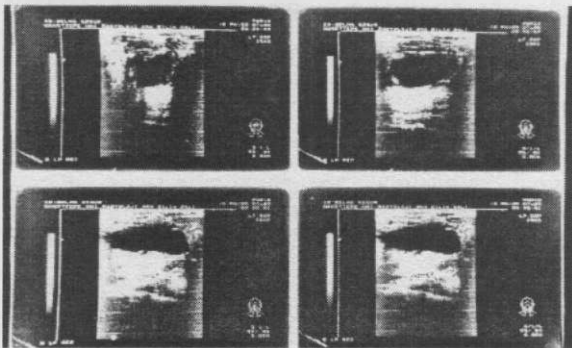
\*\*\*\* H.Ü.Dişhekimliği Fakültesi Oral Diagnoz ve Radyoloji Bilim Dalı Başkanı.

bir şişliğin oluştuğunu, herhangi bir ağrı olmadığını ifade etmiştir. Herhangi bir sistemik hastalık hikayesi olmayan hastamızda, ailevi bir rahatsızlığa da rastlanılmamıştır.

Hastamızın yapılan ekstraoral muayenesinde patolojik bir bulgu saptanamamıştır. Intraoral muayenede ise ağız tabanının sol yarısında, yaklaşık 2 cm. çapında translüsent, mavimsi bir kitlenin olduğu görülmüştür (Resim 1). Dental problemi bulunmayan hastamızın ağız tabanının bimanuel palpasyonunda, yumuşak, gergin bir kitle palpe edilmiştir. İleri tetkikler için kontrol altına alınan hastamızda kısa bir süre sonra kitlenin büyüdüğü görülmüştür. Ayrıca dil hareketlerinde daha önce olmayan ağrı hikayesi alınmıştır. Bir süre sonra submandibuler bölgede bir şişliğin oluştuğu görülmüştür. Hastamızdan çekilen okluzal radyografda obstrüksiyona neden olabilecek herhangi bir kalsifiye yapıya rastlanılmamıştır. H.Ü. Tıp Fakültesi Radyoloji Anabilim Dalı'nda yapılan ultrasonografik incelemede, sol sublingual ve submandibuler bezler arasında uzanan 4x2 cm.'lik irregüler konturlu, fuziform kistik bir yapı gözlenmiştir. Ultrasonografik incelemede de obstrüksiyona neden olabilecek bir yapı saptanamamıştır (Resim 2).



Resim 1. Hastamızın intraoral görünümü.



Resim 2. Hastamızdan elde edilen ultrasonogram.

## TARTIŞMA

Servikal ranula, oral ranuların aksine daha nadir görülen bir lezyondur.<sup>1,5,12</sup> Servikal ranula farklı klinik görünümü ile oral ranuladan ayrılır.<sup>14</sup> Sadece intraoral olarak görülen oral ranula sublingual boşlukla sınırlı iken, servikal ranula sıklıkla submandibuler bölge veya boyunda bir şişlik olarak göze çarpar.<sup>5</sup> Servikal ranuların, sublingual bezden kanal dışına çıkması ve mylohyoid kistaki bir ağrıktan geçmesi sonucunda oluştuğu kabul edilmektedir.<sup>3,16</sup> Tükürüğün kanal dışına çıkışı nedeni kesin olarak bilinmemekle birlikte enfeksiyon, kanal anomaliği, oral ranula tedavisi için uygulanan cerrahi uygulamalar ve obstrüksiyonun etken olabileceği öne sürülmektedir.<sup>3,16</sup> Oral ranuların aksine servikal ranula oluşumunda travma önemli rol oynamaktadır.<sup>5</sup> Klinik olarak oral bulgunun olmadığı, sadece boyunda şişlik olan olgularda tanı koymak zordur.<sup>2,19,20</sup> Ayrıca tanıda lenfadenopati, lipom, bransial kist, tiroglossal kanal kisti, teratoid kist, kistik higroma, larinjal arteriovenöz malformasyondan ayırd edilmelidir.<sup>2,4 (2),8,21</sup>

Coit ve arkadaşları<sup>6</sup> intraoral olarak görülen ve sublingual boşlukla sınırlı kalan oral ranuların büyüdüğünde submandibuler ve parafaringeal bölgeyi kaplayarak servikal ranuların oluşabileceğini belirtmişlerdir. Bu tip klinik bulgulara sahip lezyonlara tanı koymayı zor olmadığı bildirilmiştir.<sup>19</sup> Bizim olgumuzda da sadece ağız tabanında şişlik şikayeti ile kliniğimize başvurulmasına rağmen, kısa bir süre sonra ağız tabanındaki mavimsi, translüsent kitlenin büyüdüğü ve submandibuler bölgede şişliğe neden olduğu görülmüştür. Hastamızdan alınan hikaye ve klinik bulguların çok karakteristik olması nedeni ile aspirasyon yapılmamıştır. Kanallardaki obstrüksiyon nedeninin sialolit olabileceği düşüncesi ile alınan okluzal radyografda herhangi bir kalsifiye yapıya rastlanılmamıştır. Ayrıca oral ve boyunda oluşan yumuşak doku tümörlerinin lokalizasyonu, boyutu ve içeriği hakkında değerli bilgiler veren ultrasonografi<sup>21,13</sup> görüntüleme yöntemi olarak kullanılmış ve submandibuler bölgeye kadar uzanan ranula ile uyumlu bulgular elde edilmiştir. Ayrıca obstrüksiyona neden olabilecek herhangi bir bulgu bu yöntemle de saptanamamıştır. Çoğu ranula olgusunda olduğu gibi bizim olgumuzda da ağız tabanını ilgilendiren enfeksiyon, travma, cerrahi uygulama hikayesi olmadığı öğrenilmiştir. Ultrasonografi sonucunda her ne kadar konjenital kistik bir yapı olabileceği belirtilmişse de olgumuzun etyolojisi hakkında kesin bir sonuç varmak mümkün olamamıştır.

### KAYNAKLAR

1. Halakrishnan A, Ford GR, Bailey CM. Plunging ranula following submandibular duct transposition. *J Laryngol Otol* 1991; 105: 667-9.
2. Barnard NA. Plunging ranula: A bilateral presentation. *Br J Oral Maxillofac Surg* 1991; 29: 112-3.
3. Baumrath HD. Marsupialization for treatment of oral ranula: A second look at the procedure. *J Oral Maxillofac Surg* 1992; 50: 1274-9.
4. Boering G. Diseases of the oral cavity and salivary glands. 1st Ed John Wright and Sons, Bristol, 1971; 234-6.
5. Bridger AG, Carter P, Bridger GP. Plunging ranula: Literature review and report of three cases. *Aust NZJ Surg* 1989; 59: 945-8.
6. Coit WE, Hurnsberger HR, Osborn AG, Smoker WRK, Stevens MH, Lufkin RB. Ranulas and their mimics: CT evaluation. *Radiology* 1987; 163: 211-6.
7. Cysdale WS, Mendelsohn JD, Conley S. Ranulas-mucocele of the oral cavity. Experience in 26 children. *Laryngoscope* 1988; 98: 296-8.
8. Fung EH. Ranula. *Aust Dent J* 1981; 26: 214-5.
9. Galloway RH, Gross PD, Thomson SH, Pattison AL. Pathogenesis and treatment of ranula: Report of three cases. *J Oral Maxillofac Surg* 1989; 47: 299-302.
10. Hoggins GN, Hutton JB. Congenital sublingual cystic swelling due to imperforate salivary ducts. *Oral Surg Oral Med Oral Pathol* 1974; 37: 370-3.
11. Isikawa H, Ishii V, Ono T, Makimoto K, Yamamoto K, Torizuka K. Uvaluation of gray-scale ultrasonography in the investigation of oral and neck mass lesions. *J Oral Maxillofac Surg* 1983; 41: 775-81.
12. Langlois EI, Behir MB, Kolhe P. Plunging ranula: A case report and a literature review. *Hum Pathol* 1992; 23: 1306-8.
13. Ohba T, Harada K, Yang RC, Sakurai T, Numaguchi Y. Diagnostic imaging of submandibular swelling: Report of salivary cyst. *Dentomaxillofac Radiol* 1987; 16: 47-50.
14. Parckh D, Stewart M, Joseph C, Lawson HH. Plunging ranula: A report of three cases and review of literature. *Br J Surg* 1987; 74: 307-9.
15. Redpath TH. Congenital ranula. *Oral Surg Oral Med Oral Pathol* 1969; 28: 542-4.
16. Roudiger WEW, Kay S. Pathogenesis and treatment of plunging ranulas. *Surg Gynecol Obstet* 1977; 144: 862-4.
17. Shear M. Cysts of the oral regions. 3rd ed, Wright London 1992; 221.
18. Skouteris CA, Sotereanos GC. Plunging ranula. Report of a case. *J Oral Maxillofac Surg* 1987; 45: 1068-72.
19. Takimoto T. Radiographic technique for preoperative diagnosis of plunging ranula. *J Oral Maxillofac Surg* 1991; 49: 659.
20. Takimoto T, Masuda K, Nakai Y. Cervical ranula arising from a projection of the sublingual gland through the mylohyoid muscle. *J Oral Maxillofac Surg* 1989; 47: 1197-8.
21. Wood NK, Guaz PW. Differential diagnosis of oral lesions. 3rd ed. The C V Mosby Co St Louis, 1985; 158.
22. Yoshimura Y, Sugihara T, Matsumura R. Plunging ranula: A report of three cases and review of the literature. *Quintessence Int* 1989; 20: 435-7.
23. Zafarulla MYM. Cervical mucocele (plunging ranula): An unusual case of mucous extravasation cyst. *Oral Surg Oral Med Oral Pathol* 1986; 62: 63-6.

### YAZIŞMA ADRESİ

Doç.Dr.Özden KANSU  
hacettepe Üniversitesi Dişhekimliği Fakültesi  
Oral Tanı ve Radyoloji Bilim Dalı