

SODYUM HIPOKLORİTİN YANLIŞLIĞLA DOKU İÇİNE ENJEKSİYONU (Olgu Bildirimi)

Doç. Dr. Semra ÇALT* Dr. Kaan ŞEHİRİ**
Dr. Ahmet SERPER**

ÖZET

Sodyum hipoklorit'in klinik kullanımında, gerekli kurallara uyulmaması nedeniyle komplikasyonlarla karşılaşabilmektedir. Bu makalede, sodyum hipoklorit'in lokal anestetik madde yerine, yanlışlıkla doku içine enjekte edildiği bir komplikasyon olgusu sunulmuştur. Enjeksiyon sırasında hastada çok şiddetli ağrı ve yanma hissi meydana geldi. Kontrolde alınan hastada, 48 saat boyunca şiddetli ağrı, ödem, his kaybı, yanakta kızarıklık ve ateş olduğu, bir hafta sonra da belirtilerin tamamen ortadan kalktığı gözlemlendi.

Anahtar Kelimeler: Sodyum hipoklorit, Hatalı enjeksiyon.

GİRİŞ

Endodontik tedavide kök kanallarının temizlenmesi ve şekillendirilmesi sırasında farklı irrigasyon solusyonları kullanılmaktadır. Sodyum hipoklorit antibakteriyel etkinliği, organik dokuları çözücü etkisi ve lubrikasyon özelliği nedeniyle en çok tercih edilen irrigasyon solusyonudur. % 2.5'dan % 5.25'e kadar olan konsantrasyonlarda kullanılan sodyum hipoklorit solusyonunun, canlı dokular üzerinde toksik etki oluşturması nedeniyle, kullanımında gerekli kurallara uyulması gerekmektedir.²

Literatürde sodyum hipoklorit solusyonunun, hatalı kullanımı ile oluşan birçok komplikasyon olgusu yer almaktadır. Bu olgularda şiddetli ağrı ve ödem, yanma hissi, kızarıklık, hemoraji, ateş, mukozada ülserasyon, trismus ve parestezi görüldüğü bildirilmiştir.^{1,3-7}

Bu olgu bildiriminde de, yanlışlıkla sodyum hipoklorit solusyonunun doku içine enjeksiyonu sonucu oluşan bir komplikasyon olgusu sunulmuştur.

INADVERTENT INJECTION OF SODIUM HYPOCHLORITE into the TISSUE (Case Report)

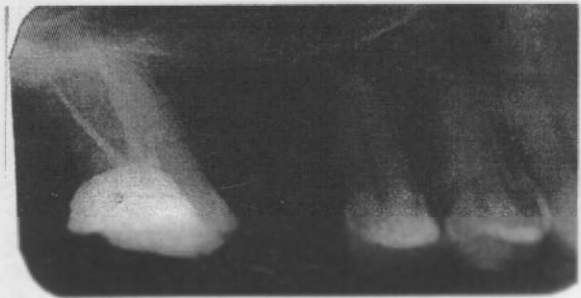
SUMMARY

In clinical use of sodium hypochlorite, because of careless usage, complication can be seen. In this case, an inadvertent injection of sodium hypochlorite instead of local anesthetic solution was reported. During injection, patient had severe pain and burning. In 48 hours, severe pain, edema, hypoesthesia, hyperemia and fever at cheek were observed. At the end of first week, the clinical symptoms was disappeared.

Key Words: Sodium hypochlorite, Inadvertent injection.

OLGU

Mezuniyet öncesi kliniğimize başvuran 32 yaşındaki bayan hastanın, yapılan klinik ve radyografik muayenesinde, üst sağ ikinci büyük azı dişine kronik pulpitis teşhisi konularak kök kanal tedavisine başlandı. İkinci seansta kök kanalları genişletilirken, hastanın ağrı hissetmesi üzerine, lokal anestezi yapılmasına karar verildi. Ancak enjektörlerin karışması nedeniyle 0.3 cc % 2.5'lük sodyum hipoklorit solusyonu yanlışlıkla doku içine enjekte edildi. Enjeksiyon sırasında hastada çok şiddetli ağrı ve yanma hissi meydana gelmesi nedeniyle, hemen o bölgeye lokal anestezi uygulandı ve aynı seansta kök kanal tedavisi tamamlandı (Resim 1). Hastaya



Resim 1 .Olgumuzun kök kanal tedavisinden sonraki radyografik görüntüsü.

* H. Ü. Dişhek. Fak. Endodonti Bilim Dalı Öğretim Üyesi.
** H. Ü. Dişhek. Fak. Endodonti Bilim Dalı Araştırma Görevlisi.

antibiyotik, antiinflamatuvar ve analjezik verilerek kontrol altına alındı. 24 saat sonra yapılan kontrolde, hasta lokal anestezinin etkisi geçtikten sonra, zonklama tarzında şiddetli ağrı ve o bölgede his kaybı olduğunu bildirdi. Klinik muayenede ise perküsyonda şiddetli ağrı ve yanakta ödem varlığı gözlemlendi. 48 saat sonraki kontrolde de ödemin arttığı, perküsyonda hassasiyetin devam ettiği, yanakta kızarıklık ve ateş olduğu gözlemlendi. Hasta da o bölgede gözde hafif yanma hissi olduğunu belirtti. Ağız içi muayenede ise mukozada bir değişikliğin olmadığı gözlemlendi. 72 saat sonraki kontrolde, ödem ve perküsyondaki hassasiyetin azalmaya başladığı, bir hafta sonra ise hastadaki tüm bulguların ortadan kalktığı gözlemlendi.

TARTIŞMA

Kök kanallarının irrigasyonunda sıklıkla kullanılan sodyum hipoklorit solusyonunun üstün özelliklerinin yanı sıra, sitotoksik etkisinin de fazla olduğu bildirilmektedir.⁸ Weck ve Ravitch,¹⁰ kedilerde sodyum hipokloritin ösefagus üzerine olan etkilerini incelemişler ve hemoraji ile birlikte şiddetli ödem, ülserasyon ve nekroz görüldüğünü belirtmişlerdir.

Klinik kullanımı sırasında da, yanlış uygulamalar nedeniyle bazı komplikasyonlarla karşılaşabilmektedir. Gatot ve arkadaşları,⁴ perforé edilen kök yüzeyinden sodyum hipokloritin periapikal dokulara penetrasyonu sonucu, hastada şiddetli ağrı, ödem, ekimoz ve üst dudakta epitelyal nekroz oluştuğunu bildirmişlerdir. Kaufman ve Keile,⁷ sodyum hipoklorit alerjisi olan bir hastada, solusyonun temas ettiği bölgelerde kırmızımsı siyah lekelerin oluştuğunu, ödem ve ateş meydana geldiğini belirtmişlerdir. Ehrich ve arkadaşları da,³ sodyum hipokloritin maksiller sinüse enjekte edilmesi sonucunda hafif yanma hissi ve konjesyon oluştuğunu bildirmişlerdir. Kartal ve Özçelik,⁶ sodyum hipokloritin basınçla verilmesi sonucunda şiddetli ağrı ve ödem oluştuğunu, mukozada ekimoz görüldüğünü belirtmişlerdir. Becking,¹ sodyum hipokloritin mukoza ile teması sonucunda nekroz ve hipoestezi geliştiğini bildirmiştir. Bizim olgumuzda da kısa süreli hipoestezi görülmüştür.

Herrman ve arkadaşları⁵ ise mandibular anestezi uygulanırken lokal anestezi madde yerine, yanlışlıkla sodyum hipokloritin enjekte edilmesi ile hastada şiddetli ağrı, ödem ve trismus geliştiğini bildirmişlerdir. Bizim olgumuzda da Herrman ve arkadaşlarının⁵ olgusundaki belirtilerden ödem, şiddetli ağrı, yanma hissi,

kızarıklık ve his kaybının olduğu belirlendi. Ayrıca olgumuzda o bölgede lokalize ateş ve gözde hafif yanma hissinin olduğu, ağız içinde mukozada ise herhangi bir bulgunun olmadığı gözlemlendi. Bulgulardaki bu farklılıklar hastanın direnci, enjekte edilen miktar ve enjeksiyon yapılan bölgenin farklılığına bağlanabilir. Olgumuzdaki belirtilerin 48 saat boyunca şiddetli olarak devam ettiği, daha sonra azalarak 1 hafta sonunda tamamen ortadan kalktığı gözlemlendi.

Sodyum hipoklorit solusyonunun hatalı kullanımı ile oluşabilecek bu tür komplikasyonlardan kaçınmak için rubber dam kullanılmasına, kullanılan enjektör kontrol edilerek, iğne ucunun kanalda sıkışmadan, solusyonun basınçsızca verilmesine dikkat edilmelidir.⁹ Olgumuzdaki gibi bir komplikasyondan kaçınmak için farklı renkte ve tipte enjektörlerin kullanımı, eğer bu mümkün değilse anestezi madde ile sodyum hipoklorit içeren enjektörlerin farklı yerlerde bulundurulması veya kullanım anında maddenin enjektöre çekilmesi uygun olacaktır.

Komplikasyonla karşılaşıldığında ise hekinin sakinliğini koruyarak, hastaya durumu açıklamalı ve hastayı kontrol altına alarak, gerekli analjezik, antiinflamatuvar ve antibiyotik tedavisi önermelidir.

KAYNAKLAR

1. Becking A. Complications in the use of sodium hypochlorite during endodontic treatment. *Oral Surg Oral Med Oral Pathol* 1991; 71: 346-8.
2. Buchanan J.S. Cleaning and shaping the root canal system; in Cohen S, Burns RC. *Pathways of the pulp*, 5 th ed Mosby Year Book St Louis, 1991: 178.
3. Ehrich DG, Brian DJ, Walker WA. Sodium hypochlorite accident: Inadvertent injection into the maxillary sinus. *J Endodon* 1993; 19: 180-2.
4. Gatot A, Arbelle J, Leiberman A, Yanai-Inbar I. Effects of sodium hypochlorite on soft tissues after its inadvertent injection beyond the root apex. *J Endodon* 1991; 17: 573-4.
5. Herrmann JW, Hecht RC, Jackson F. Complication in therapeutic use of sodium hypochlorite. *J Endodon* 1979; 5: 160.
6. Kartal N, Özçelik B. Endodontik tedavisi sırasında kullanılan sodyum hipoklorit solusyonunun periapikal dokulara kaçırılmasıyla oluşan komplikasyonlar (3 olgu nedeniyle). *S Ü Dişhek Fak Derg* 1994; 4: 113-6.
7. Kaufman A, Kella S. Hypersensitivity of sodium hypochlorite. *J Endodon* 1989; 15: 224-6.

8. Pashley EL, Birdsong NL, Bowman K, Pashley DH. Cytotoxic effects of NaOCl on vital tissue. J Endodon 1985; 11: 525-8.

9. Walton RE, Trobini M. Principles and practice of endodontics. W B Saunders Co, Philadelphia 1989: 206.

10. Weeks RS, Ravitch MM. The pathology of experimental injury to the cat esophagus by liquid chlorine bleach. Laryngoscope 1971; 81: 1532-41.

YAZIŞMA ADRESİ:

Doç.Dr. Semra ÇALT
H.Ü. Dış Hekimliği Fakültesi
Oral Diagnoz Radyoloji Bilim Dalı

ANKARA