

ORAL KANDİDİAZİS (OLGU BİLDİRİMİ)

Dr. Gülsüm AK*

Prof.Dr. Meral ÜNÜR**

Prof.Dr. Ülker GÜÇ**

ORAL CANDIDIASIS (CASE REPORT)

SUMMARY

Candidiasis is an important disease affecting the oral cavity in a significant percentage of the population. It is now widely accepted that as much as 60 % of healthy adults may harbor commensal candidal microorganisms without demonstrating any clinical signs or symptoms of mucosal disease. Oral candidiasis may serve as a useful clinical marker for the presence of significant predisposing conditions.

In our case there was no finding of any systemic diseases. In our candida microbiological analyse, *C.parapsilosis*, *C.krusei*, have reproduced in different times.

Our aim to present this case is that it has showed resistance to all antimicrobics those had been given and it has recovered by a preparation including flucytosine.

Key Words: Candidiasis, Oral cavity, Antifungal agents.

ÖZET

Kandidiazis toplumun büyük bir bölümünün oral kavitesini etkileyen önemli bir hastalıktır. Bugün, sağlıklı yetişkinlerin yaklaşık % 60'ında kommensal kandidal mikroorganizmaların klinik olarak herhangi bir mukozal hastalık belirtisi veya semptomu göstermeden bulunduğu kabul edilmektedir.

Oral kandidiazis belirli predispoze durumların varlığı için yararlı bir marker olarak kullanılabilir.

Bizim vakamızda hiçbir sistemik hastalık bulgusu yoktu.

Yaptığımız mikrobiyolojik incelemelerde değişik zamanlarda *C.parapsilosis*, *C.krusei* üredi. Olgumuzu sunmaktaki amacımız verilen bütün antimikotik ilaçlara direnç göstermesi ve flucytosine içeren bir preparatla iyileşmesidir.

Anahtar Kelimeler: Kandidiazis, Ağız boşluğu, Antifungal ajanlar.

GİRİŞ

Oral kandidiazis ağız mukozasının iyi bilinen en yaygın fungal enfeksiyonudur.^{10,13,19}

Normal ağız, barsak ve vajina mukozasında hiçbir hastalık belirtisi göstermeksizin kandidalar üreyebilir.^{1,10} Direncin veya bağışıklığın zayıflaması gibi uygun koşullarda bu mikro-organizma; ciddi olmayan fakat rahatsız edici yüzeysel enfeksiyondan, kanla yayılan ölümcül sistemik enfeksiyona kadar değişen hastalık tablolarına neden olabilir.^{1,18,19,21}

Otuzdan fazla kandida türü bildirilmiştir.^{1,13} Bunlardan sekizi insan için patojen olarak bilinir: *Candida albicans*, *C.Guilliermondii*, *C.kefyr*, *C.krusei*, *C.tropicalis*, *C.parapsilosis*, *C.viswanathii*, *C.glabrata*.^{13,15,18}

Kandida enfeksiyon için predispoze faktörler:

1. Çocukluk çağındaki immunolojik eksiklikler

2. Endokrin bozukluklar,
 - a. Diabetes mellitus,
 - b. Hipoparatiroidizm,
 - c. Gebelik,
 - d. Sistemik steroid tedavisi/hipoadrenalizm,
3. Topikal kortikosteroid tedavisi,
4. Kserostomi,
5. Kötü ağız hijyeni,
6. İlerlemiş malignite,
7. Malabsorbsiyon ve malnutrisyon,
8. Sistemik antibiyotik tedavisi,
9. Kanser kemoterapisi ve radyasyon tedavisi,
10. AIDS¹⁸

Oral kandidiazis için birçok sınıflama yapılmıştır. Bu sınıflamalardan biri aşağıdaki gibidir;

1. Akut kandidiazis
 - a. Psödomembranöz tip,
 - b. Atrofik tip,
2. Kronik kandidiazis
 - a. Atrofik tip,
 - b. Hipertrofik /hiperplazik tip,

* İstanbul Üniv. Dişhek.Fak. Ağız, Diş, Çene Hastalıkları ve Cerrahisi Anabilim Dalı.

** İstanbul Üniv. Dişhek.Fak. Ağız, Diş, Çene Hastalıkları ve Cerrahisi Anabilim Dalı Öğretim Üyesi

3. Mukokütanoz kandidiazis

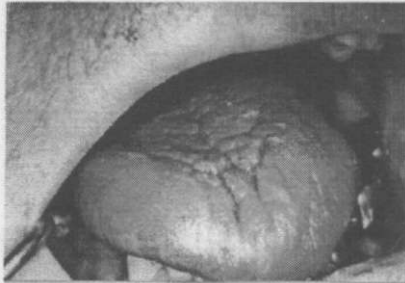
- a. Lokalize tip (ağız, yüz, tırnaklar, sağlıklı deri)
- b. Kitlese tip
- c. Sendromlarla ilgili tip⁷

Kandidiazisin en yaygın tipi akut psödomembranoz tiptir. Özellikle genç yetişkin ve yaşlılar etkilenir. Akut kandidiazisin oral lezyonları karakteristik olarak beyaz, yumuşak, jelatinöz plaklardır. Plaklar fungal organizmalar, keratolitik debris, litihsyal hücreler, desquame epitel hücreleri, bakteriler ve fibrinden oluşmuşlardır. Bu plaklar bir gazlı bez ile kaldırılırsa nekrotik, kanayan, ağrılı, ülsere bir doku ortaya çıkar. Ciddi vakalarda hastalar yanma, hassasiyet ve yutma güçlüğünden şikayetçidirler.^{12,18}

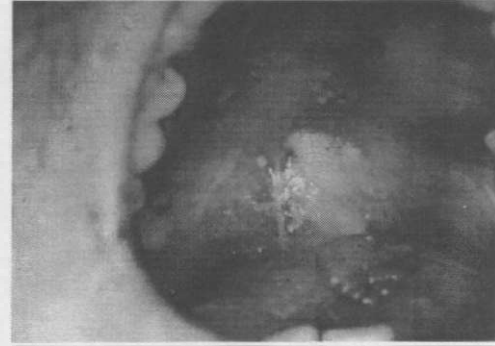Amacımız tedaviye dirençli olması nedeniyle, bir oral kandidiazis olgusu hakkında bilgi vermektir.

OLGU

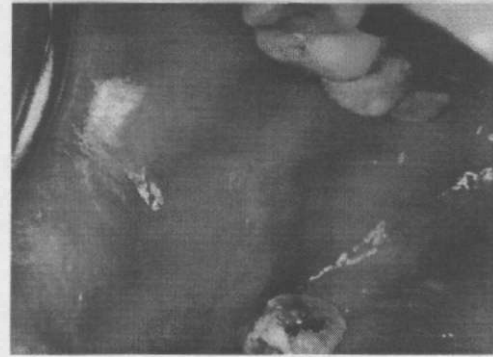M.C., 55 yaşında kadın hasta, 10.10.1995 tarihinde ağız mukozasındaki yanma ve ağrı sebebiyle İ.Ü. Diş Hekimliği Fakültesi Ağız, Diş ve Çene Hastalıkları Bilim Dalı Kliniğine başvurdu. Hastanın klinik muayenesinde sağ ve sol yanak mukozasında, dil üzerinde, yapışık dişetleri ve yumuşak damakta yer yer kırmızı eritemli bölgeler ve beyaz plaklar saptandı. Hastanın İ.Ü. İstanbul Tıp Fakültesi Mikrobiyoloji ve Klinik Mikrobiyoloji Anabilim Dalı Mikoloji Bilim Dalı'nda yapılan mikrobiyolojik tetkikinde 37327-protokol no ve 24.10.1995 tarihli raporu ile *Candida parapsilosis* tespit edildi. Hastaya 7 gün 1x1, 50 mg fluconazol tedavisi uygulandı. Tedavi sonrası yapılan mantar kültüründe 4175 I protokol ve 14.11.1995 tarihli rapor ile *Candida krusei* ürediği saptandı. Bunun üzerine hastaya tekrar 7 gün 1x1, 50 mg fluconazol tedavisi uygulandı.



Resim 1. Olgumuzun ağız içi görünümü.



Resim 2. Olgumuzun ağız içi görünümü.



Resim 3. Olgumuzun ağız içi görünümü.

Hasta dabili yönden de muayene edildi ve AKŞ, hemoglobin, hematokrit, eritrosit, formül lökosit, SGPT, SGOT, alkalifosfataz, serum ve tükürük IgA tetkikleri yapıldı. Bütün tetkiklerin normal sınırlar içinde olduğu, tükürük IgA seviyesinin ise alt sınırdan bulunduğu saptandı.

Hastamızda yapılan klinik ve mikrobiyolojik incelemelerde iyileşme olmayınca İ.Ü. İstanbul Tıp Fakültesi Klinik Bakterioloji ve Enfeksiyon Hastalıkları Anabilim Dalı ile yapılan konsültasyon sonucunda flucytosine (Ancobon) preparatı önerildi ve 4x1, 0.5 gr flucytosine tedavisi ile başarılı sonuç alındı. Tedaviden sonra hastanın kan tetkikleri tekrarlandı ve normal düzeylerdeydi.

TARTIŞMA

Kandidiazis popülasyonun önemli bir yüzdesinde oral kaviteyi etkileyen önemli bir hastalıktır ve primer mukozal hastalık olarak veya birçok lokal sistemik hastalıkla beraber görülebilir.^{5,8}

Kandida türleri insanda doku invazyonu veya hipersensivite reaksiyonu ya da güçlü kandida toksinleri yaparak hastalık oluşturmaktadır. Kandida hücreleri epitelin yüzeyel keratotik tabakasına yerleşir.^{8,11}

Oral mukozanın kandida infeksiyonu genellikle epitele polimorfonükleer lökosit göçüne ve subepitelial bağ dokusunda lenfosit ve plazma hücrelerinin infiltrasyonuna neden olur.⁹

Kandidalar sıklıkla iltihapsal papiller hiperplazi, anguler şelitis, median romboid glossit ve kıllı lökoplazi gibi birçok oral lezyondan izole edilmiştir.⁸

Sağlıklı yetişkinlerin % 60'ında sağlıklı çocukların da % 45-65'inde hastalık belirtisi göstermeksizin kandidaların kommensal olarak bulunduğu gösterilmiştir.^{3,8,16}

Bazı araştırmalarda aksilla, tırnaklar, meme katlantıları, vajina gibi vücut bölgelerinde kandida bulunabileceği ve buralardan da ağız mukozasına kontamine olabileceği bildirilmiştir.^{2,14,20}

Bizim olgumuzda jinekolojik yönden yapılan muayene ve mikrobiyolojik tetkikte kandida saptanmamıştır. Bu nedenle ağız içine genital bölgeden bir kontaminasyon olmadığını söyleyebiliriz.

Tükürük; lizozim, laktoperoksidaz, immunoglobulinler, histatin ve laktoferrin gibi birçok antimikrobiyel proteinleri ihtiva eder. Histatinlerin kuvvetli bir antifungal aktiviteye sahip olduğu bildirilmiştir.¹⁷

Diğer bir araştırmada sekretuar IgA'nın *Candida albicans*'ın oral adhezyonunu inhibe ettiği ileri sürülmüştür.⁴

Olgumuzda serum IgA seviyesi normal sınırlar içinde iken tükürük IgA seviyesi alt sınırlardadır.

Yüzeyel *Candida albicans* infeksiyonları topikal nistatin süspansiyonları ve klotrimazole ile kolayca tedavi edilir.^{8,18} Fakat daha dirençli kandida infeksiyonlarında flukonazol preparatları önerilmektedir.^{6,7} Flukonazol gastrointestinal kanaldan iyi abserbe olur ve plazma yarılanma ömrü 25-30 saattir.⁶

Flucytozine ve *Candida albicans* türlerinin % 95, *C.krusei* türlerinin % 65-70'ine duyarlı olan bir antifungal ilaçtır.²²

Olgumuzda hastanın kandida enfeksiyonu birsüre sonra tekrarlayınca flucytozin preparatı kullandık ve daha başarılı bir sonuç alındı.

KAYNAKLAR

1. Anđ Ö. Ağız Mikrobiyolojisi. İkinci baskı, İstanbul: İstanbul Üniversitesi, 1981.
2. Arendorf TM, Walker DM. Oral candidal populations in health and disease. *Br Dent J* 1979; 147: 267-72.
3. Berdjcevsky I, Ben-Aryeh H, Szargel R, Gutman D. Oral *Candida* in children. *Oral Surg Oral Med Oral Pathol* 1984; 57: 37-40.
4. Chalcombe SJ. Immunology of oral candidiasis. In: Samaranayake LP, MacFarlane TW. eds. *Oral candidiasis*. London: Wright, 1990: 104-23.
5. Chalcombe SJ. Immunologic aspects of oral candidiasis. *Oral Surg Oral Med Oral Pathol* 1994; 78: 202-10.
6. Cirelli A, Rossi F, Ciardi M. Treatment of oropharyngeal and esophageal candidiasis with a new antifungal agent, fluconazole. in HIV-infected patients. *Therapeutic Research* 1990; 47: 81-7.
7. Dupont B, Durouhet E. Fluconazole in the management of oropharyngeal candidosis in a predominantly HIV antibody-positive group of patients. *Journal of Medical and Veterinary Mycology* 1988; 26: 67-71.
8. Fotos PG, Vincent SD, Hellstein JW. Oral candidosis: Clinical, historical and therapeutic features of 100 cases. *Oral Surg Oral Med Oral Pathol* 1992; 74: 41-9.
9. Holmstrup P, Dabelsteen E. The frequency of candida in oral lichen planus. *Scand J Dent Res* 1974; 82: 584-7.
10. Jones JH, Mason DK. Oral manifestations of systemic disease. Sec Ed. London; Bailliere Tindall 1990: 561-6.
11. Krogh P, Holmstrup P, Thorh JJ, Vedtofte P, Pindborg JJ. Yeast species and biotypes associated with oral leukoplakia and lichen planus. *Oral Surg Oral Med Oral Pathol* 1987; 63: 48-54.
12. Lynch MA, Brightman VJ, Greenberg M. *Burket's Oral Medicine, Diagnosis and Treatment*. 9ed Philadelphia: JB Lippincott Com, 1994; 257-66.
13. Lynch DP. Oral Candidiasis, History, classification and clinical presentation. *Oral Surg Oral Med Oral Pathol* 1994; 78: 189-93.

14. Martin MV, Lamb DJ. Frequency of *Candida albicans* serotypes in patients with denture-induced stomatitis and in normal denture wearers. *J Clin Pathol* 1982; 35: 881-91.
15. McCullough MJ, Ross BC, Reade PC. *Candida albicans*; a review of its history, taxonomy, epidemiology, virulence attributes, and methods of strain differentiation. *Int J Oral Maxillofac Surg* 1996; 25: 136-44.
16. Navvazesh M, Woud GJ, Brightman VJ. Relationship between salivary flow rates and *Candida albicans* counts. *Oral Surg Oral Med Oral Pathol Oral Radiol Endod* 1995; 80: 284-8.
17. Oppenheim FG, Xu T, McMillan FM et al. Histatins, a novel family of histidine-rich proteins in human parotid secretion; isolation, characterization, primary structure and fungistatic effects on *Candida albicans*. *J Biol Chem* 1988; 263: 7472-7.
18. Regezi JA, Sciubba J. *Oral Pathology*. Sec ed. Philadelphia: WB Saunders Com 1993; 114-20.
19. Robbins SL, Kumar V. *Basic Pathology*. Fourth ed. Philadelphia: WB Saunders Com 1987.
20. Soll DR. High-frequency switching in *Candida albicans* and its relations to vaginal candidosis. *Am J Obstet Gynecol* 1988; 158: 997-1001.
21. Soll DR, Morrow B, Srikantha T, Vargas K, Wertz P. Developmental and molecular biology of switching in *Candida albicans*. *Oral Surg Oral Med Oral Pathol* 1994; 78: 194-201.
22. Topçu AW, Söyletir G, Doğanay M. *İnfeksiyon Hastalıkları*, İa: Tümbay E, İnci R, ed. *Antifungal ilaçlar*. İstanbul: Nobel Tıp Kitabevleri. 1996: 195-203.