

DİŞHEKİMLİĞİNDE DİREKT DİJİTAL RADYOGRAFI

Dt.Ülkem AYDIN*

Yrd.Doç.Dr.Dilşat ALASYA*

ÖZET

Direkt dijital görüntüleme sistemleri kısaca konvansiyonel bir röntgen cihazı, film yerine kullanılan bir alıcı ve uygun yazılıma sahip bir bilgisayar ve bir monitörden oluşur. Bu cihazların alıcıları ya sintillatör esaslı charge coupled device (CCD) ya da radyasyona karşı sertleştirilmiş charge coupled device veya depo fosfor screendir.

Bu sistemlerin en önemli özellikleri çok az radyasyon dozu gerektirmesi ve görüntünün çok kısa bir süre içinde bilgisayar ekranına gelebilmesidir. Ayrıca görüntüler üzerinde kontrast ayarlaması inverse görüntü alma, rotasyon, büyütme, zoom ve renklendirme yapmak mümkündür. Yapılan çalışmalar diagnostik özelliklerin çoğunlukla D- ve E-speed filmle kıyaslanabilir düzeyde olduğunu göstermiştir. DDR sistemlerinin görüntüleme yöntemi olarak konvansiyonel radyografinin yerini alması, mümkün ve önerilebilir görünmektedir.

Anahtar Kelimeler: Direkt dijital radyografi, Charge coupled device, depo fosfor screen.

SUMMARY

Basic components of direct digital imaging systems are a conventional x-ray machine, a receptor, a computer with dedicated software and ve monitor. The receptor used is a scintillator-based charge coupled device or radiation-hardened charge coupled device or a storage-phosphor screen. Very low dose of radiation is necessary for imaging and this image can be viewed on the screen in a few seconds. Contrast enhancement, inverse image, rotation, zoom, magnification and pseudocolouring are some facilities of the DDI systems. The studies showed that these systems will replace conventional x-ray imaging in the future.

Key Words: Direct digital imaging, Charge coupled device, Storage phosphor screen.

Direkt dijital radyografi (DDR), dişhekimliği alanında son yıllardaki en önemli gelişmelerden biri olarak kabul edilmektedir. DDR sistemleri özetle konvansiyonel bir röntgen cihazı, film yerine kullanılan bir alıcı (sensör ya da screen) ve uygun yazılıma sahip bir bilgisayardan oluşur. Yüksek çözünürlükte bir monitör sistemi tamamlar.³⁶(Şekil 1). Bu sistemleri konvansiyonel radyografiden (KR) ayıran en önemli özellikleri çok az radyasyon dozu gerektirmesi, görüntünün çok kısa bir süre içinde bilgisayar ekranına gelebilmesi ve elde edilen görüntüler üzerinde çeşitli işlemler yapılabilmesidir.

Dünya piyasalarında bulunabilen DDR cihazlarından ilk üretilen+Radio Visio Graphy'dir (RVG). RVG'nin 1, 2, S, 32000 ve PC modelleri üretilmiştir. Diğerleri *Sens-A-Ray, **Visualix, †Flashdent'dir. Daha sonra piyasaya sürülen DDR cihazları ise diğerlerinden farklı bir esasa göre çalışan 'Sidexis ve "Digora"dır (Resim 1).

RVG, Visualix ve Sidexis Türkiye'de bulunabilmektedir. En son üretilen DDR sistemi ise ††Computed Dental Radiography'dir (CDR).

Röntgen Cihazı: DDR cihazlarının tümünde görüntü elde etmek için konvansiyonel röntgen cihazlarından yararlanılır. Ancak bu cihazların alıcıları röntgen ışınlarına konvansiyonel filmde daha hassas olduğu için, röntgen cihazına daha az radyasyon vermek üzere özel olarak yapılmış bir timer takılır.^{18-20,25,31} DDR cihazları ile D-Speed filme kıyasla yaklaşık % 77-90 oranında daha az radyasyon ile görüntüleme yapılabilmektedir.^{8,36} Röntgen cihazının timer'ı değiştirilmediğinde, timer en az doz verecek şekilde ayarlanmakta, fakat bu durumda doz yukarıda belirtilen kadar azaltılamamaktadır. Uygun görüntünün elde edilmesi için konvansiyonel tekniklerdeki kurallara uyulması gerekmektedir.¹¹

+ Trophy Radiology, Vincennes, France

* Regam Medical Systems AB, Sundsvall, Sweden

** Visualix, Gendex Corp., Monza, Italy

† Villa Sistemi Medicali, Buccinasco, Italy

* Siemens AG, Bensheim, Germany

†† Orion Corp. Soredex, Helsinki, Finland

††† CDR, Schick Technologies, Inc. Longisland City, NY

* G.Ü Dişhekimliği Fakültesi Oral Diagnoz ve Radyoloji Bilim Dalı.

Alıcı: Bu cihazların alıcıları ya sintillatör esaslı CCD (Charge Coupled Device) ya da radyasyona karşı sertleştirilmiş CCD veya storage (depo) fosfor screendir.³⁶

CCD sensörlerin yaklaşık 30.000 ekspozluk bir ömrü olduğu bildirilmiştir, sensör eskidikçe fog oluşmaktadır.²⁰

CCD sensörler: RVG, Sens-A-Ray, Visualix ve Flashdent'de CCD sensör kullanılır. CCD, silikon bir çip üzerine yerleştirilmiş, ışığa ya da x-ışınlarına hassas bir yarı iletkenler dizisidir.⁷

Bu tip sensörlerin tercih edilmesini sağlayan görüntüleme özellikleri şunlardır.

1. Yüksek çözünürlük: Çözünürlük birbirine yakın bulunan küçük (line pairs per mm.-lp/mm). Dental filmlerin çözünürlüğü yaklaşık 12-16 lp/mm, tipik bir CCD'ninki ise 6/10 lp/mm.dir. İnsan gözü ise yalnızca 4-6 lp/mm çözünürlüktedir. Bu nedenle CCD'lerin çözünürlüğünün dişhekimliği için yeterli olduğu söylenebilir.^{17,25} Üreticileri CDR'nin çözünürlüğünün 10 lp/mm olup piyasadaki diğer sistemlerden daha yüksek olduğunu ifade etmektedirler.³⁸

2. Geniş dinamik aralık: Dinamik aralık, gelen ışık veya x-ışın miktarının görüntüde ne derece orantılı olarak temsil edilebildiğidir; röntgen filmlerindeki 'latitude' karşılığıdır. CCD'lerin dinamik aralığı lineerdir ve filmden daha geniştir.¹⁷

3. X-ışınlarına yüksek hassiyet.¹⁷

4. Fotometrik kesinlik: CCD'ler ışık veya x-ışınlarını hatasız şekilde okuyarak dijital formata çevirebilmektedir.¹⁷

RVG ve Flashdent sistemlerinde x-ışını önce bir sintillasyon ekranına çarpar ve dokulardan geçen x-ışınının miktarıyla orantılı olarak ışık enerjisine (fotoelektronlara) dönüşür. Kullanılan CCD, ışık enerjisini RVG'de fiber optik lifler, Flashdent'de ise konvansiyonel optikler aracılığı ile algılayarak elektrik enerjisine çevirir.^{11,25} Bu tip sensörlerin özellikle görüntünün periferinde distorsiyon yarattığı buna karşın daha dayanıklı olduğu belirtilmiştir.

Sens-A-Ray ve Visualix'de ise radyasyona karşı sertleştirilmiş CCD kullanılır ve x-ışınlarını doğrudan elektrik enerjisine dönüştürür.^{18,20,36} Radyasyona karşı sertleştirilmiş CCD'lerin daha kısa ömürlü olup bozulmaya daha yatkın olabileceği belirtilmiştir.⁶

Sonuçta oluşan elektrik enerjisi, bir kablo aracılığı ile, gelen sinyalleri dijitalize eden ara birime, oradan da bilgisayara iletilir ve burada ekranda görülebilecek formata çevrilir. Tüm bu işlemler birkaç saniye içinde gerçekleşir.¹⁷

Sensörlerin dış yapısı rijid plastiktir. Rijid oluşu geometrik distorsiyonları engellemekle birlikte, mandibuler posterior bölgeye ve ark köşelerine yerleştirmede zorluk yaratabilmektedir. Konvansiyonel filmde daha küçük olması ise film hatalarını arttırmakta ve seri radyografi alınması durumunda radyasyon dozunda sözü edilen kadar azaltma sağlanmamasına neden olmaktadır.¹¹ RVG ve Flashdent ile okluzal ve bite-wing görüntü alınamamakta, görüntüde en fazla birkaç diş yer alabilmektedir.^{25,36} Kontaminasyonu engellemek için sensör üzerine plastik bir koruyucu yerleştirilir.²⁰

Depo fosfor screener: Sidexis ve Digora ise storage (depo) fosfor screenler ile çalışır. Bu screenler ekstraoral filmlerde kullanılan screenlere benzetilebilir. Screen üzerinde polimer bağlayıcı içine gömülmüş fosfor partikülleri bulunur. X-ışını fosfor partiküllerini uyarır ve screen üzerinde latent görüntü oluşur. Digora'nın işlemci kısmında bir laser tarayıcısı vardır. Ağızdan çıkarılan screen buraya yerleştirildiğinde x-ışınları tarafından uyarılan fosfor üzerindeki latent görüntüden yayılan ışık enerjisi bu laser scanner tarafından okunur ve daha sonra dijital hale gelir. Yaklaşık 25 sn. içinde görüntü oluşur.³⁶

Screen'in dış yapısı, 30x40 mm. ebadında ince bir plastiktir. Screen oldukça esnek olmakla birlikte geometrik distorsiyonu engellemek için çevresine daha sert bir çerçeve geçirilmiştir. Boyutların konvansiyonel filmle aynı olması film hatalarının ve seri radyografilerde radyasyon dozunun artmasına engel olmaktadır. Çocuklar için 2x3 cm. boyutlarında screen de mevcuttur. Screen'in biraz daha esnek ve oldukça ince olması, açıortay, paralel ve bite-wing tekniğiyle görüntü alınabilmesi diğer sistemlere kıyasla üstünlük sağlamaktadır (DDR sistemlerinin görüntüleme özellikleri Tablo I'de özetlenmiştir). Screen ile cihaz arasında mekanik bir bağlantı gerekmesinin, CCD sensörlerinde kablo aracılığı ile veri iletimi sırasında oluşabilecek interferansları ortadan kaldıracığı belirtilmektedir. Screen, laser tarayıcı ile okunduktan sonra üzerindeki latent görüntü kaybolmaktadır. Aynı screen defalarca kullanılabilir. Screen'in kullanılmaması hale gelmesi ışınlama sayısından çok mekanik yıpranmaya bağlı olmaktadır. Kontaminasyonu engellemek için screen ısıyla yapıştırılan plastik bir koruyucu ile kaplanmakta ve bu plastik, tarayıcıya yerleştirilmeden önce cihaz üzerindeki bir eleman vasıtasıyla kesilmektedir.³⁶

Tablo 1. DDR sistemlerinin yazılım özellikleri.

	Kontrast	Renklendirme	Filtre	Zam	Histogram	Uzamlık	Açı
RVG	+	+	-	+	-	+	-
Visualix	+	-	-	+	+	+	+
Sens-A-Ray	+	+	+	-	-	-	+
Flash Dent	+	+	+	-	-	-	-
Sidexis	+	+	+	+	+	+	+
Digora	+	+	+	+	+	+	+

Bilgisayar ve Yazılım: Tüm DDR sistemleri yeterli hafızaya sahip bir kişisel bilgisayar (PC) ve yüksek çözünürlükte (en az Super VGA) bir monitörle kullanılmaktadır.³⁶ RVG'nin ilk versiyonunda ise küçük bir monitörü de içeren kompakt bir görüntü işleme ünitesi bulunmaktaydı.¹⁹

Digora'nın işletim sistemi Windows 3.1 veya 95'dir. Flashdent'in bir versiyonunda işletim sistemi kendisine özelken diğer bir versiyonu Windows 3.1 altında çalışmaktadır. Diğerleri ise MS-DOS altında çalışmaktadır.³⁶


DDR cihazlarının yazılımları, görüntüler üzerinde kontrast ayarlaması yapılmasını ve çeşitli filtrelerle düzeltilmesini mümkün kılmaktadır. Sidexis ve Digorada kontrast ayarlaması otomatik olarak yapılmaktadır. Diğer sistemlerde ise kullanıcının isteğine göre değişen derecelerde kontrast verilebilmektedir.³¹

Inverse görüntü alma, rotasyon, büyütme, zoom ve renklendirme yapmak mümkündür. Milimetrik mesafe ölçümü ve istenen alanlarda densite analizi yapılabilir. ^{18-20,25,36} Mouse ile belirlenen noktalar arasında yapılan diagonal ölçümlerin RVG'nin girdili görüntüleri üzerinde yapılan ölçümlere göre daha doğru sonuçlar verdiği bildirilmiştir.²⁶ Ayrıca RVG'nin ilk versiyonunda zoom yapıldığında sadece apikal bölge görüntülenebilmekte ve bu işlem için ayrı bir ışınlama gerekmektedir.¹¹ Bu sistemlerin görüntü işleme özellikleri Tablo 2'de özetlenmiştir.

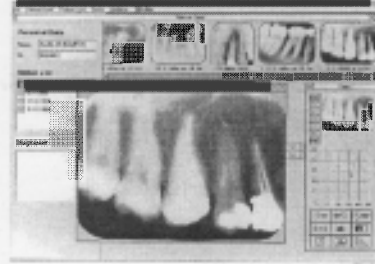
Görüntüler hafızaya alınabilmekte, birden fazla görüntü aynı anda ekrana getirilebilmekte ve hasta dosyası oluşturulabilmektedir.³⁶ (Resim 2). Görüntülerin printer çıktıları alınabilmekte birlikte, görüntülerin kalitesine ulaşamadığından teşhis amacıyla değil, dökümantasyon amacıyla kullanılması önerilmektedir.^{18,36} (Resim 3). Görüntüler sabit diskte ve/veya disketlerde saklanırken, çıktılarını hastaya verilmesi, hasta farklı bir hekime gittiğinde durum değerlendirilmesini kolaylaştırmakta, hasta ve diğer

Tablo 3. DDR cihazlarının boyutları ve görüntüleme alanlarının tekrar rotasyon alınmasını önlemek için uygulamaları.

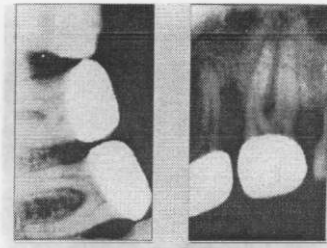
	totalük	genişlik	derinlik	alan (cm ²)	paralel	teko-rotasyon	elbuzel
RVG	37	24	12	27.5x16.2	+	-	-
Visualix	42	25	5	24.7x16.1	+	+	-
Sens-A-Ray	60	21	8	25.9x17.3	+	+	-
Flash Dent	30	24	20	24.0x20.0	+	-	-
Digora	35	25	16	26.0x20.0	+	+	+
Sidexis	33	30	20	30.0x20.0	-	+	+




Resim 1. Digora cihazı



Resim 2. Digora ekran görüntüsü.



Resim 3. Radiovisiografi cihazının printer çıktısı



Şekil 1. CCD esaslı sistemlerin bileşenleri.

DDRSistemleri Üzerine Çalışmalar:
DDR sistemlerinin teknik özellikleri üzerine birçok çalışma yayınlanmıştır.^{1-4,9,16,19,25,32-34} Cihazların klinik performansını belirlemek için yapılan in vivo ve in vitro çalışmalarda ise kıyaslamalar genellikle E-speed filmlerle yapılmaktadır. Ülkemizde ise halen D-speed filmler kullanıldığından, çalışma sonuçlarının anlaşılabilirliği zorlaşmaktadır. Farklı hastalıkların, teşhis-tedavi yöntemlerinin ve değişik materyallerin farklı yöntemlerle değerlendirilmiş olması da cihazların performanslarının kıyaslanmasını güçleştirmektedir. Bu nedenle piyasadaki birden çok cihazın aynı gereç ve yöntemle değerlendirildiği çalışmalar daha güvenilir bilgiler vermektedir. Kuşkusuz, bu cihazların hepsini birden temin etmek her zaman mümkün olmamakta ve gerek sürekli kullanıma gerekse çalışma amacıyla bu cihazların elde edilebilirliği ticari koşullarla sınırlı kalmaktadır. Cihazların diagnostik özellikleri üzerine yapılan çalışmalardan bir kısmı aşağıda özetlenmiştir.

RVG (Model 1) ve E-speed film arasında kök kanallarının görüntülenmesinde istatistiksel olarak önemli bir fark bulunamamış, diğer bir çalışmada ise RVG önemli derecede başarısız bulunmuştur. Geliştirilmiş (enchanced) modda elde edilen RVG görüntüleri özellikle çok köklü dişlerde standart RVG görüntülerine göre daha iyi sonuç vermiş ve E-speed filmle arasında fark gözlenmemiştir.^{28,29} Küçük speed filminden üstün sonuçlar vermiştir. Standart, standart zoom modu D-speed filmle eşit ve E-speed filminden üstün sonuçlar vermiştir. Standart, standart zoom, negatif ve geliştirilmiş (enchanced) moddaki RVG görüntüleri ise D-speed filminden daha başarısız bulunmuştur. Oda ve gün ışığının monitörde parlama yaptığı ve karartılmış ortamda yapılan

teşhislerin daha güvenilir sonuçlar verdiği belirtilmiştir.⁵ Kanal alet boylarının ölçülmesinde inverse (negatif) RVG görüntülerinin teşhis yönünden bir fark yaratmadığı belirtilmiştir.¹⁴ Aksesuar kanallarının görülmesinde normal, inverse ve zoom modlarında RVG-S görüntüleri ile E-speed filmler arasında önemli bir fark bulunamamış ancak RVG'nin sensitivitesi biraz daha yüksek bulunmuştur.²⁷ Kök boyunun ölçülmesinde RVG-S'nin standart ve gridli görüntüleri ile D-Speed film arasında önemli bir fark görülmemiştir.²¹

Kanal boyunun belirlenmesinde RVG 32000 E-speed filme eşit, Sens-A-Ray ise istatistiksel olarak önemli derecede olumsuz sonuçlar vermiştir. Ancak araştırmacılar bu sonucun klinik olarak önemli sayılamayacağını belirtmişlerdir.⁸

RVG 32000 ve RVG-PC ile Sens-A-Ray, 15 no.lu kanal eğerinin görüntülenmesinde filme denk, Visualix ve Flashdent ise daha başarısız sonuçlar vermiştir.10 no.lu kanal eğerinin görüntülenmesinde ise E-speed film, diğer sistemlere göre önemli derecede üstün çıkmıştır.²⁴

Kanal eğerlerinin boylarının ölçülmesinde Sidexis ve Digora E-speed filmle kıyaslanmış, doz E-speed filmin % 6'sı iken bile kalın eğerlerin görüntülenmesinde E-speed filmle fark görülmemiştir. Doz % 50 ve daha çok düşürüldüğünde 15 ve 10 no.lu eğerler olduğundan kısa görünmektedir. Digoranın otomatik kontrast ayarlamasının olumlu etkisi olduğu belirtilmiştir.³¹

Kavitasyon oluşmamış dişlerde okluzal çürük teşhisinde kontrastı düzeltilmiş RVG görüntülerinin istatistiksel olarak önemli olmasa da E-speed filme göre daha doğru sonuç verdiği gösterilmiştir.³⁵ RVG (model 2)'nin printer çıktıları ile D- ve E-speed filmle alınan bite-wing radyografiler arasında önemli bir fark bulunamamış ancak aproksimal çürük teşhisinde RVG çıkıntılarının sensitivitesi biraz daha düşük bulunmuştur.²³

Sens-A-Ray'in standart görüntülerinin doğal ve yapay çürük kavitetlerinin teşhisinde E-speed filminden önemli derecede düşük performans gösterdiği belirtilmiştir.²²

Çürük teşhisinde RVG (model 2), Visualix, D- ve E-speed film arasında istatistiksel olarak önemli bir fark görülmemesine rağmen, Visualix ile teşhis edilebilen okluzal çürük sayısının filmlerin yaklaşık yarısı olduğu ve bunun klinik olarak önemli olduğu belirtilmiştir.¹⁰

Digora ve CDR ile E-speed film arasında aproksimal çürük teşhisi açısından bir fark gözlenmemiş, x4 magnifikasyonun çürük teşhisi üzerine olumlu etkisi olduğu belirtilmiştir.^{30,38}

RVG-PC, Sens-A-Ray, Visualix ve Digora'nın okluzal çürük teşhisinde eşit performans gösterdiği belirtilmiştir.³⁷

Sens-A-Ray ile D- ve E-speed filmler arasında 1.0-3.0 mm. arasındaki periodontal kemik lezyonlarının tespitinde önemli bir fark gösterilememiştir.⁷

Periapikal lezyonların teşhisinde RVG printer çıktıları ve E-speed filmler kıyaslanmış, lezyon bulunmadığında filmlerin RVG'ye göre daha az yanıtıcı sonuç verdiği, lezyon kortikal kemiği etkilediğinde eşit sonuç alındığı, yalnızca spongiöz kemiği etkileyen lezyonlarda ise RVG'nin önemli derecede daha iyi sonuç verdiği gösterilmiştir.³⁹

Visualix'in yüksek kontrastlı küçük objeleri ayırt edebilme özelliği filmde zayıf olmakla birlikte, periapikal lezyonların teşhisinde E-speed filme eşit sonuç vermiştir.¹² Bu lezyonların teşhisinde Visualix'in kontrast ve parlaklık ayarlamalarının teşhisi kolaylaştırdığı, görüntüler üzerinde daha komplike ayarlamaların çok etkili olmadığı bildirilmiştir.¹³

Avantaj ve dezavantajları:

DDR sistemlerinin avantajları aşağıda sıralanmıştır.

1. Radyasyon dozu % 70-90 oranında daha azdır,

2. Filmlerde kullanılan kurşun ve gümüş gibi doğal kaynakların tüketimi azaltılmaktadır.

3. Banyo işleminin ortadan kalkması hem zaman kazandırıp banyo hatalarını ortadan kaldırmakta, hem de hekimin zararlı kimyasal maddelerden etkilenmesini ve doğanın kirlenmesini önlemektedir.

4. Görüntü işleme özellikleri teşhis kolaylığı sağlamaktadır.

5. Görüntü kalitesi sabittir.

6. Çok kısa sürede görüntü elde edilmektedir.

7. Hasta-hekim iletişimini kolaylaştırmaktadır.

Sidexis ve Digora dışındaki alıcı boyutlarının konvansiyonel filmde küçük olması ve bu cihazların pahalı olması (KR cihazlarının 3-5 katı) ve bazı noktalarda KR'den daha olumsuz sonuçlar vermesi DDR sistemlerinin dezavantajlarıdır. Sistemlerin görüntü işleme olanaklarını etkin şekilde kullanabilmek için bir süre deneyim kazanmak da gerekmektedir. Bütün sistemlerin diagnostik özellikleri henüz sistematik olarak değerlendirilmemiş olduğundan, bu perspektiften bir seçim yapmak da zor görünmektedir.

Sonuç: Gelecekte DDR sistemlerinin üç boyutlu rekonstrüksiyon yapabilecek şekilde geliştirilerek pulpa kanallarının, periodontal kemik defektlerinin, implant yerleştirmede önemli anatomik yapıların üç boyutlu görüntülerinin elde edilebilmesi ve subtraction(çıkarma) radyografisi yapılabilmesi de beklenmektedir. Dijital ekstraoral radyografi cihazları üzerine çalışmalar da sürmektedir.¹⁵

Şimdilik en çok endodonti uzmanlarınca tercih edilen bu cihazların dişhekimliği fakülteleri ve hastanelerinde etkin kullanımı dental radyoloji kliniklerinde alınan görüntülerin kurulacak bilgisayar ağları ile diğer kliiklere iletilmesi ile mümkün olacaktır. Teşhiste KR'den daha başarısız sonuçlar alınan durumlarda anamnez ve klinik muayenede çok daha dikkatli olmak ve yardımcı teşhis yöntemlerinden daha sık yararlanmakla, DDR sistemlerinin diğer avantajlarından faydalanmak mümkün olabilir. Üreticilerin yeni modelleri çalışma sonuçlarını değerlendirerek geliştirmeleri ve taleplerin artmasıyla cihazların fiyatlarının düşmesi de beklenmektedir.

KAYNAKLAR

1. Benz C, Mouyen F. Evaluation of the New Radio VisioGraphy System Image Quality. Oral Surg Oral Med Oral Pathol 1991; 72: 627-631.

2. Chen SM, Hollender L. Modulation Transfer Function of a Digital Dental X-Ray System. Oral Surg Oral Med Oral Pathol 1994; 77: 308-313.

3. Chen SK, Hollender L, Omnell KA. Detection of Small Differences in Mass Using a Direct Digital Dental X-Ray System. Dentomaxillofac Radiol 1997; 26: 63-66.

4. Chen SK, Hollender L. Detector Response and Exposure Control of the Radio VisioGraphy System (RVG 32000 ZHR). Oral Surg Oral Med Oral Pathol 1993; 76: 104-111.

5. Ellingsen MA, Harrington GW, Hollender LG. Radiovisiography Versus Conventional Radiography for Detection of Small Instruments in Endodontic Length Determination. Part I In Vitro Evaluation. Journal of Endodontics 1995; 21(6): 326-331.

6. Farman AG, Scarfe WC. Pixel Perception and Voxel Vision: Constructs for a New Paradigm in Maxillofacial Imaging. Dentomaxillofac Radiol 1994; 23: 5-9.

7. Furkart AJ, Dove SB, McDavid WD, Numnikoski P, Matteson S. Direct Digital Radiography for the Detection of Periodontal Bone Lesions. Oral Surg Oral Med Oral Pathol 1992; 74: 652-60.

8. Hedrick RT, Dove SB, Peters DD, McDavid WD. Radiographic Determination of Canal Length: Direct Digital Radiography Versus Conventional Radiography. *J Endodon* 1994; 20(7): 320-326.
9. Hildebolt CF, Fletcher G, Crothers NY, Conover GL, Vannier MV. A comparison of the Response of Storage Phosphor and Film Radiography to Small Variations in X-Ray Exposure. *Dentomaxillofac Radiol* 1997; 26: 147-151.
10. Hintze H, Wenzel A, Jones C. In Vitro Comparison of D- and F-speed Film Radiography, RVG, and Visualix Digital Radiography for the Detection of Enamel Approximal and Dentinal Occlusal Caries Lesions. *Caries Research* 1994; 28:X 363-367.
11. Horner K. Radiovisiography. an Initial Evaluation. *Br Dent J* 1990; 168: 244-248.
12. Kullendorff B, Nilsson M, Rohlin M. Diagnostic Accuracy of Direct Digital Dental Radiography for the Detection of Periapical Bone Lesions. I Overall comparison between conventional and direct digital radiography. *Oral Surg Oral Med Oral Pathol Oral Radiol Endod* 1996; 82: 344-350.
13. Kullendorff B, Nilsson M. Diagnostic Accuracy of Direct Digital Dental Radiography for the Detection of Periapical Bone Lesions. II Effects on diagnostic accuracy after application of image processing. *Oral Surg Oral Med Oral Pathol Oral Radiol Endod* 1996; 82: 585-589.
14. Leddy MJ, Miles AD, Newton CW, Brown CE. Interpretation of Endodontic File Lengths Using Radio VisioGraphy. *Journal of Endodontics* 1994; 20 (11):542-545.
15. McDavid WD, Dove SB, Welander U, Tronje G. Direct Digital Extraoral Radiography of the Head and Neck with a Solid-State Linear X-Ray Detector. *Oral Surg Oral Med Oral Pathol* 1992; 74: 811-817.
16. McDonnel D, Price C. An Evaluation of the Sens A-Ray Digital Dental Imaging System. *Dentomaxillofac Radiol* 1993; 22: 121-126.
17. Miles DA. Imaging Using Solid-State Detectors. *Dental Clinics of North America*. 1993; 37 (4): 531-540.
18. Molteni R. direct Digital Dental X-Ray Imaging with Visualix/Vixa. *Oral Surg Oral Med Oral Pathol* 1993; 76: 235-243.
19. Mouyen F, Benz C, Sonnabend E, Lodter JP. Presentation and Physical Evaluation of Radio VisioGraphy. *Oral Surg Oral Med Oral Pathol* 1989; 68: 238-242.
20. Nelvig P, Wing K, Welander U. Sens-A-Ray, a New System for Direct Digital Intraoral Radiography. *Oral Surg Oral Med Oral Pathol* 1992; 74: 818-823.
21. Ong EY, Ford TRP. Comparison of Radiovisiography with Radiographic Film in Root Length Determination. *International Endodontic Journal* 1995; 28: 25-29.
22. Price C, Ergül N. A Comparison of a Film-Based and a Direct Digital Dental Radiographic System Using a Proximal Caries Model. *Dentomaxillofac Radiol* 1997; 26: 45-52.
23. Russel M, Pitts NB. Radiovisiographic Diagnosis of Dental Caries: Initial Comparison of Masic Mode Videoprints with Bitewing Radiography. *Caries Research* 1993; 27: 65-70.
24. Sanderink GCH, Huiskens R, van der Stelt PF, Welander US, Stheeman SE. Image Quality of Direct Digital Intraoral Sensors in Assessing Root Canal Length. *Oral Surg Oral Med Oral Pathol* 1994; 78: 125-132.
25. Scarfe WC, Farman AG, Kelly MS. Flash Dent: an Alternative Charge-Coupled Device/Scintillator-Based Direct Digital Intraoral Radiographic System. *Dentomaxillofac Radiol* 1994; 23: 11-17.
26. Scarfe WC, Farman AG. Measurement Accuracy: a Comparison of Two Intra-Oral Digital Radiographic Systems, Radio VisioGraphy-S and Flash Dent, with Analog Film. *Dentomaxillofac Radiol* 1994; 24 (4): 215-220.
27. Scarfe WC, Fana CR, Farman AG. Radiographic Detection of Accessory/Lateral Canals: Use of Radio Visio Graphy and Hypaque. *Journal of Endodontics* 1995; 21(4): 185-190.
28. Shearer AC, Horner K, Wilson NHE. Radiovisiography for Imaging Root Canals: an in Vitro Comparison with Conventional Radiography. *Quintessence International* 1990; 21(10): 789-794.
29. Shearer AC, Horner K, Wilson NHE. Radiovisiography for Length Estimation in Root Canal Treatment: an in Vitro Comparison with Conventional Radiography. *International Endodontic Journal* 1991; 24: 233-239.
30. Svanaes BD, Moystad A, Risnes S, Larheim TA, Gröndahl HG. Intraoral Storage Phosphor Radiography for Approximal Caries Detection and Effect of Image Magnification. Comparison with conventional radiography. *Oral Surg Oral Med Oral Pathol Oral Radiol Endod* 1996; 82: 94-100.
31. Velders XI, Sanderink GC, van der Stelt PF. Dose Reduction of Two Digital Sensor Systems Measuring File Lengths. *Oral Surg Oral Med Oral Pathol Oral Radiol Endod* 1996; 81: 607-612.
32. Wakoh M, Scarfe WC, Kelly MS, Kuroyanagi K. Perceptibility of Defects in an Aluminium Test Object : a Comparison of the RVG-S and First Generation Vixa Systems with and without Added Niobium Filtration. *Dentomaxillofac Radiol* 1995; 24(4): 211-214.
33. Welander U, McDavid WD, Sanderink GCH, Tronje G, Mörner AC, Dove SB. Resolution as Defined by Line Spread and Modulation Transfer Functions for Four Digital Intraoral Radiographic Systems. *Oral Surg Oral Med Oral Pathol* 1994; 78: 109-115.

34. Welander U, Nelvig P, Tronje G, McDavid WD, Dove SB, Mörner AC, Cederlund T. Basic Technical Properties of a System for Direct Acquisition of Digital Intraoral Radiographs. Oral Surg Oral Med Oral Pathol 1993; 75: 506-516.

35. Wenzel A, Hintze H, Mikkelsen L, Mouyen F. Radiographic Detection of Occlusal Caries in non Cavitated Teeth. A comparison of conventional film radiographs, digitized film radiographs, and Radio VisioGraphy. Oral Surg Oral Med Oral Pathol 1991; 72:621-626.

36. Wenzel A, Gröndahl HG. Direct Digital Radiography in the Dental Office. Int Dent J 1995; 45: 27-34.

37. Wenzel A, Borg E, Hintze H, Gröndahl HG. Accuracy of Caries Diagnosis in digital images from Charge-Coupled Device and Storage Phosphor Systems: an in vitro Study Dentomaxillofac Radiol 1995; 24(4): 250-254.

38. White SC, Yoon DC. Comparative Performance of Digital and Conventional Images for Detecting Proximal Surface Caries. Dentomaxillofac Radiol 1997; 26: 32-38.

39. Yokota ET, Miles AD, Newton CW, Brown CE. Interpretation of Periapical Lesions Using Radio VisioGraphy. Journal of Endodontics 1994; 20(10): 490-494.

Yazışma Adresi:

Dr. Ülkem AYDIN
G.Ü.Dışhekimliği Fakültesi
Oral Diağnoz ve Radyoloji BD.
Bişkek Cad. 84.sok.

Emek /ANKARA