

**PAPİLLON-LEFÈVRE SENDROMU : PATOLOJİK, HEMATOLOJİK,  
MİKROBİYOLOJİK VE RADYOLOJİK SONUÇLARIN DEĞERLENDİRİLMESİ  
(İKİ OLGU NEDENİYLE)\***

**Prof. Dr. Zuhaf KIRZIOĞLU\*\***

**Arş. Gör. Dt. Sera ŞİMŞEK\*\*\*\***

**Dr. Nurdan GÜNDOĞDU\*\*\***

**PATHOLOGICAL, HEMATOLOGICAL,  
MICROBIOLOGICAL AND RADIOLOGICAL  
EVALUATION OF TWO PATIENTS WITH  
PAPILLON-LEFÈVRE SYNDROME**

**SUMMARY**

Papillon-Lefèvre Syndrome (PLS) is considered to be transmitted as an autosomal recessive trait. The syndrome is estimated to have a frequency of 1 to 4 million. Consanguinity between parents was reported in one-third of cases studied. PLS is mainly characterized by hyperkeratosis of the palms and soles and by extensive periodontal destruction, which causes early loss of the primary and permanent teeth.

Two patients were included in the study, who were 4 and 5 years old, were siblings, and complained early loss of teeth. They were diagnosed as PLS. There was no pain in palms and soles in the patients because of skin disease. Both patients were examined pathologically, hematologically and microbiologically. The results were evaluated.

**Key Words :** Papillon-Lefèvre Syndrome

**ÖZET**

Papillon-Lefèvre Sendromu (PLS) otozomal resesif geçişli ve milyonda 1-4 oranında görülen bir sendromdur. Rapor edilen vakaların 1/3'ünde ebeveynlerin kan akrabalığı tespit edilmiştir. Sendromun iki karakteristik özelliği; avuç içleri, ayak tabanlarında hiperkeratozis ve yaygın periodontal ataşman kaybı ile karakterize süt ve daimi dişlerin erken kaybıdır.

Dişlerinin erken kaybedilmesi şikayetleriyle müracaat eden 4 ve 5 yaşlarındaki iki kardeş incelendi. Hastalık PLS olarak teşhis edildi. Hastalarda el ve ayaklarındaki deri bulgularından dolayı belirgin ağrı şikayeti yoktu. Hastalarda patolojik, hematolojik ve mikrobiyolojik tetkikler yapıldı, sonuçlar değerlendirildi.

**Anahtar Kelimeler :** Papillon-Lefèvre Sendromu

**GİRİŞ**

Papillon-Lefèvre Sendromu (PLS), otozomal resesif geçişli bir sendromdur ve rapor edilen olguların 1/3'ünde ebeveynlerin kan akrabalığının olduğu tespit edilmiştir.<sup>10</sup> Hastalık avuç içleri ve ayak tabanlarında hiperkeratozis, yaygın periodontal ataşman kaybı, süt ve daimi dişlerin etrafındaki alveol kemiğinin luzlı ve şiddetli rezorbsiyonu ile karakterizedir.<sup>9</sup> PLS'nun görülme sıklığı milyonda 1-4 olup, erkekler ve bayanlar eşit etkilenir.<sup>10</sup>

PLS'nun ağız belirtileri palmar-plantar hiperkeratozis ile aynı zamanda görülür. Süt dişleri beklenen yaşta birbirlerinin ardı sıra sürer. Mikrodonti, kök rezorbsiyonu ve tamamlanmamış kök formasyonu çok az olguda kaydedilmesine rağmen genelde dişler normal form ve yapıdadır. İlk önce süt dişlenme tamamlanır, dişetleri iltihaplı, ödemli ve kırmızı olup, derin periodontal cepler ve yaygın kemik rezorbsiyonu ile hızlı ilerleyen periodontitis görülür. Çiğneme

dişlerin mobilitesi nedeniyle ağrıdır. Bölgesel lenfadenopati gözlenmiştir.<sup>7,8,10</sup> PLS'nu diğer hastalıklardan ayıran en önemli belirti hipermobilité, migrasyon, kök rezorbsiyonu olmaksızın dişin düşmesidir. 4-5 yaşlarında süt dişleri düşer veya mobilite sebebiyle çekilir. Dişsiz olan çocukta dişçileri normal sağlığına kavuşur. Daimi dişlerin sürmesinden sonra badise tekrar başlar. 13-15 yaşlarına kadar tüm daimi dişler kaybedilir. Radyografide alveoler kemiğin şiddetli kaybı sebebiyle dişler 'havada yüzer' gibi görülür, sürmemiş dişler anormal pozisyon gösterir.<sup>14-16</sup>

Bu çalışmanın amacı, iki olgu nedeniyle PLS'nun patolojik, hematolojik, mikrobiyolojik ve radyolojik bulgularını literatür bilgileri ışığında tekrar değerlendirmek, periodontal yıkımın azaltılması amacıyla uygulanabilecek tedavileri tespit etmektir.

\*Türk Pedodonti Derneği II. Bilimsel Kongresinde Poster olarak sunulmuştur.(1998-ANTALYA)

\*\*Atatürk Üniv. Dişhek. Fak. Pedodonti Anabilim Dalı Öğretim Uyesi.

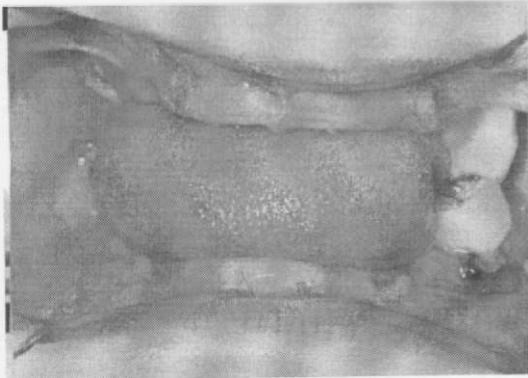
\*\*\* Serbest dişhekimi Dr.Dt.

\*\*\*\*Atatürk Üniv. Dişhek. Fak Pedodonti Anabilim Dalı Arş. Gör.

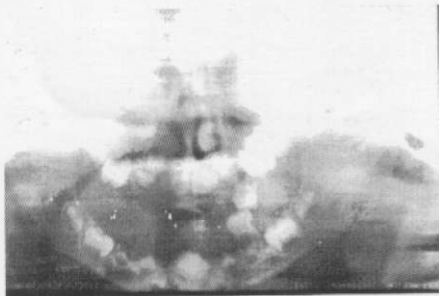
## OLGU 1

1-10-97 tarihinde ilk başvurusunda 4 yaş 2 aylık erkek çocuk olan Ö.U., süt dişlerinin erken düşmesi şikayetiyle kliniğimize geldiğinde hastaya PLS teşhisi konuldu. Aile hikayesinde Ö.U.5 kardeşten sonuncuydu. İlk üç çocuk hastalıktan etkilenmediği halde 4.kız çocuk da hastalıktan etkilenmişti. Gebelik, doğum sancıları, doğum ve doğum kilosuna normaldi. Anne ve babanın birinci derece kuzen olduğu öğrenildi. Ö.U. 2,5 yaşına gelince deri lezyonlarının başladığı, dermatolojistin verdiği topikal keratolitik ve antienflamatuar ilaçları düzenli kullanmadığı öğrenildi. Deri lezyonlarının kısım düzelirken, yazın şiddetlendiği belirtildi. Dental hikayede süt dişlerinin normal kronolojik zamanda sürdüğü, üç yaşında ilk süren dişler daha önce olmak üzere dişlerin yavaş yavaş kaybedildiği öğrenildi.

Ağız içi muayenede sadece sol alt ve üst süt ikinci azı dişlerinin mevcut olduğu görüldü. Dişeti çevresinde şiddetli enflamasyon ve şişlik mevcuttu. Dişler son derece mobil ve dişeti çekilmesi olduğundan dişler çekildi. Dişsiz alanda oral mukozada renk ve kıvam normaldi. (Resim 1) Radyografik muayenede sol alt ve üst ikinci süt azılar çevresinde şiddetli kemik kaybı vardı ve dişler "yüzer" görünümdeydi. (Resim 2)

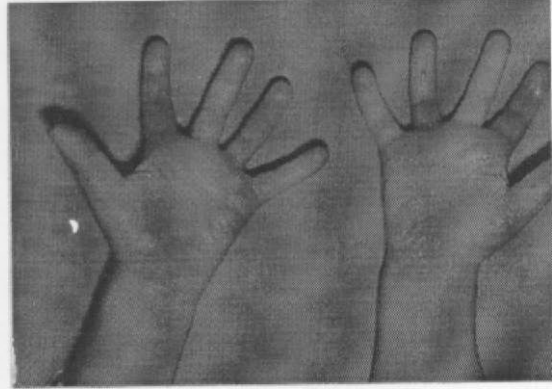


Resim 1. Olgu 1'in ilki ağız içi görünümü

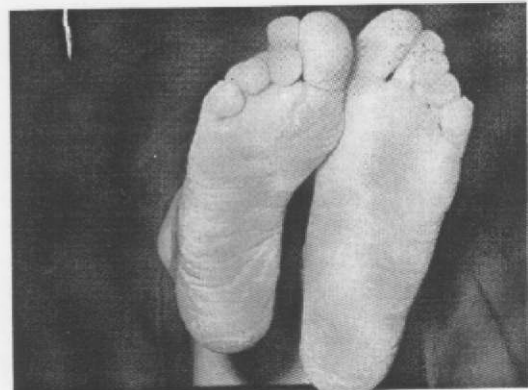


Resim 2. Olgu 1'in panoramik radyogramı

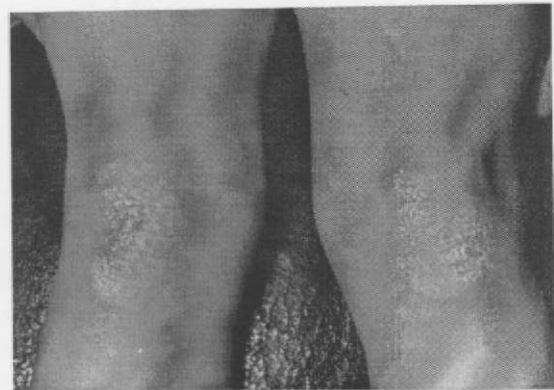
Avuç içleri ve ayak tabanlarında simetrik hiperkeratoz olup, avuç içlerindeki hiperkeratotik lezyonlar ellerin lateral ve dorsal yüzlerine, ayak tabanındaki lezyonlar ise eksternal malleus ve aşil tendonu üzerine yayılmaktaydı. Dizler ve dirseklerde de hiperkeratotik lezyonlar mevcuttu (Resim 3-5).



Resim 3. Olgu 1'in avuç içi görünümü



Resim 4. Olgu 1'in ayak tabanı görünümü



Resim 5. Olgu 1'in diz kapağı görünümü

1-10-97 tarihindeki ilk ziyaretten sonra hasta randevularına gelmedi. Daha sonra 5-4-99 tarihinde yeniden kliniğimize başvurduğunda hasta 5 yaş 8 aylıktı. Kemik yaşı 3 yaş 2 aylık, kilosu 16 kg, boyu 107 cm'di. Çene altı lenf nodülleri belirgindi fakat diğer lenf nodüllerinde herhangi bir bulgu yoktu. Karnında herhangi bir lezyona rastlanmadı.

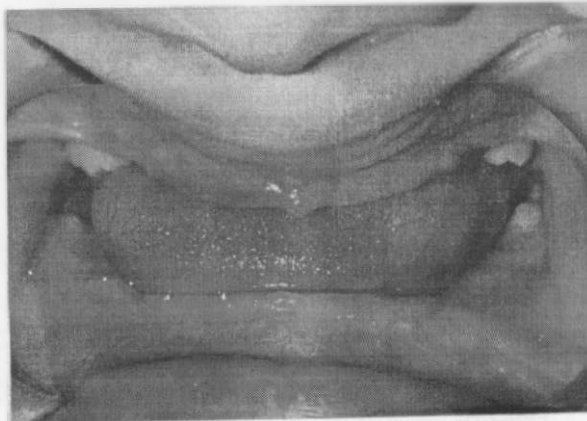
Ağız içi muayenesinde sağ ve sol üst birinci büyük azı dişleri yeni sürmüş, alt birinci büyük azı dişleri sürmek üzereydi (Resim 6). Sürmüş dişler etrafındaki ceph derinliği 2 mm idi. Şiddetli ağız kokusu vardı.

Hastaya oral hijyen eğitimi verildi. Vertikal boyutu korumak, estetik ve fonksiyonu sağlamak üzere alt total ve üst parsiyel protez yapıldı (Resim 7,8).

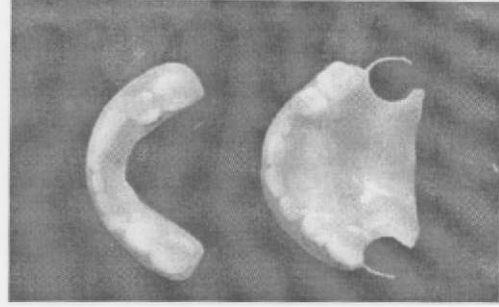
Hastanın tükürük, kan, idrar, mobilite sebebiyle çekilenlerden diş histopatolojik ve sulkustan mikrobiyolojik tetkikleri yapıldı (Tablo 1, II).

Çürük risk faktörlerinin ve çürük hassasiyet derecesinin ölçülmesi amacıyla tükürük akış hızı ve tükürüğün tamponlama kapasitesi belirlendi. Tükürük akış hızı 0.48 ml/dk ve tamponlama kapasitesi 4.24+0.2 olarak bulundu.

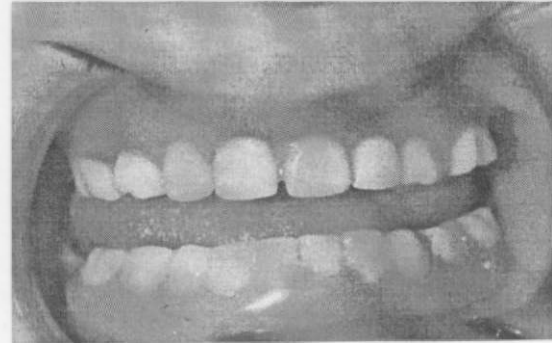Hastaya tam kan sayımı, idrar tahlili, üre, kreatinin, Ca, PO<sub>4</sub>, total protein, albümin, globülin, alkalen fosfataz, trigliserid ve kolesterol tetkikleri yapıldı. Kan ve idrar tahlili sonuçları normal sınırlar içindeydi. Yalnız alkalen fosfataz değerleri normalin üstündeydi. Yapılan konsültasyonda, bu yüksekliğin büyüme çağındaki çocuklarda görülen alkalen fosfatazın fizyolojik artışı olabileceği düşünüldü.



Resim 6. Olgu 1'in ikinci randevusundaki ağız içi görünümü.



Resim 7. Olgu 1'in alt ve üst protezleri



Resim 8. Olgu 1'in protezlerinin ağız içi görünümü

Tablo 1. Hematolojik ve biyokimyasal tetkikler.

	Normal Değerler	Olgu 1	Olgu 2
Lökosit (mm <sup>3</sup> )	2000-11000	8200	11.100
Eritemsinin (%)	40-60 (40-50)	47,80 (40,00)	47,30 (40,00)
Hemoglobin (g/dl)	12-18	11,2	10,9
Hematokrit (%)	37-47	38	34,6
Ort. Eritrosit İndeksi (fl)	80-107	76,2	73,2
Ort. Eritrosit İndeksi Hemoglobin (pg)	26-37	26,8	23,9
Ort. Eritrosit Hemoglobin Konsantrasyonu (%)	32-36	33,8	31,3
Eritemsinin (mm <sup>3</sup> )	150.000-450.000	379.000	429.000
Alkalen Fosfataz (U/l)	74-264	648	712
Kolesterol (mg/dl)	120-200	197	181
Kan İyoni	6-12	10	11
Kreatinin (mg/dl)	0,6-1,0	0,6	0,7
Kalsiyum (mg/dl)	9-11	9,1	9,3
Fosfor (mg/dl)	2,7-4,5	4,7	6,1
Total Protein (g/dl)	6,2-8,2	7,6	8,1
Albumin (g/dl)	3,8-5	4,3	3,7
Glukoz (mg/dl)	70-100	83	83
Ureaz (mg/dl)	1,2-1,8	1,2	0,9

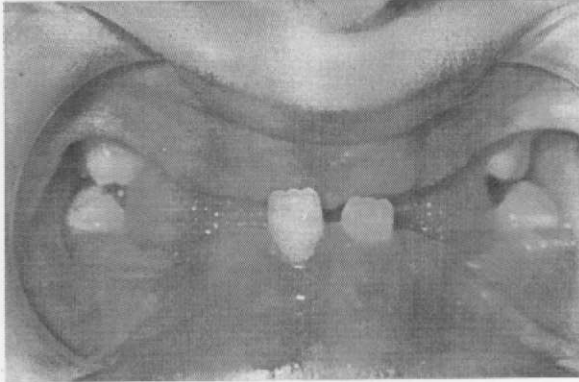
Tablo 2. İdrar tahlilleri.

	Normal değer	Olgu 1	Olgu 2
İdrar pH	5-8 (6-8)	5	6
Protein	Negatif (100 mg/dl)	Negatif	Negatif
Glukoz	0-100 mg/dl	Normal	Normal
Ketone	Negatif	Negatif	Negatif
İdrar pH	Negatif	Negatif	Negatif
Üreaz	< 8.1 mg/dl	Normal	Normal
Kreatinin	0-30 mg/dl	Negatif	Negatif
Glukoz	0-30 mg/dl	Fazla yok	Fazla yok
Üreaz	2-3 mg/dl		

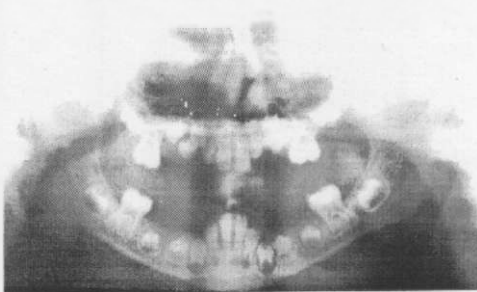
## OLGU 2

Ö.U.'nun ablası G.U., 1-10-97 tarihinde kliniğimize ilk geldiğinde 5 yaş 10 aylıktı. Kardeşi gibi süt dişlerini erken kaybetmiş olup, muayene sonucu hastaya PLS teşhisi konuldu. Aile hikayesinde G.U.'nun 5 kardeşten 4.'sü olduğu öğrenildi. Gebelik, doğum sancıları, doğum ve doğum ağırlığı normaldi. Dental hikayede süt dişlerinin normal zamanda sürdüğü ve kliniğe gelmeden üç yıl önce tüm süt dişlerini kaybettiği öğrenildi. Üç yıl önce karın bölgesinde oluşan bir şişlik sebebiyle hastanede yatırıldığı fakat yapılan tetkiklerde belirgin bir bulgu yakalanamadığı belirtildi.

Ağız içi muayenede daimi birinci büyük azılar ve alt orta keserler mevcuttu. Sürmüş dişlerin etrafındaki dişetinde enflamasyon ve şişlik vardı (Resim 9). Alt sağ orta keserde daha fazla olmak üzere dişlerde mobilite vardı. Radyografik muayenede birinci büyük azı dişleri ve özellikle alt sağ orta keser diş çevresinde olmak üzere sürmüş dişlerin hepsinde şiddetli kemik kaybı mevcuttu (Resim 10.)



Resim 9. Olgu 2'nin ilk ağız içi görüntüsü



Resim 10. Olgu 2'nin panoramik radyogramı

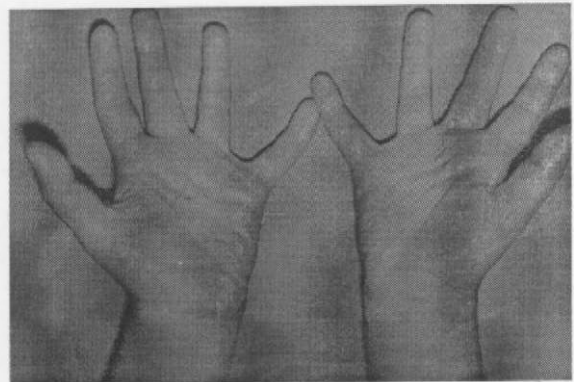
Muayenede avuç içi ve ayak tabanlarında hiperkeratozis vardı (Resim 11,12). Hiperkeratozis'in şiddeti Ö.U'ya göre daha hafifti.

Hasta ikinci kez kliniğimize geldiğinde 7 yaş 5 aylık, kemik yaşı ise 8 yaş 1 aylıktı. Üst orta keserler ve alt yan keserler sürmüştü, üst yan keserler sürmek üzereydi (Resim 13). Şiddetli ağız kokusu vardı. Mevcut dişlerin hepsinde dişetine hafif basınçta pürülan eksuda gözlemlendi. Alt kesiciler ve azı dişlerinin çevresindeki cep derinliği 6 mm'den fazlaydı. Radyografide şiddetli vertikal ve horizontal kemik kaybı gözlemlendi. Çene altı lenf bezleri Ö.U'ya göre daha belirgindi. Karın ve koltuk altında bir lezyon gözlemlenmedi. Kilosu 25 kg, boyu 129 cm'di. İkinci kez geldiğinde alınan radyogramlarda sürmüş dişler etrafında şiddetli kemik kaybı gözlemlendi.

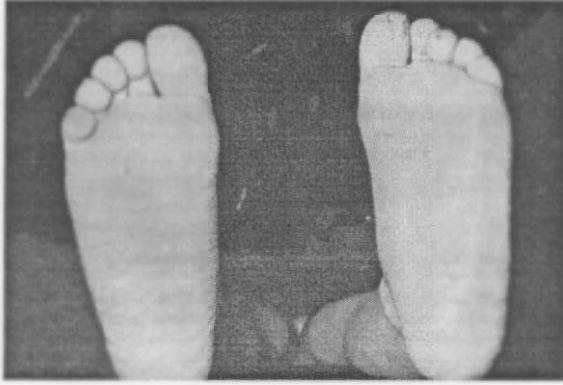
Hastanın tükürük, kan, idrar ve sulkustan mikrobiyolojik tetkikleri yapıldı (Tablo 1,II).

Çürük risk faktörlerinin ve çürük hassasiyet derecesinin ölçülmesi amacı ile tükürük akış hızı ve tükürüğün tamponlama kapasitesi belirlendi. Tükürük akış hızı 1.36 ml/dk ve tamponlama kapasitesi 5.94±0.2 olarak bulundu.

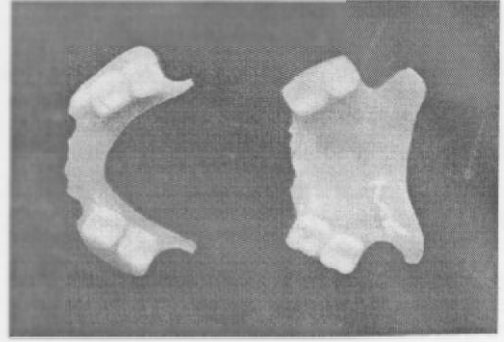
Hastaya, tam kan sayımı, idrar tahlili, üre, kreatinin, Ca, PO<sub>4</sub>, total protein, albümin, globülin, alkalen fosfataz, trigliserid ve kolesterol tetkikleri yaptırıldı. G.U'da beyaz küre hafifçe yüksekti (11.100/mm<sup>3</sup>). Bunun dişetindeki enfeksiyona bağlı olabileceği düşünüldü. Yine bu hastada hemoglobin ve hematokrit değerlerinde normale göre azalma vardı. Hematoloji uzmanı ile konsülte edildi. Hastaya demir eksikliği tanısı konularak, tedavi uygulanmaya başlandı. G.U'nun beyaz küre ve hemoglobin dışında yapılan diğer tetkikleri normaldi. Yapılan konsültasyonda her iki hastadaki alkalen fosfataz yüksekliğinin, büyüme çağındaki çocuklarda görülen alkalen fosfatazın fizyolojik artışı olabileceği düşünüldü.



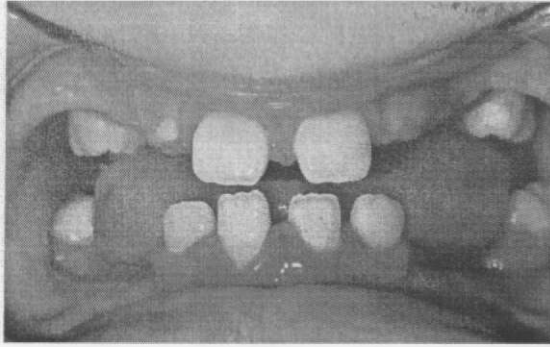
Resim 11. Olgu 2'nin avuç içi görüntüsü



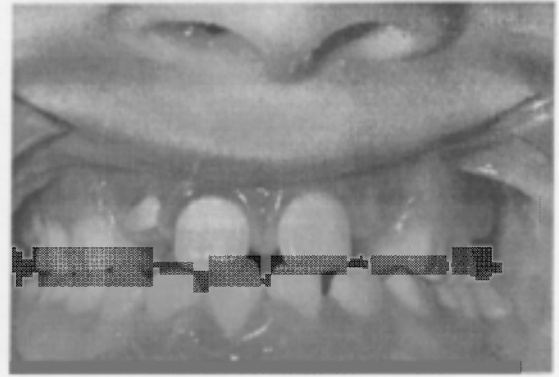
Resim 12. Olgu 2'nin ayak tabanı görüntüsü



Resim 14. Olgu 2'nin alt ve üst protezleri



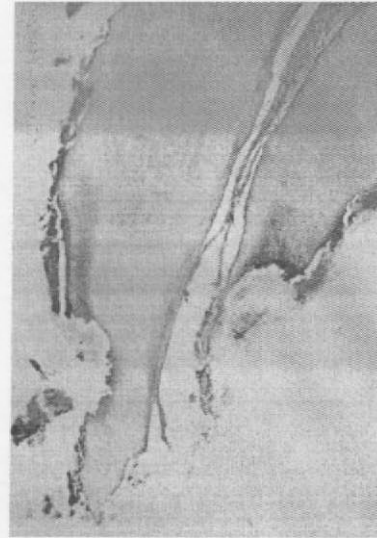
Resim 13. Olgu 2'nin klinik randevusundaki ağız içi görüntüsü



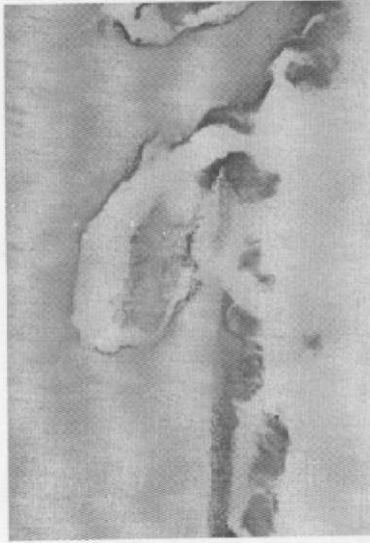
Resim 15. Olgu 2'nin protezlerinin ağız içi görüntüsü

Hastaya oral hijyen eğitimi verildi. Profesyonel diş temizliği yapıldı. Vertikal boyutu korumak, çiğneme fonksiyonunu ve estetiği sağlamak amacıyla alt, üst parsiyel protez yapıldı. (Resim 14,15) Hasta rutin kontrollere çağrıldı.

Histopatolojik tetkikler için Ö.U'nun aşırı mobilite sebebiyle çekilen süt molar dişleri %10' luk formol içinde Atatürk Üniversitesi Tıp Fakültesi Patoloji ABD'na gönderildi. Hazırlanan diş kesitleri H.E. ile boyandı. Fotoğraf ataşmanlı mikroskop ile (Olympus-BX-50) kesitlerin 40, 100, 200 ve 400 büyütme ile fotoğrafları alındı. Histopatolojik tetkik sonucunda kök ucunda ve kök boyunca sement ve dentini kapsayan düzensiz kök rezorpsiyonları görüldü. Rezorpsiyonun olmadığı kısımlarda dentin, sement ve sement yapışık periodontal membran normaldi. (Resim 16,17)



Resim 16. Olgu 1'e ait süt molar dişte, kök ucunda düzensiz şekildeki patolojik rezorpsiyon (H.E. X40)



Resim 17. Olgu 1'e ait süt molar dişte isemant ve dentini kapsayan düzensiz şekildeki rezorpsiyon alanları (H.E. X 400)

Mikrobiyolojik tetkik için dişler tükürükten izole edildikten sonra dişeti olduğundan steril paper pointlerle dörder adet örnek alındı. Bu örneklerden birer tanesi hasta başında anaerob kıymalı buyyon içerisine atıldı ve ağız sıkıca kapatıldı. İkinci örneklerden direkt mikroskopik inceleme için ikiye adet lam üzerine sürüldü. Diğer örneklerden de ikiye adet kanlı agar ve çikolatamsı agara ekimler yapıldı. Örnekler bekletilmeden laboratuara getirildi. Kanlı ve çikolatamsı agarın birer tanesi anaerob kültür için Anaerob Gas Pak kavanoz (Oxoid) içine konularak; diğer plaklar (aerob kültür için) ve anaerob kıymalı buyyon da olduğu gibi 37 °C'de 24-72 saat süre ile inkübasyona bırakıldı. Inkübasyondan sonra kıymalı buyyondan kanlı agarlara pasajlar yapılarak anaerob sub kültürler elde edildi. Tüm kültürlerden üretilen mikroorganizmalar mikroskopik görünüm, boyanma özellikleri, koloni yapısı ve çeşitli biyokimyasal özellikleri yönünden incelenerek identifiye edilmeye çalışıldı. Identifikasyonda ayrıca Anaerob API 20 A (Bio Merieux) ve Non fermentative API 20 NE (Bio Merieux) kitlelerinden de yararlandı. Direkt mikroskopik inceleme için hazırlanan sürüntüler de gram boyası ile boyanarak immersiyon objektifinde değerlendirildi. Bu değerlendirmeler sonucunda Olgu 1'de Bifidobacterium spp., A israelii, A. neaslundii, Bacterioides, Aa, Fusobacterium,

Peptostrepto coecus ve Olgu 2'de Clostridia spp., A. israelii, A. Neaslundii, Bifidobacterium, Aa, Peptostrep-tococcus izole edildi.

## TARTIŞMA

Son yıllarda çeşitli araştırmacılar tarafından PLS olarak adlandırılan bir çok atipik vaka sunulmuştur.<sup>2,5,25</sup> Bu vakalar geç başlayan PLS, hafif klinik belirtiler gösteren PLS ve PLS'nun kısmi belirtilerini içeren farklı tipler olarak bildirilmiştir.

PLS'lu iki olgu, hastalığın tipik klinik özelliklerini sergilemektedir. Bunlar avuç içi ve ayak tabanlarının hiperkeratozisi, süt ve daimi dişlerin erken kaybına yol açan, alveoler kemik kaybı ile birlikte yaygın periodontitistir. Anne ve babanın yakın akraba oluşu, sağlıklı görünümde olmaları ve hastalığın ailevi hikayesinin olmayışı hastalığın otozomal resesif geçiş gösterdiğini düşündürmektedir. Bu durum konu ile ilgili literatürlerle uyum göstermektedir.<sup>4,5,11</sup>

PLS'nin etyoloji ve patogenezi tam olarak bilinmemektedir. Önceleri, PLS'nun ektoderm ve mezodermdaki herediter defekt ile ilgili olduğu düşünülmekteydi.<sup>10</sup> Son yıllarda, PLS'nun başlaması ve ilerlemesinden sorumlu üç faktörleri sürülmüştür. Birincisi; Actinobacillus actinomycescomitans(Aa), spiroketler, Capnocytophage, Bacterioides gingivalis gibi periodontal cepler ve plakta virulan gram (-) anaerobik patojenlerin mevcudiyetidir. Lökotoksin, kollojenaz, endotoksin, epiteliyotoksin ve fibroblast inhibe edici faktör gibi pek çok virulan faktör bakteriyolojik olarak meydana getirilir ve bunlar antibiyotiklerle tedavi edilebilir.<sup>1,18</sup> İkincisi, hücrelerin migrasyonunda azalma ile birlikte, nötrofil kemotaktik, fagositik ve bakterisidal aktivitelerinde bozulmadır.<sup>24</sup> Üçüncüsü; plazma hücrelerinin dejeneratif değişikliği, serum immunoglobulinlerinde yükselme, monositik fonksiyonların azalması, yardımcı ve baskılayıcı T-hücrelerinin oranında azalma, patojenlere karşı lenfositlerin azalmasını içine alan, immün mekanizmalardaki defektin sorumlu olduğu gösterilmektedir.<sup>23,17,6</sup> Preus<sup>19</sup>, virulan organizmaların direnci azaltması sonucu şiddetli periodontal yıkıma neden olduğunu, böylece epitelyal alanlarda bozukluk ortaya çıktığını belirtmiştir. Aynı araştırmacı, hastaların bu tip bakterilerle enfekte olmadığını zaman periodontal yıkımın oluşmayacağı ve hastalığın Meleda hastalığı olarak teşhis edileceğini açıklamıştır. Çalışmamızda gözlenen Bacterioides, Aa ve Fusobacterium literatürde söz edilen mikroorganizmalarla benzerdir.<sup>15,4</sup>

Dişi destekleyen dokuların yıkımı, periodontal ligamentteki kollajenolitik aktivitenin, fonksiyonel dengesizliği ile sonuçlandığı ileri sürülmüştür.<sup>20</sup>

Sıklık nötropeni, lösemi, histiocytosis -X, hypophosphatasia, akrodinya ve Takahara's sendromu gibi, oral belirtileri olan hastalıklar; periodontitis, erken diş kaybı ve hematolojik bulgular ile birlikte dir. PLS; avuç içeri ve ayak tabanlarının hiperkeratozisi ile onlardan farklıdır. Mal de Meleda, Unn-Thost Sendromu gibi hastalıklarda da, avuç içeri ve ayak tabanındaki hiperkeratotik lezyonlar, kasık ve koltuk altlarında da görülebilir. Ayrıca bu sendromlarda dişsel problemlerde yoktur.<sup>22</sup>

Sloan ve arkadaşları<sup>21</sup> ceplerden alınan dental plak smearlarında gram (-) çomakçık ve spiroketler görmüşlerdir. Capnocytophage'ya ait mikroorganizmaları kültürden izole etmemişlerdir. Aynı yazarlar; çekilen dişlerin histopatolojik incelemesinde apikal bölgede normal sement ve yapışık periodontal ligament, geri kalan bölgede rezorpsiyon gözlemişlerdir.

Çalışmamızdaki PLS' lu hastalara ait dişlerin histopatolojik incelenmelerinde, kökün bazı alanlarında ve apikal bölgede, sement ve dentini içine alan patolojik rezorpsiyon alanları gözlemlendi.

Lundgren ve arkadaşları<sup>15</sup>; çalışmalarında periodontal lezyondaki, PLS' na spesifik bir mikroflora varlığını desteklemediklerini ileri sürdüler. PLS hastalarında rastlanan aşırı periodontal harabiyetin, virulan mikroflora haricinde, muhtemelen konakçı hassasiyetinden dolayı olduğunu belirtmişlerdir.

PLS' nun tedavisinde, çeşitli yazarlar, farklı tedavi yöntemleri uygulamıştır. Bunlar, Tetrasiklin, Eritromisin, Metranidazol, Amoksisilin+ Klavulanik asit gibi antibiyotiklerin belli süre ve dozda verilmesidir. Keratolitik lezyonların tedavisinde de, 'Etretinate' in etkili olduğu rapor edilmiştir.<sup>3,4,13</sup> İlaç tedavisi yanında hastalarda diş temizliği, dişlerdeki plağın uzaklaştırılması, periodontal ceplerin antiseptik solüsyonlarla irrigasyonu ve oral hijyen eğitimi verilmesi, sallanan dişlerin çekilerek, çekim yeri iyileştikten sonra tam protezlerin yapılması tavsiye edilmiştir.

Çalışmamızdaki hastalar ilaç tedavisini reddettiklerinden, sadece oral hijyen eğitimi verildi, mevcut dişlerin temizliği yapıldı. Çene gelişimi, estetik ve çiğnemeye yardımcı olmak amacıyla parsiyel protezler yapılarak hastalar üç ay aralıklarla kontrole çağrıldı. Oral fonksiyon ve estetiğin devamı, normal psikolojik fizyolojik büyüme ve çocuk hastaların gelişimi için hastaların takibinin ve protez yapımının gerekli olduğu düşünülmektedir.

#### Teşekkür

Mikrobiyoloji ve patoloji ile ilgili çalışmalarımıza yardımcı olan sayın Prof. Dr.Ahmet Ayvıldız'a, Doç. Dr. Cemal Gündoğdu'ya ve Arş.Gör. Nimet Yiğit'e teşekkür ederiz.

#### KAYNAKLAR

1-Baer P.N., Mc Donald R.E. Suggested Mode of Periodontal Therapy for Patients with Papillon-Lefèvre Syndrome. Periodont Case Rep. 1981; 3: 1-10

2-Brown RS,Hays GL, Hartz CM, O'Neil PA., Abramovitch K. and White RR. General A possible late onset variation of Papillon Lefèvre Syndrome; Report of 3 cases, J.Periodontol 1993;64:379-386

3-El Darouti MA, Al Raubaie SM, Eiyada MA, Papillon-Lefèvre Syndrome .Successful treatment with oral retinoids in three patients . Int J Dermatol .1988; 27: 63-66

4-Eronat N., Uçar F, Kılinc G. Papillon-Lefèvre Syndrome : Treatment of two cases with a clinical microbiological investigation . J. Clinic. Pediatr Dentistry . 1992; 17: 99-104

5-Fardal O , Drangsholt E , Olsen I. Palmar Plantar Keratosis and Unusual Periodontal Findings. J. Clin Periodontol . 1998 ; 25 : 181-184

6-Fıratlı E., Tüzün B., Efeoğlu A. Papillon-Lefèvre Syndrome . Analysis of Neutrophil Cherrortaxis . J. Periodontol 1996 ; 67 ; 617-620

7- Glenwright HD,Reck WP. Papillon-Lefèvre Syndrome. A discussion of aetiology and a case report . Br. Dent J. 1990;168:27-29

8-Gorlin RJ, Pindborg JJ, Cohen MM Jr: Syndromes of the Head and Neck ,2nd ed New York : Mc Graw -Hill Book Co;1979

9-Gorlin RJ, Sedano H. and Anderson VF. The syndrome of palmar-plantar hyperkeratosis and premature periodontal destruction of the teeth . J. Pediatr 1964 ; 65 : 895-908- In : Tinanoff N,Tempro P., Maderazo E.G. Dental treatment of Papillon-Lefèvre Syndrome : 15-year follow up. J. Clin Periodontal 1995;22:609-12.

10-Hancke E.The Papillon-Lefèvre Syndrome : Keratosis palmoplantaris with periodontopathy : Report of case and review of the cases in the literature . Hum Genetic 1979; 51:1-35

11-Hattab F.N., Rawashdeh M.A., Yassin O.M., Al-Momani A.S. and Al-Ubasi M.M. Papiilon-Lefèvre Syndrome : A Review of The Literature and Report of 4 cases . J. Periodontol 1995 ; 66 : 413-420

- 12-Joshi HN, Dayal PK, Kansagra PJ. Papillon-Lefèvre Syndrome :Report of case . ASDC J. Dent Child . 1985;51:461-463
- 13-Kellum RE. Papillon-Lefèvre syndrome in four siblings treated with Ercinate . Int J Dermatol 1989; 28: 605-608
- 14-Lu HKJ, Lin CT, Kwan HW. Treatment of a patient with Papillon-Lefèvre Syndrome .A case report . J. Periodontol 1987;58:789-793
- 15-Lundgren T , Renverts S, Papapanou PN, Dahlen G. Subgingival Microbial profile of Papillon - Lefèvre patients assessed by DNA-probes. J. Clin Periodontol 1998 ; 25: 624- 629
- 16-Mundford AG. Papillon-Lefèvre Syndrome .Report of two cases in the same family. J. Am Dent Assoc 1976;93:121-124
- 17-Page R.C., Beatty P., Waldrop TC. Molecular basis for the functional abnormality in neutrophils from patients with generalized prepubertal periodontitis . J. Periodont Res. 1987; 22: 182-183
- 18-Preus H., Gjermo P., Clinical management of prepubertal periodontitis in 2 siblings with Papillon Lefevre Syndrome . J. Clin Periodontol 1987 ; 14:156-160
- 19-Preus HR. Rapidly destructive periodontitis of Papillon-Lefèvre Syndrome .Result of treatment based on Laboratory and clinical observations of 2 cases . J. Clinical Periodontol 1988;15:639-643
- 20- Shoshan S.,Finkelstein S. , Rosenzweig K.A., Disc electrophoretic pattern of gingival collagen isolated from a patient with palmoplantar hyperkeratosis. J Periodont Res 1970; 5:255
- 21-Sloan P, Soumes JV, Murray J, Jenkins WMM. Histopathological and ultrastructural findings in a case of Papillon Lefèvre Syndrome. J Periodontol 1984; 55: 482-485
- 22-Tinanoff N,Tanzer JM, Kornman S, Moderazo EG. Treatment of the periodontal component of Papillon-Lefèvre Syndrome .J. Clin Periodontol 1986;13:6-10
- 23- Van Dyke TE , Hoop GA . Neutrophil function and the oral disease . Crit Rev Oral Biol Med . 1990; 1; 117-133
- 24-Van Dyke TE, Taubman MA, Ebersole JL , et al. The Papillon-Lefèvre Syndrome: Neutrophil dysfunction with severe periodontal disease .Clin Immunopathol 1984;31:419-429
- 25-Willett L., Gabriel S, Kozma C and Bottomley W. Papillon-Lefèvre : Report of a case . J. Oral Medicine 1985 ; 40 : 43-45