

# Paroksizmal Nokturnal Hemoglobinüri ve Akut Böbrek Hasarı: Olgu Sunumu

## *Paroxysmal Nocturnal Hemoglobinuria and Acute Kidney Injury: A Case Report*

### ÖZ

Paroksizmal nokturnal hemoglobinüri (PNH) nadir görülen bir hemolitik anemi nedenidir. Kliniğinin ana hatlarını hemoliz bulguları, venöz trombozlar ve kemik iliği yetersizlik bulguları oluşturmaktadır. Hastalığın akut böbrek hasarı (ABH) ile prezantasyonu sık değildir. PNH seyrinde ciddi bir hemoliz atağını takiben gelişen masif hemoglobinüri akut tubuler nekroza yol açarak ABH'na neden olabilir. Böbrek biyopsisinde hemoglobin silendirleri ve proksimal tubulde hemosiderin birikimi izlenebilir. Tedavi akut tübüler nekroza yaklaşımdan farklıdır. Burada ilk olarak ABH ile kliniğimize başvuran ve yatışı sırasında PNH tanısı koyulan bir olgu sunuyoruz.

**ANAHTAR SÖZCÜKLER:** Paroksizmal nokturnal hemoglobinüri, Akut böbrek hasarı, Hemoliz

### ABSTRACT

Paroxysmal nocturnal hemoglobinuria (PNH) is a rare cause of hemolytic anemia. The major outlines of clinical presentation comprises findings of hemolysis, venous thrombosis and findings of bone marrow failure. The presentation of the disease with acute kidney injury (AKI) is not frequent. Massive hemoglobinuria following a serious attack of hemolysis during the course of PNH may lead to AKI by way of causing acute tubular necrosis. Hemoglobin casts and accumulation of hemosiderin in the proximal tubule may be seen in renal biopsy. The treatment is not different from that of acute tubular necrosis. Herein, we present a case who was admitted to our clinic with AKI and diagnosed to have PNH during hospitalization.

**KEY WORDS:** Paroxysmal nocturnal hemoglobinuria, Acute kidney injury, Hemolysis.

### GİRİŞ

Paroksizmal nokturnal hemoglobinüri (PNH) nadir görülen ve PIG-A (phosphatidylinositol glycan-complementation class A gene) genindeki somatik bir mutasyon sonucu ortaya çıkan edinsel hematopoetik kök hücre hastalığına bağlı bir hemolitik anemidir. PIG-A genindeki mutasyon, eritrosit hücre membranına çeşitli proteinleri bağlayan glikozil fosfatidil inozitolun çapa şeklindeki yapısını bozarak normal şartlarda hücre membranında yerleşerek komplemana bağlı lizisi engelleyen CD55 ve CD59 gibi proteinlerin eksikliğine yol açar. Sonuç olarak eritrositler kompleman sisteminin bir hedefi haline gelir ve intravasküler bir hemoliz gerçeğeleşir (1-4).

Hastalığın ortaya çıkışında median yaş 33'tür (5). Kliniğinin ana hatlarını hemoliz bulguları, venöz trombozlar ve kemik iliği yetersizlik bulguları oluşturmaktadır. Myelodisplastik sendrom veya akut lösemiye ilerleyebilir (6). Hastalığın akut böbrek hasarı (ABH) ile prezantasyonu sık değildir. PNH hastalarında ortaya çıkan ABH'nın patogenezi komplekstir ve bu hasar heme pigmenti ilişkili ABH (pigment nefropatisi) başlığı altında incelenebilir. Literatürde PNH seyrinde hemodiyaliz gereksinimi oluşturacak ABH vakaları bildirilmiştir (7,8). Biz de ilk olarak ABH ile kliniğimize başvuran ve yatışı sırasında PNH tanısı koyulan bir olgu sunuyoruz.

**Abdullah ŞUMNU<sup>1</sup>**  
**Halil DÖNMEZ<sup>2</sup>**  
**Meltem GÜRSU<sup>1</sup>**  
**Egemen CEBECİ<sup>1</sup>**  
**Savaş ÖZTÜRK<sup>1</sup>**  
**Işın KILIÇARSLAN<sup>3</sup>**  
**Rümezya KAZANCIOĞLU<sup>4</sup>**

- 1 Haseki Eğitim ve Araştırma Hastanesi, Nefroloji Kliniği, İstanbul, Türkiye
- 2 Haseki Eğitim ve Araştırma Hastanesi, İç Hastalıkları Kliniği, İstanbul, Türkiye
- 3 İstanbul Üniversitesi İstanbul Tıp Fakültesi, Patoloji Anabilim Dalı, İstanbul, Türkiye
- 4 Bezmialem Vakıf Üniversitesi Tıp Fakültesi, Nefroloji Bilim Dalı, İstanbul, Türkiye

Geliş Tarihi : 11.04.2012

Kabul Tarihi: 17.06.2012

Yazışma Adresi:

**Abdullah ŞUMNU**

Haseki Eğitim ve Araştırma Hastanesi,  
Nefroloji Kliniği, İstanbul, Türkiye

Tel : 0 212 529 44 00

E-posta : drabdullahsumnu@yahoo.com

## OLGU SUNUMU

Kırk yedi yaşında erkek hasta acil servise son bir haftadır giderek artan halsizlik ve hafif bir karın ağrısı şikayeti ile başvurduğunda derin bir anemi ve serum kreatinin yüksekliği saptanması üzerine nefroloji kliniğine yatırıldı. Hikayesi derinleştirildiğinde son bir yıldır ara ara olan epigastrik ağrı şikayeti olduğu öğrenildi. Yakın zamanda infeksiyon, ilaç kullanımı ve seyahat öyküsü yoktu. Öz geçmiş ve soy geçmişinde başka hiçbir özellik yoktu. Herhangi bir ilaç kullanmıyordu. Fizik muayenesinde cilt nemli ve soluk izlendi. Ödemi, ikteri ve siyanozu yoktu. Kan basıncı 130/80 mm/Hg, nabız dakika sayısı 98 (ritmik) ve vücut ısısı normaldi. Dolaşım sistemi, solunum sistemi ve batin muayenesi doğaldı. Lenfadenopatisi ve hepatosplenomegalisi yoktu. Elektrokardiyografisi ve akciğer grafisinde özellik yoktu. Eritrosit sedimentasyon hızı 120 mm/saat idi. Kan sayımında hemoglobin: 5,7 g/dl, hematokrit: %17, MCV: 96 fl, lökosit: 5100/mm<sup>3</sup>, trombosit:162000/mm<sup>3</sup> bulundu. Biyokimyasal tetkiklerinden haptoglobilin: 1.33 mg/dl (N: 30-200 mg/dl) LDH: 1680 U/l, total bilirubin: 1,17 mg/dl, kreatinin: 11,2 mg/dl idi. Tam idrar tahlilinde dipstick ile 3(+) hematüri, idrar sedimentinde 1-2 eritrosit görüldü. Anamnezinde olmasa da idrarın makroskopik muayenesinde çay rengine olduğu görüldü. Direkt ve indirekt Coombs testleri negatif saptandı. Periferik yaymada normokrom normositer eritrositleri mevcuttu. Üriner sistem ultrasonografisinde böbrek boyutları normaldi. İki ünite eritrosit süspansiyonu replasmanı yapıldı. Ancak hematokrit değerlerinde beklenen yükselme olmadı. İzotonik sıvı infüzyonuna rağmen idrar çıkışının 1000 ml/24 saat'i geçmemesi, kreatinin artışının devamı ve hipervolemisinin başlaması nedeniyle sağ juguler tünelsiz kateter takılarak hemodiyaliz tedavisine başlandı.

Hematoloji konsültasyonu yapılan hastada ön planda intravasküler hemoliz düşünüldü. PNH açısından periferik kandan flowsitometrik inceleme için örnek gönderildi. 1 mg/kg/

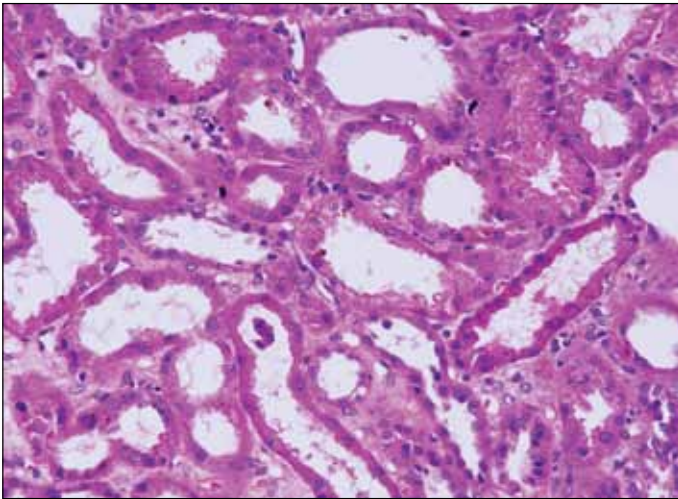
gün oral kortikosteroid tedavisi başlandı. Steroid tedavisi sonrası kan transfüzyonlarından beklenen hematokrit yükselmesi sağlandı. Hemodiyaliz ihtiyacı devam eden hastaya böbrek biyopsisi yapıldı.

Böbrek biyopsisinde biri global sklerotik toplam 14 glomerül saptandı. Tubulus epitelinde basıklaşma, epitel hücre sitoplazmalarında hemosiderin birikimi ve interstisyumda odaksal mononükleer hücre infiltrasyonu izlendi (Şekil 1). İki alanda ven yapısına uyan damarlarda organize venöz trombüs görüldü (Şekil 2). İmmünfloresan mikroskopik incelemede immünkompleks nefriti saptanmadı. Klinik ile birleştirildiğinde böbrek biyopsisinin PNH ile uyumlu olabileceği düşünüldü.

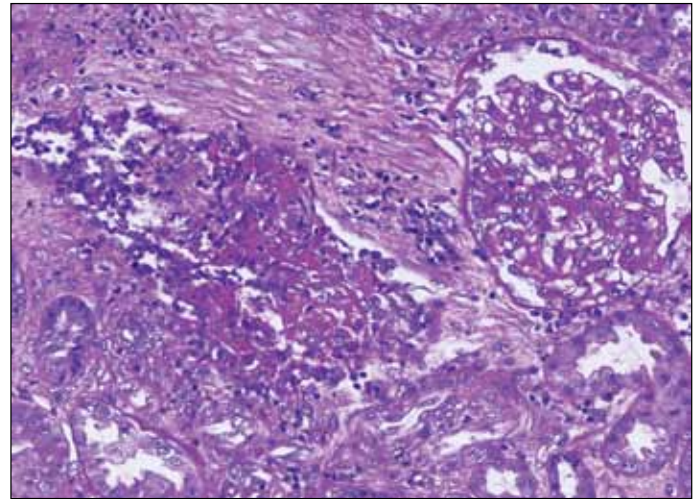
Flowsitometrik çalışmada %70 hücrede CD59'un eksik olduğu görülerek PNH tanısı koyuldu. Kemik iliği biyopsisinde normosellüler kemik iliği izlendi. Eculizimab tedavisi planlanarak pnömokok ve influenza aşılı yapıldı. Toplam 5 seans hemodiyaliz sonrasında poliüriye giren hastanın hemodiyaliz kateteri çekildi. Takiplerinde kreatinin 1,3 mg/dl'ye, LDH: 400 U/l'ye kadar geriledi. Hematokrit düzeyi %30'larda sabitlendi. Hasta hematoloji poliklinik kontrollerine gelmek üzere taburcu edildi.

## TARTIŞMA

Hemoglobin ve miyoglobin hem (heme) pigmenti içeren proteinlerdir. Sırasıyla rbdomyoliz ve hemoliz ile serbestleşip glomerülden süzülükten sonra yıkılarak hem pigmentinin salınmasına yol açarlar. İdrar sedimentinin normal olmasına karşın dipstick ile hematürinin pozitif olması miyoglobüri ya da hemoglobüri varlığına işaret eder (9). Hemoglobin gerek haptoglobine bağlanması gerekse daha büyük molekül ağırlığı nedeni ile miyoglobine göre daha az filtre olma eğilimindedir ve nefrotoksisiteye neden olabilmesi için masif hemoliz gerçekleşmesi gerekir. Masif hemoglobüriye yol açabilecek durumlar kan grubu uyumsuz kan transfüzyonları, akrep ve yılan



Şekil 1: Tubulus epitellerinde basıklaşma ve sitoplazmada hemosiderin pigmenti (Hematoksilen Eosin).



Şekil 2: Özellik göstermeyen glomerül yapısı ve vende organize trombüs (Periodic acid Schiff).

ısırlıkları, bazı enfeksiyon (tifo, sıtma) ve ilaçlar (metildopa, rifampin), PNH ve egzersiz hemoglobinürisidir (7,8,10-15). Bunların dışında ve ABH birlikteliğinde ayırıcı tanıda multipl myelom, hemolitik üremik sendrom ve otoimmün hemolitik anemi-lupus nefriti birlikteliği sayılabilir. Şiddetli hemoliz bulguları olan olgumuzun Coombs testinin negatif olması, haptoglobinin düşük olması ve kreatinin yüksekliği ön planda non-otoimmün bir intravasküler hemolizi ve hemoglobinüriye bağlı akut tubuler nekrozu akla getirdi. Flowsitometrik inceleme ve böbrek biyopsisi ile tanı doğrulandı.

Intravasküler hemoliz atakları PNH seyrinde iki farklı böbrek hastalığı tablosuna yol açabilir. Birincisi ciddi bir hemoliz atağını takiben masif hemoglobinürinin oluşturduğu ABH'dır. Esas patoloji akut tübüler nekrozdur. Hemoglobin silendirleri ve proksimal tübülde hemosiderin birikimi izlenebilir. Bu hasar hem pigmentinin oluşturduğu hasar mekanizmaları olan tübüler obstrüksiyon, proksimal tübül hücrelerine direkt toksik etki ve dış medulladaki kan akımının azalmasına bağlı gelişen vazokonstrüksiyon ile açıklanabilir (16-19). PNH seyrinde masif hemolize bağlı ABH'nın altında genellikle kontrast verilmesi, hipovolemi, cerrahi operasyon, kan transfüzyonu, aşılama ve enfeksiyon gibi kolaylaştırıcı nedenler vardır (20). Olgumuzda olduğu gibi bazen kolaylaştırıcı etmen bulunamayabilir. Tedavide akut tübüler nekroza bağlı ABH'na yaklaşımda uygulanan konservatif yöntemler ve gerektiği sürece hemodiyaliz uygulanır. İkinci tip böbrek hastalığı kronik hemolizlere bağlı kronik interstisyel hastalık, hemosiderin birikimi ve arteriyel nefrosklerozdur. Yayınlanmış eski olgu serilerinde papiller nekroz, renal arter trombozuna bağlı renal infarkt ve rekürren mikrotrombüsler PNH'ın patolojik bulgu yelpazesini tanımlamaktadır (21, 22).

Sonuç olarak diyaliz gerektirecek düzeyde ABH gelişimi PNH'da başvurudaki ana klinik tablo olabilir. Ağır anemi ve birlikte ABH ile başvuran vakalarda ayırıcı tanıda PNH akla gelmelidir.

#### KAYNAKLAR

1. Brodsky RA: Narrative review: Paroxysmal nocturnal hemoglobinuria: The physiology of complement-related hemolytic anemia. *Ann Intern Med* 2008; 148: 587-595
2. Bessler M, Mason PJ, Hillmen P, Miyata T, Yamada N, Takeda J, Luzzatto L, Kinoshito T: Paroxysmal nocturnal hemoglobinuria (PNH) is caused by somatic mutations in the PIG-A gene. *EMBO Journal* 1994; 13: 110-117
3. Hillmen P, Richards SJ: Implications of recent insights into the pathophysiology of paroxysmal nocturnal haemoglobinuria. *Br J Haematol* 2000; 108: 470-479
4. Rosse WF: Paroxysmal nocturnal hemoglobinuria as a molecular disease. *Medicine (Baltimore)* 1997; 76: 63-93
5. Socié G, Mary JY, de Gramont A, Rio B, Leporrier M, Rose C, Heudier P, Rochant H, Cahn JY, Gluckman E: Paroxysmal nocturnal haemoglobinuria: Long-term follow-up and prognostic factors. *French Society of Haematology. Lancet* 1996; 348: 573
6. De Latour RP, Mary JY, Salanoubat C, Terriou L, Etienne G, Mohty M, Roth S, de Guibert S, Maury S, Cahn JY, Socié G: Paroxysmal nocturnal hemoglobinuria: Natural history of disease subcategories. *Blood* 2008; 112: 3099
7. Rubin H: Paroxysmal nocturnal hemoglobinuria with renal failure. *JAMA* 1971; 215: 433-436
8. Chow KM, Lai FM, Wang AY, Chan YL, Tang NL, Li PK: Reversible renal failure in paroxysmal nocturnal hemoglobinuria. *Am J Kidney Dis* 2001; 37: E17
9. Grover DS, Atta MG, Eustace JA, Kickler TS, Fine DM: Lack of clinical utility of urine myoglobin detection by microconcentrator ultrafiltration in the diagnosis of rhabdomyolysis. *Nephrol Dial Transplant* 2004; 19: 2634-2638
10. Parab RB: Paroxysmal nocturnal hemoglobinuria: A study of 17 cases. *J Postgrad Med* 1990; 36: 23-26
11. De Vriese AS, Robbrecht DL, Vanholder RC, Vogelaers DP, Lameire NH: Rifampicin-associated acute renal failure: Pathophysiologic, immunologic, and clinical features. *Am J Kidney Dis* 1998; 31: 108-115
12. Woolf DC, Jacobs P: Methyldopa, intravascular haemolysis and renal disease: A case report. *S Afr Med J* 1990; 77: 213-214
13. Trang TT, Phu NH, Vinh H, Hien TT, Cuong BM, Chau TT, Mai NT, Waller DJ, White NJ: Acute renal failure in patients with severe falciparum malaria. *Clin Infect Dis* 1992; 15: 874-880
14. Onwubalili JK: Haemoglobinuric renal failure and typhoid fever. *Trans R Soc Trop Med Hyg* 1988; 82: 482-484
15. Malhotra KK, Mirdehghan CM, Tandon HD: Acute renal failure following scorpion sting. *Am J Trop Med Hyg* 1978; 27: 623-626
16. Zager RA: Rhabdomyolysis and myohemoglobinuric acute renal failure. *Kidney Int* 1996; 49: 314-326
17. Heyman SN, Rosen S, Fuchs S, Epstein FH, Brezis M: Myoglobinuric acute renal failure in the rat: A role for medullary hypoperfusion, hypoxia, and tubular obstruction. *J Am Soc Nephrol* 1996; 7: 1066-1074
18. Holt S, Moore K: Pathogenesis of renal failure in rhabdomyolysis: the role of myoglobin. *Exp Nephrol* 2000; 8: 72-76
19. Zager RA, Burkhardt KM, Conrad DS, Gmur DJ: Iron, heme oxygenase, and glutathione: Effects on myohemoglobinuric proximal tubular injury. *Kidney Int* 1995; 48: 1624
20. Mooraki A, Boroumand B, Mohammad Zadeh F, Ahmed SH, Bastani B: Acute reversible renal failure with paroxysmal nocturnal hemoglobinuria. *Clin Nephrol* 1998; 50: 255-257
21. Clark DA, Butler SA, Braren V, Hartmann RC, Jenkins DE Jr: The kidneys in paroxysmal nocturnal hemoglobinuria. *Blood* 1981; 57: 83-89
22. Braren V, Butler SA, Hartmann RC, Jenkins DE: Urologic manifestations of paroxysmal nocturnal hemoglobinuria. *J Urol* 1975; 114 (3): 430-434