

# ARTI DİŞLERE BAĞLI SÜRME GECİKMELERİ VE TEDAVİLERİ

## DELAYED ERUPTIONS AS A RESULT OF SUPERNUMERARY TEETH AND THEIR TREATMENT.

Yıldız ÖZTÜRK (\*), Sönmez FIRATLI (\*\*)

**Anahtar Kelimeler:** Artı dişler, sürme gecikmesi, ortodontik tedavi.

Artı dişler ilgili oldukları diş dizisi bölümünde sürme gecikmeleri ve çeşitli kapanış bozukluklarının oluşmasından sorumludurlar.

Bu makalede artı dişlerle ilgili oluşum teorileri ve tiplerinden kısaca söz edildikten sonra, 1986-1987 yılları arasında kliniğimize başvurarak tedavi edilen 24 artı dişli hastada artı dişlerin sıklığı, dağılımı, konumu ve uygulanan tedavi türleri hakkında bilgi verilmektedir.

Artı dişlerin mümkün olduğunca erken teşhis edilip çekilmeleri maloklüzyonun oluşumunu önlemekte veya şiddetini azaltmaktadır. Aksi takdirde uzun süreli ve kapsamlı ortodontik tedavi gerekmektedir.

**Key Words:** Supernumerary teeth, delayed eruption, orthodontic treatment.

*Supernumerary teeth are responsible for delayed eruption and various malocclusions in the dental arches where they are located.*

*In this paper after a short information about the theories which have been advanced to explain the phenomenon of supernumerary teeth and their types. It is also explained their incidence, localisation, and treatment from the records of 24 cases who referred to our clinics between 1986 and 1987.*

*Early diagnosis will be helpful to prevent the malocclusion or reduce the severity of malocclusion. Otherwise a long term comprising orthodontic treatment is needed.*

**D**iş dizilerinde normalden fazla olan dişlere artı (supernumerary) dişler adı verilir. İlgili oldukları diş dizisi bölümünde sürme gecikmeleri ve çeşitli kapanış bozukluklarının oluşmasına neden olan bu dişlere her iki dentisyonda da rastlanması mümkündür (4, 6, 7, 10). Ancak sürekli dentisyonda süt dentisyonuna oranla daha fazla artı diş görülür (8). Oldukça ender olarak aynı olguda her iki dentisyonda birden artı dişe rastlanıldığını bildiren araştırmacılar da vardır (12,17,18).

Hiperdontinin farklı toplumlardaki sıklığı değişik yazarlar tarafından araştırılmıştır. Stafne (15,16) bu oranın % 1,5 olduğunu, Kibben ve Brearly (19) ise % 0.3 ile % 3.8 arasında değiştiğini belirtmişlerdir. Cinsiyete göre görülme sıklığı ise 6/4 (erkek/kadın) olarak bulunmuştur (14). Araştırmacılar artı dişlere % 80-88 oranında üst dizide rastlanıldığını ve bunların üst kesiciler bölgesinde lokalizasyonunun % 90 oranında olduğunu belirtmişlerdir (3). Bu dişlerin daha ender

olarak küçük azılar bölgesinde, yirmi yaş dişinin distalinde 4. azı olarak ve alt keserler bölgesinde görüldükleri bildirilmiştir (5).

Sürekli dentisyonda görülen artı dişler morfolojik olarak 2 ana grupta incelenir:

I - Supplemental dişler (Normal diş formundaki artı dişler): Genellikle üst yankeser diş, alt keser ve küçük azı bölgelerinde görülür (1,8,9).

II - Rudimenter dişler (Anormal şekilli ve hacimce küçük olan artı dişler): Bunlar konik ve tüberküllü olmak üzere iki tipte olabilirler.

a) - Konik dişler: (Meziodens): Üst orta keserler bölgesinde median suturanın sağ ve sol tarafında tek veya daha fazla sayıda olabilirler. Genellikle orta keser dişin palatinalinde sürekli diştten önce veya onunla aynı dönemde sürerler. Kesici dişlerde rotasyon ve

(\* ) I.Ü. Dişhek. Fak. Ortodonti Anabilim D. Öğr. Üyesi, Doç.  
(\*\* ) I.Ü. Dişhek. Fak. Ortodonti Anabilim D. Araş. Gör.

malpozisyona neden olurlar. Bu dişlerin çekilmesi ve sürekli dişlerin lokal olarak sıralanması ile maloklüzyon düzeltilir (4,10).

b) - Tüberküllü dişler: Kuronu azı şeklinde tüberküllü veya kuronda invaginasyonlar meydana gelmiş artı dişlerdir. Bunlar da sıklıkla premaksillada gelişirler. Ancak hem şekil hem de konumları açısından meziodenslerden farklılık gösterirler. Kök gelişimleri sürekli orta keser dişten daha geç olur ve genellikle sürmeyip gömülü kalırlar. Tek, çift veya çok sayıda olabildikleri gibi diğer tip artı dişlerle birlikte de bulunabilirler.

Etyolojisi tam olarak bilinmeyen artı diş fenomenini açıklamak amacı ile birçok teori ileri sürülmüştür. Bunlardan birkaçı:

1 - Atavizm (Atacılık): Bu teoriye göre artı dişler dentisyonun daha ilkel tiplerine filogenetik bir geri dönüştür.

2 - Dental lamina artıklarının devam eden proliferasyonu sonucu üçüncü bir dentisyonun oluştuğunu ileri süren teori.

3 - Diş germinin ikiye bölünmesi teorisi: Buna göre odontojenik materyalin bölünmesi sonucu iki veya daha fazla dental ünite oluşmaktadır (8).

Yarık dudak-damak vakalarında artı diş görülmesi bu teori ile açıklanabilir. Normalde tek olan dental üniteler ikiye ayrılır ve her bir parçada odontojenik aktivite bağımsız olarak devam eder.

Ayrıca hiperdonti üzerinde kalıtımın büyük etkisi olduğu düşünülmektedir. Aynı aile bireylerinin çoğun-

da artı dişe rastlanması mümkündür (16). Cleidocranial dysostosis bireylerde ve Gardner sendromunda da çok sayıda artı dişe rastlandığı belirtilmektedir (6).

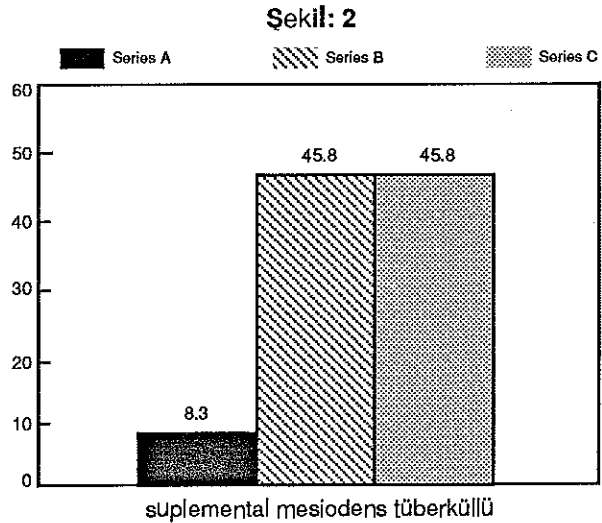
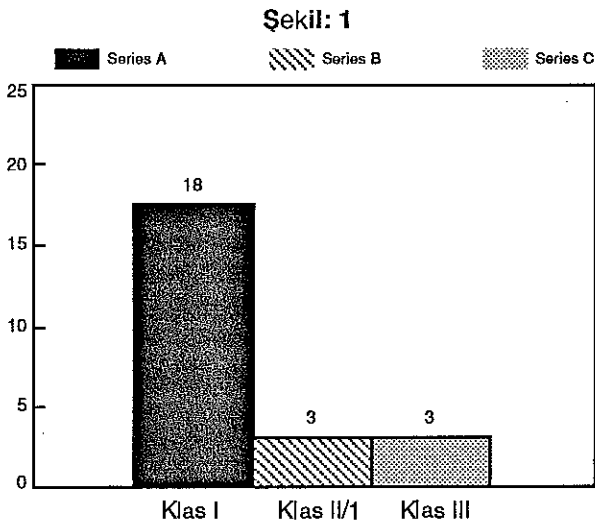
Bu makalede kliniğimize başvuran ortodontik anomalili bireyler arasından artı dişli olgular belirlenerek, bu sayı anomalisinin şekil ve konum açısından dağılımı belirlenmeye çalışılmış ve tedavi edilmiş üç olgunun fotoğrafları sunulmuştur.

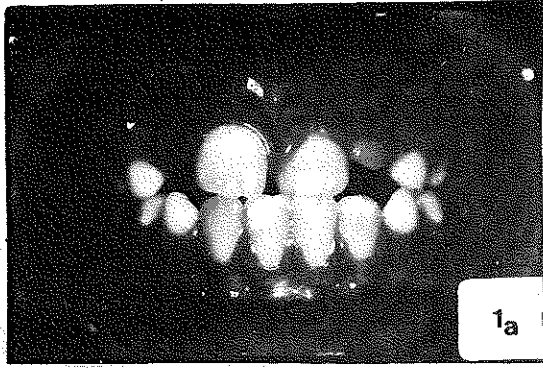## MATERYAL ve METOD

Bu çalışma bir yıl içinde kliniğimize tedavi amacı ile başvuran 2678 hasta arasından seçilen 7 kız, 17 erkek toplam 24 (18 adet Angle sınıf I, 4 adet Angle sınıf II/1, 3 adet Angle sınıf III) (Şekil 1) olgu ile gerçekleştirildi. Olguların yaş ortalaması 9.7 yıl idi. Yapılan klinik ve radyolojik incelemeler sonucunda artı dişlerin dağılımının 11 olguda mesiodens, 11 olguda tüberküllü ve 2 olguda suplemental diş şeklinde olduğu anlaşıldı (Şekil 2).

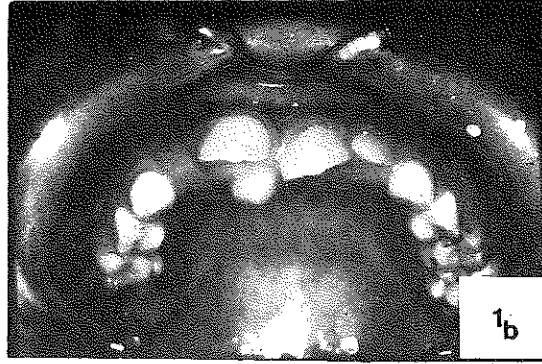11 mesiodensli olgunun 10'unda orta çizgi üzerinde sürmüş tek, 1'inde ise 2 artı diş belirlendi. Artı dişler üç olguda kesici dişlerin sürmesini engellerken, sekiz olguda bu dişlerin dizilerde çapraşık ve rotasyonlu bir şekilde bulunmasına sebep olmuştu. Olguların tümünde mesiodensler çekildi. Kesici dişleri sürmüş olan 8 hastada uygun ortodontik aparatlar ile sıralama işlemleri gerçekleştirildi. Gömük dişli 3 hastada ise sürekli dişlerin sürmesi için ortalama 6-8 ay beklendikten sonra aynı sıralama işlemleri uygulandı (Resim 1).

## Maloklüzyonlara Göre Dağılım

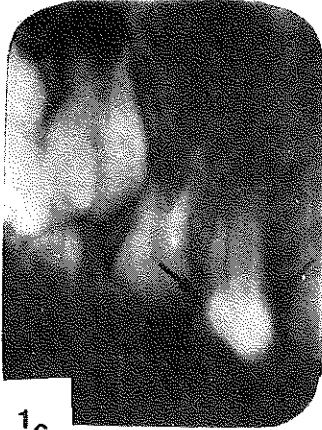



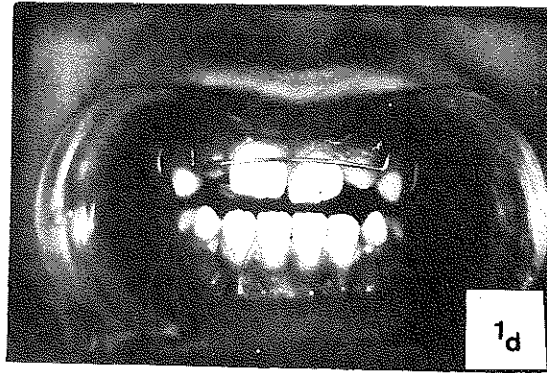
1a



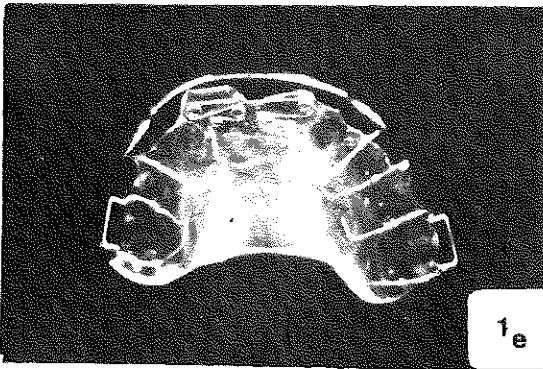
1b



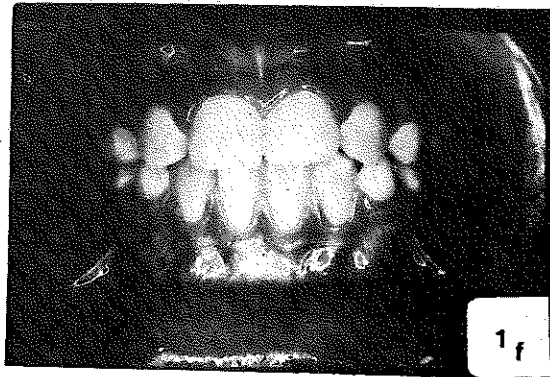
1c



1d



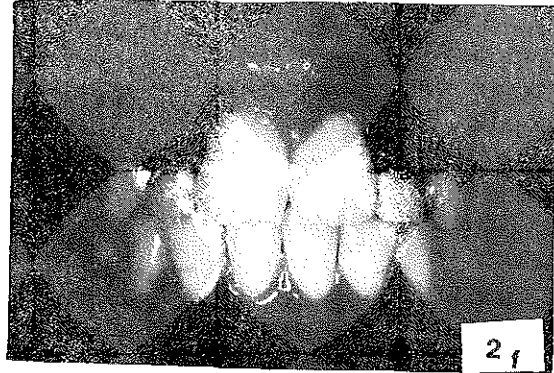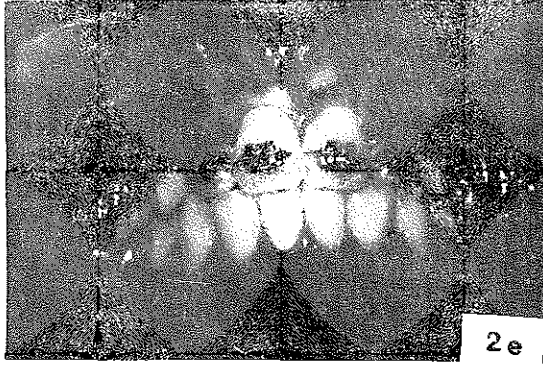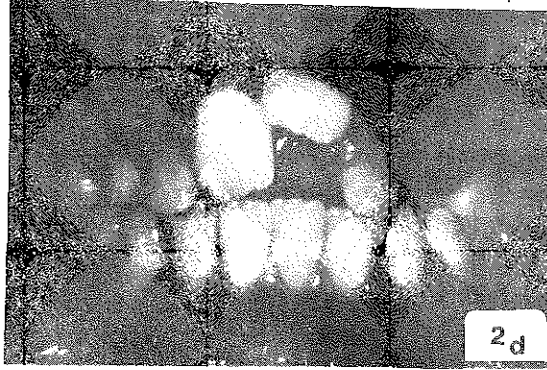
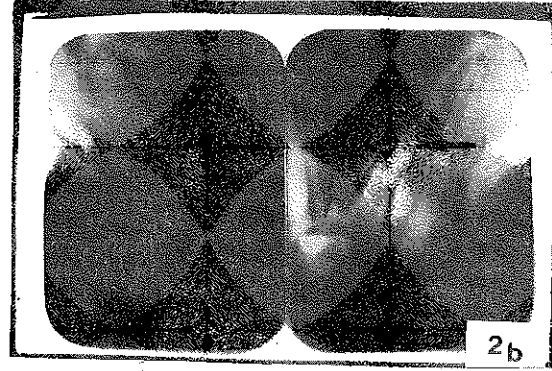
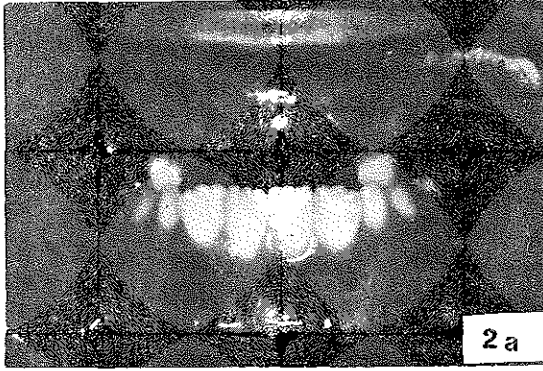
1e



1f

**Resim 1: E. D. 9 yaşında üst kesici dişler bölgesinde  
sürmüş 1 adet meziodens bulunan hastanın**

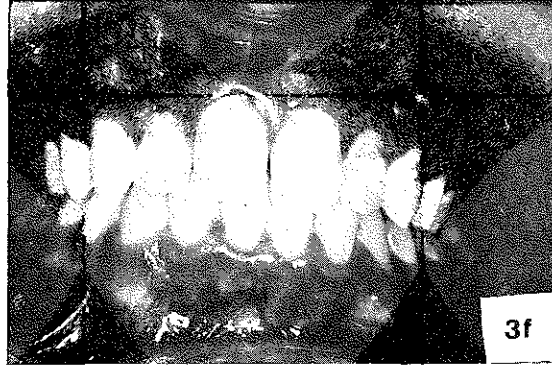
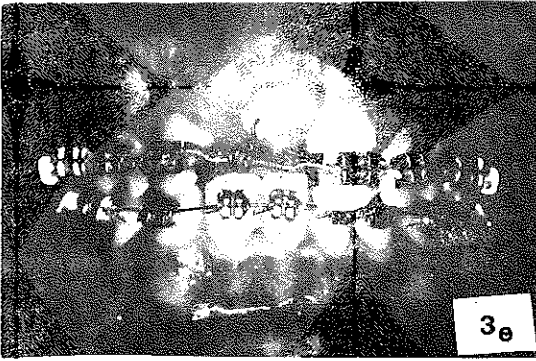
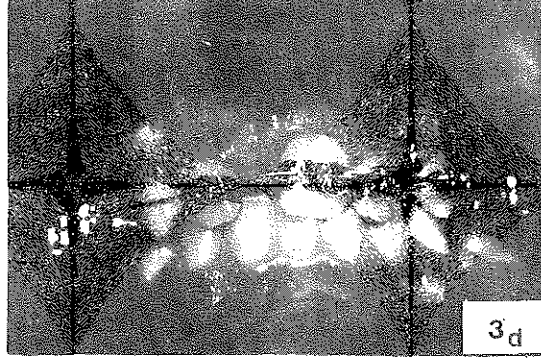
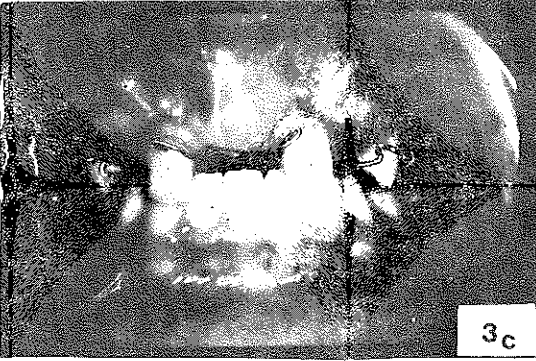
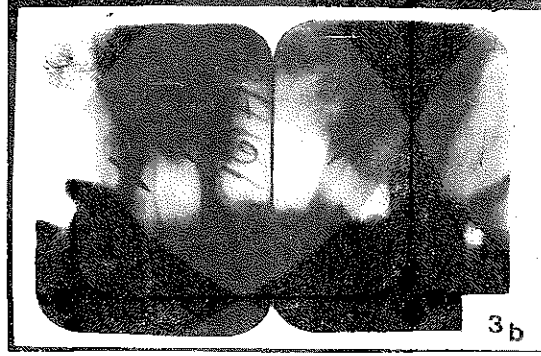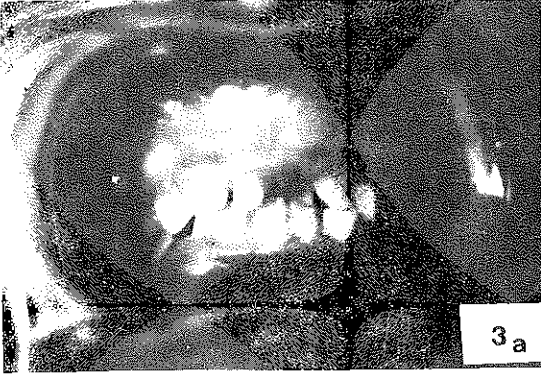- a) Ağız içi cephe b) Oklüzalden  
c) Radyolojik (Meziodens okla işaretli)  
d) Ortodontik tedavi sırasında e) Uygulanan aparey  
f) 18 ay sonra ağız içi cephe fotoğrafları**



**Resim : 2 - G.U. 9 yaşındaki hastanın**  
 a) başlangıç ağız içi cephe fotoğrafı b) Radyografide tüberküllü artı dişler  
 c) Çıkarılan 6 adet artı diş d) Fibrötik bağ dokusunun açılmasından sonra süren kesici dişler  
 e) Ortodontik tedavi esnasında f) 30 ay sonra cephe fotoğrafları.

11 tüberküllü artı dişli olgunun 5'inde kesiciler bölgesinde sürmüş tek, 6'sında ise yine kesiciler bölgesinde birden fazla sürmüş veya gömük artı diş (4 olguda sürmüş çift, 1 olguda gömük dört, 1 olguda gömük altı adet) belirlendi. Tek tüberküllü artı dişli 5 olguda sü-

rekli kesici dişler dizi üzerinde çapraşık ve rotasyonlu olarak bulunduğundan artı dişlerin çekiminden hemen sonra sıralama işlemlerine geçildi. Birden daha fazla sayıda artı dişli bulunan 6 olgunun 4'ünde sürekli kesicilerin bir veya birden fazlasının sürmesi engelle-



Resim : 3 Ö.Ö. 10 yaşındaki hastanın a) Başlangıç ağız içi cephe fotoğrafı  
b) Radyografide 4 adet tüberküllü artı diş c.d) Ortodontik tedavi esnasında  
e) Kırına delik açılarak sürdürülen sağ orta keser diş  
f) Ortodontik tedaviden sonra ağız içi cephe fotoğrafı.

nirken, 2 olguda ise sürekli dişler rotasyonlu ve çapraşık durumda dizi üzerinde bulunuyordu. Bu olgularda artı dişler gerekli cerrahi yöntemler ile alındıktan sonra yer tutucular uygulanarak gömük sürekli kesici dişlerin sürmesi beklendi. Ortalama 12 aylık bir süre içerisinde iki olguda sağ orta kesici dişlerin dışında tüm

dişler sürdü ve ortodontik yöntemlerle dizideki yerlerine yerleştirildi. Sürme güçlüğü gösteren diğer iki olguda gömük orta kesici dişlerin durumu periapikal radyografiler ile incelenerek bu dişlerin cerrahi-ortodontik yöntemler ile sürmelerinin gerçekleştirilmesine karar verildi (Resim 2,3).

Supplemental dişi 2 olgunun birinde üst sol kesici dişler bölgesinde sürmüş lateral formunda bir artı diş, diğerinde ise k. azı formunda üst sağ k. azılar bölgesinde bir artı diş gömük olarak bulunmakta idi.

Sürmüş olan supplemental diş çapraşıklığa neden olurken, gömük olan ikinci küçük azının sürmesini engellemekte idi. Birinci olguda oklüzyon açısından çekimi en uygun olan diş çekilerek sıralama işlemine geçildi. İkinci olguda gömük artı diş cerrahi olarak alındı ve hastaya yer tutucu uygulanarak sürekli ikinci küçükazı dişinin sürmesi beklendi.

### TARTIŞMA ve SONUÇ

Ortodontik malokluzyonlu hastalar içinde araştırma grubumuzu oluşturan artı dişli bireylerin sıklığı % 8 oranındadır. Elde ettiğimiz verilere göre artı dişe en çok Angle I. sınıf kapanışlı bireylerde, kızlara oranla erkeklerde daha fazla rastlanmaktadır. Büyük bir çoğunluğu premaksillada gelişen bu dişlerin hepsi üst dizide yer almıştır. Rudimenter dişler (meziodens, tüberküllü artı diş) supplemental dişlerden sayıca fazladır.

Meziodensler genellikle tek sayıda ve sürmüş, tüberküllü artı dişler tek ya da çok sayıda sürmüş veya gömük olabilmektedir. Bu bulgularımız diğer araştırmaların bulguları ile uyum halindedir (3,14).

Artı dişler oklüzyonun gelişiminde ilgili oldukları diş dizisi bölümünde lokal bozuklukların ortaya çıkışından sorumludurlar (2,4,6,7,10). Ağız içerisine sürmüş olanlar genellikle erken dönemlerde fark edilip çekilmekte ve diş dizilerinde oluşturdukları çapraşıklık, rotasyon gibi konum bozuklukları ortodontik tedavi yöntemleri ile giderilmektedir.

Gömük artı dişler ise çoğu kez sürekli dişlerin normal sürme paternlerini engellerler ve radyolojik inceleme sonucu ortaya çıkarlar (2). Premaksilliadaki artı dişler genellikle orta kesici dişlerin sürmesini engellerken, orta kesicilerden önce süren yan keserlerin mezial migrasyonu ile diş kavsi uzunluğunda da azalma meydana gelir. Bu nedenle gömük artı dişlerin uygun cerrahi yöntemler ile mümkün olduğu kadar erken çekilmesinde yarar vardır. Artıdiş çekimi sürekli dişin normal sürme zamanına ne kadar yakınsa fizyolojik diş sürmesi de o kadar kolay ve çabuk olur. Aksi halde geniş kapsamlı ve uzun süreli cerrahi-ortodontik tedaviye gidilir (11,13,19).

Sonuç olarak artı dişi hastaların tedavisinde izlenecek yöntemler şu şekilde sıralanabilir.

1 - Sadece artı dişin çekilip sürekli dişin normal konumda sürmesinin sağlanması,

2 - Artı dişin ve kesici dişlerin kötü pozisyonda sürdüğü olgularda artı dişin çekilip sadece ortodontik tedavi yöntemleri ile dişlerin sıralanması,

3 - Artı dişin çekilip sürekli kesicinin sürmediği olgularda ikinci bir cerrahi işlem ile kesici dişin kuronu üzerindeki kemik veya sıkı yumuşak dokunun uzaklaştırılması, gerekiyorsa metal bir kuron yapıştirarak dişin sürmesinin sağlanması,

4 - Sürekli dişin kendiliğinden sürmesinin mümkün olmadığı durumlarda cerrahi-ortodontik tedavi işbirliği ile kuron üzerine çeşitli dispozitifler yapıştirarak veya kuronda frezle delik açıp ortodontik tel geçirerek sabit apareyler yardımı ile sürmenin sağlanması.

### KAYNAKLAR

1- Barnett, B.S. : A case of multiple supernumerary premolars. *Brith. J. Orthod.* 1: 217-218, 1974.

2- Bodenham, R.S. : The treatment and prognosis of unerupted maxillary incisors associated with the presence of supernumerary teeth. *Brith. Dent. J.* 123: 173-177, 1967.

3- Farmer, E.D., Lawton, E.F. : *Stones, Oral and Dental Diseases.* E. and S. Livingstone Ltd. London, 1966.

4- Foster, T.D. : *A Textbook of Orthodontics.* 2. ed. Blackwell Scientific Publications. London. 155-160, 1982.

5- Fuller, A.C. : *Supernumerary Teeth. Report of bilateral maxillary supernumeraries.* *Brith. Dent. J.* 121: 340, 1966.

6- Graber, T. M. : *Orthodontics-Principles and Practi-*

*ce.* 3. ed. W.B. Saunders Co. Philadelphia, 276, 396, 1972.

7- Houston, W.J.B. : *Waither's Orthodontic Notes.* 4. ed, Bristol, Wright. PSG. 111-113, 1983.

8- Johnson, D.B. : *Supernumerary lateral incisor teeth.* *Br. J. Orthod.* 1: 149-157, 1974.

9- Lin, T.Y. : *Seven supernumerary premolars. Report of a case.* *Brith. Dent. J.* 123: 437-438, 1967.

10- Mills, J.R.E. : *Principles and Practice of Orthodontics,* Edinburgh, Churchill Livingstone. 118-123, 1982.

11- Munns, D. : *Unerupted incisors.* *Brith. J. Orthod.* 8:39-42, 1981.

12- Munroe, D. : *Supernumerary teeth of the perma-*

nent and deciduous dentitions. Two cases. *Brith. Dent. J.* 93: 321-322, 1952.

13- Oliver, R.G., Hardy, P. : Practical and theoretical aspects of a method of orthodontic traction to unerupted teeth illustrated by three cases. *Brith. J. Orthod.* 13:229-236, 1986.

14- Robertson, N.R.E., Jones, M.L., Roberts, W.R. : Bilateral supplemental laterals: An unusual transplantation approach. *Brith. J. Orthod.* 11: 21-23, 1984.

15- Stafne, E.C., Minn, R. : Supernumerary upper central incisors. *Dent Cosmos.* 73: 976-980, 1931.

16- Stafne, E.C. : Supernumerary teeth. *Dent Cosmos.* 74: 653-659, 1932.

17- Tratman, E.K. : Compound composite odontomes: A case of six supernumerary premolars. *Brith. Dent. J.* 68: 239, 1940.

18- Williams, D.W. : The early eruption of a supernumerary tooth. (Mesiodens) *Brith. Dent. J.* 140: 2003, 1976.

19- Yukay, F., Aytan, S., Kavsaoglu, E. : Supernumere (Artı) Dişler, *H. Ü. Diş. Hek. Fak. Dergisi.* 12: 11-18, 1988.

**YAZIŞMA ADRESİ**

**SÖNMEZ FIRATLI**

**İ.Ü. DİŞHEKİMLİĞİ FAKÜLTESİ**

**ORTODONTİ ANABİLİM DALI**

**34390 ÇAPA İSTANBUL**