

# DİFENİLHİDANTOİN İLE OLUŞAN HİPERPLASTİK DİŞETLERİNDE SEROTONİN (5-HT) DÜZEYİ

F. Bal (\*), A.H. Rodopman (\*), E. Özalp (\*\*)

## ÖZET

Bu çalışmada difenilhidantoinle oluşan hiperplastik dişetlerinde serotonin düzeyleri incelendi.

Hiperplastik dişetlerinden alınan ekstrelerin, sıçan mide fundusunda serotonin benzeri aktivite göstermedikleri belirlendi.

**Anahtar sözcükler:** Difenilhidantoin, serotonin, hiperplastik dişeti.

## GİRİŞ

Dişeti hiperplazisinin, epilepsi tedavisinde kullanılan fenitoin'in hoş olmayan, ancak kaçınılmaz bir yan etkisi olduğu uzun zaman öncesinden bu yana bilinmektedir. Özellikle çocuk ve genç-erişkinde daha sık görüldüğü kaynaklarda belirtilmiştir (6, 12, 15, 17, 33, 34).

Fenitoin kullanan kişilerde dişetindeki bu hiperplastik reaksiyonun mekanizması tam olarak bilinmemektedir (13,15,33,34).

Son yıllarda siklosporin ve kalsiyum antagonisti nifedipin kullanan kişiler arasında da her yönüyle fenitoinle oluşaninkine benzer hiperplazi bildirilmektedir (7,18,21).

Dişeti hiperplazisinin başlangıçta kolay kanamayan, kalınlaşmış, elastik ve fibrotik bir görünümde olduğu belirtilmektedir. Ancak plak yoluyla oluşan iltihap ve diğer iritanların, dokunun görünümünü değiştirdiği; böylece dokunun kırmızı, ödemli, süngersi, ülserli ve kolay kanayan bir hal aldığı gösterilmiştir (33,36).

Lezyonun başlangıçtaki görünümü ile birlikte eş-

## THE LEVEL OF SEROTONIN (5-HT) IN DIPHENYLHYDANTOIN-INDUCED HYPERPLASTIC GINGIVA

### ABSTRACT

*In this work, the level of serotonin (5-HT) was investigated in diphenylhydantoin-induced hyperplastic gingiva.*

*The extracts from the hyperplastic gingiva didn't appear to exert rather a serotonin-like activity on the rat stomach strip preparation.*

**Key words:** Diphenylhydantoin, serotonin, hyperplastic gingiva.

lik eden iltihabın klinik işaretlerinin varlığı ya da yokluğu tartışmalıdır (4,12,23).

Bu konuda araştırma yapanların bir kısmı dişeti hiperplazisinin ağız hijyeni ile ilgili olduğunu, zayıf ağız hijyeninin olayda önemli rol oynadığını bildirmişlerdir (6,11,30,32,34). Böyle örneklerde dişetindeki plak oranında artış ve iltihap yanıtının oluştuğu ileri sürülmektedir (11,34).

Dişeti hiperplazisinde hem iltihabın, hem de lokal iritanların hazırlayıcı faktör olduğu da teoriler arasındadır (23).

Bazı araştırmaların sonuçları ise iltihabın başlangıçta var olmadığını, fakat dişeti hiperplazisinin sonraki aşamasında komplikasyon oluşturan faktör olarak ikincil bir rol oynadığını ortaya koymuştur (12,17,23).

Fenitoin kullanan kişilerin büyük bir bölümünde folik asit eksikliği saptanmıştır. Araştırmalara göre bu vitamin eksikliği lokal iritanlara karşı asıl fiziksel bariyer olan dişeti sulkus epitelinde dejeneratif değişikliklere neden olmaktadır. Böylece lokal iritanlar dişetinde abartılı bir iltihap yanıtı oluşturabilmektedir (35).

(\* ) Dr. Med. Dent.; İ.Ü. Diş Hekimliği Fakültesi Farmakoloji Birimi

(\*\* ) Prof. Dr.; İ.Ü. Diş Hekimliği Fakültesi Farmakoloji Birimi

Yapılan immunolojik çalışmalarda fenitoin kullanan kişilerde tükrük IgA'nın önemli derecede düşük konsantrasyonda olduğu ve bu azalmanın hiperplazi için hazırlayıcı faktör olan lokal iltihaba karşı dişetin duyarlılığının artmasına yol açtığı bildirilmiştir (35).

Dişetin hiperplastik durumuyla iltihabın bağlantılı olduğu ve bu durumun kollajen yapımının artmasıyla ilişkili olduğu da ileri sürülmektedir (5,15).

Enzim aktivitesi üzerine yapılan çalışmalarda sağlıklı dişetinden farklı olarak, iltihaplı (non-hiperplastik ve fenitoinle oluşmuş hiperplastik dişeti arasında, bazı benzerliklerin olduğu gösterilmiştir (15).

Histopatolojik çalışmalarda da kronik iltihaplı hiperplastik dişetlerinin görünümü arasında benzerlikler bildirilmiş, dişetlerindeki büyümenin erken fazının kronik iltihap bulgularına sahip olduğu ileri sürülmüştür (7,13,33,36).

İltihap oluşumu esnasında açığa çıkan ya da aktive olabilen endojen mediatörlerin varlığı bilinmektedir. İltihabın bu mediatör maddelerin bloke edilmesiyle azaltılabildiği belirtilmiştir (2,20,25,28,29,31).

Serotonin de iltihapta rol aldığı belirtilen, ancak olaydaki işlevi tam olarak bilinmeyen bir endojen maddedir (20,22,26).

Açık yaraların granülasyon dokusundaki iltihapsal yanıtta, histamin ve serotonin'in yer aldığı ileri sürülmektedir. Yara iyileşmesindeki iltihapsal olay sırasında damar permeabilitesi ve kan akımını kontrol eden endojen iltihapsal mediatörlerin çok sayıda olduğu ve birbirleriyle etkileştiği gösterilmiştir (19).

Elektron mikroskopu çalışmalarında histamin, serotonin gibi inflamatuvar ajanların ve permeabilite faktörlerinin etkisi altında endotel hücrelerin kısmi ayrışmasının olduğu, böylece damar permeabilitesinin arttığı bildirilmiştir (24).

Serotonin'in damar geçirgenliğini artırmasının yanısıra ödem oluşturarak iltihap olayında rol aldığı da belirtilen görüşler arasındadır (20,22,36,37).

Dişeti hiperplazisinin de kronik iltihap sayılabileceği yolundaki bilgiler doğrultusunda; bu çalışmada hiperplastik dişetlerinde iltihapta rol alan endojen maddelerden olan serotonin benzeri (serotonin-like) aktif maddenin var olup olmadığını saptamayı amaçladık.

## GEREÇ VE YÖNTEM

Çalışmamız 13'ü hiperplastik dişeti, biri normal dişeti olan 14 adet dişeti örneğinde yapılmıştır.

Dişeti ekstreleri Twarog (39) ve West (42)'in ekstraksiyon yöntemleri modifiye edilerek hazırlanmıştır.

Biyolojik yöntemle serotonin benzeri aktivitenin saptanmasında Vane (41)'in yönteminden yararlanılarak sıçan mide fundusu kullanılmıştır.

Ekstraksiyon işlemi sırasında, dişeti örnekleri soğuk aseton içerisinde homojenize hale gelinceye kadar ezilmiş; 48 saat bekletildikten sonra 3000 devirde 15 dakika santrifüj edilmiştir. Elde edilen sıvı faz uçurtma şişesinde 35°C dış ısıda ve alçak basınç altında uçurulmuştur. Ölçüm yapılacağı zaman, 1 ml % 0.9'luk NaCl çözeltisi ile sulandırılmıştır.

Sıçan mide fundusundan hazırlanan preparat, krebs solüsyonu içeren izole organ banyo tübüne asılarak, serotonin benzeri aktif madde saptanmasına çalışılmıştır.

Önce konsantrasyonları 0.1 ml'sinde 10 ng (nanogram) olarak belirlenmiş, standart serotonin'le 10-20-40 ng'lık traseler alınmış, daha sonra % 0.9'luk NaCl ile sulandırılmış doku ekstreleri 0.1-0.2-0.4 ml'lik miktarlarda banyo tübüne verilerek ölçümler yapılmıştır.

Fundus şeridinin duyarlılığı azalınca, uygulama bırakılmış, çıkarılan isli kağıt Tentür de benjuan banyosundan geçirilerek elde edilen traseler sabitleştirilmiştir.

## BULGULAR

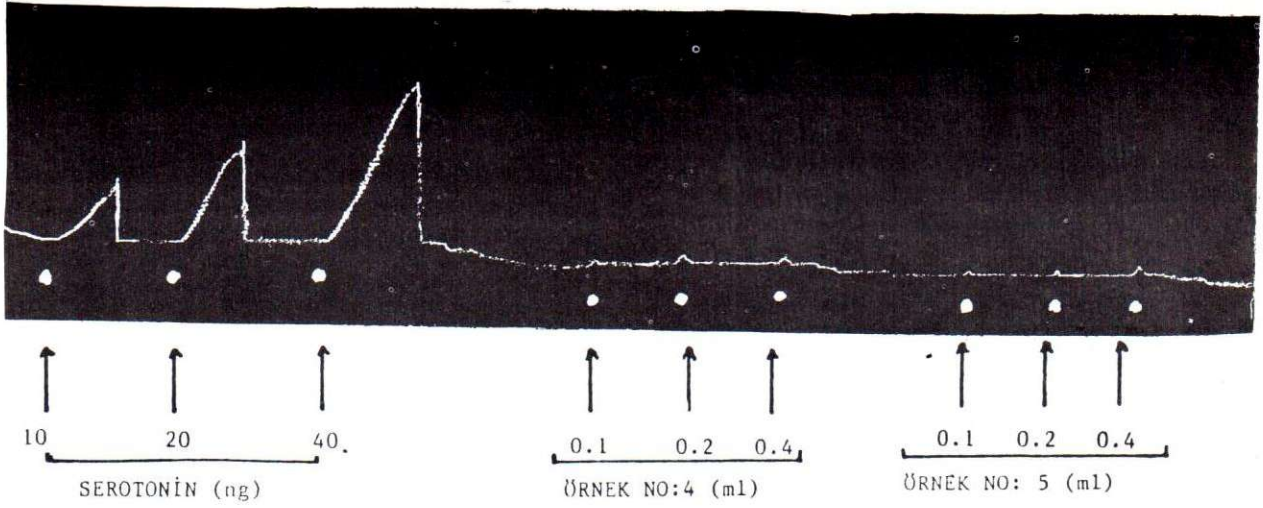
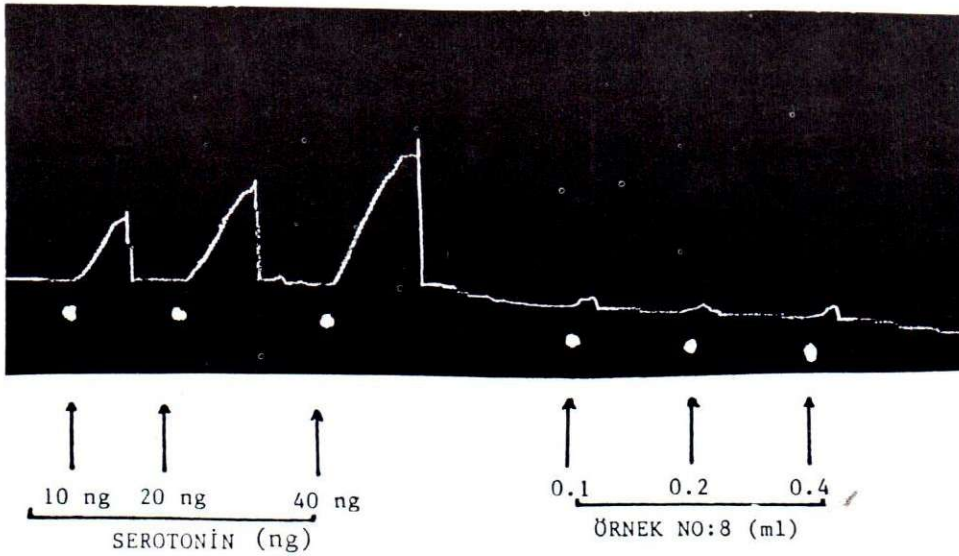
Normal dişeti örneğinden elde edilen ekstrede sıçan mide fundusunda kasıcı etki gösteren bir aktive saptanmıştır (Trase 1).

Traselerden alınan yanıtlar, doza bağlı olarak artmaktadır. Trasede görüldüğü gibi, ekstrelerin 0.1 ml'si en az; 0.4 ml'si en fazla aktivite göstermiştir. Normal dişetindeki serotonin benzeri etkin madde miktarı 0.128 µg/g'dır.

Trase 1,2,3'de hiperplastik dişeti ekstrelerinin sıçan mide fundusunda ölçülemeyecek kadar az kasıcı etki gösterdikleri görülmüştür. Bu nedenle, istatistiksel değerlendirmeleri yapılamamıştır.

## TARTIŞMA

Dişeti dokularındaki serotonin düzeylerini saptamak için kullanılan biyolojik ve biyokimyasal yöntemler içerisinde araştırmamız için biyolojik yöntemi kullandık. Çünkü biyolojik yöntemler yüksek duyarlılık derecesine sahip olduğu bildirilen yöntemlerdir (39,40).

*Trase 1: Normal ve hiperplastik dişeti ekstrlerinin kasıcı etkileri**Trase 2 Hiperplastik dişeti ekstrlerinin meydana getirdiği kasıcı etkiler.*

Serotoninin düz adale üzerine kasıcı etkisinden yararlanılan bu yöntemde önceleri izole sıçan uterusu denenmiştir (42). Daha sonra pek çok izole organ preparatı kullanılmış, Vane (1,16,39-41) serotonin saptamak için izole sıçan mide fundusu yöntemini göstermiştir. Bu yöntemle 1 gram serotonin ile sıçan mide fundusunda yanıt alınabildiği bildirilmiştir (40, 41).

Vane'in yöntemini kullanarak yaptığımız çalışmalar sırasında krebs solüsyonuna asetilkolin antagonisti atropin, histamin antagonisti antistin ve prostaglandin antagonisti SC 19220, 0.5 µg/ml konsantrasyonlarında eklenerek adigeçen maddelerin etkileri

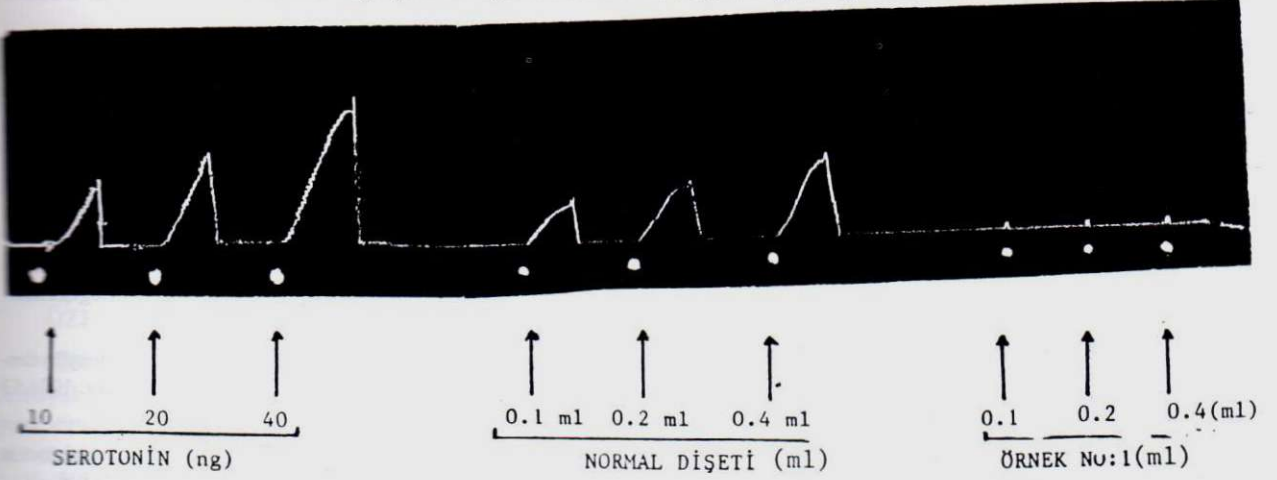
antagonize edilmiş ve serotonin benzeri etkin maddenin etkisinin belirgin olarak görünmesi sağlanmıştır (Trase 1).

Bulgularımızı karşılaştırdığımız araştırmalar normal dişetlerinde serotonin benzeri etkin maddenin varlığına ilişkin bulgumuzu destekler doğrultudadır (3,8,10) (Trase 1).

Hiperplastik dişetlerinden elde ettiğimiz ekstrlerde ise, serotonin benzeri etkin maddenin yok denebilecek düzeyde olduğunu saptadık (Trase 1,2,3).

Köpeklerde ve insanlarda hiperplastik dişetleriy-

Trase 3: Hiperplastik dişeti ekstrelerinin meydana getirdiği kasıcı etkiler



le yapılan bir çalışmada da bizim bulgularımıza benzer şekilde normal dişetlerinde serotonin saptanması karşın, hiperplastik dişetlerinde histaminin var olduğu, ancak serotonin saptanmadığı gösterilmiştir (8,9). Bizim bulgularımız da bu görüşü doğrular şeklindedir.

Serotoninin iltihapla ilişkisini gösteren pek çok çalışma bulunmaktadır (2,3,10,20,37). Bu çalışmalarda iltihabın erken fazında serotoninin damarları genişlettiği, bunun yanısıra hemorajik bir etki oluşturduğu, ülserlerin oluşumuna katkıda bulunduğu, ödeme neden olduğu ve bağ dokusu proliferasyonunu artırmaya etkili olduğu belirtilmiştir. Ayrıca serotoninin immunomodülatör özelliklere sahip olduğu ve alerjik olaylarda rol oynadığı da ileri sürülmüştür (14,27,28).

Yapılan histolojik çalışmalarda dilantin hiperplazisinde kronik iltihap görüntüsü bildirilmiştir (7). Kronik iltihap olaylarında ise, histamin düzeylerinin yüksek olmasına karşın, serotoninin saptanmadığı bildirilmiştir (8).

Hiperplastik dişetlerinde yapılan çalışmalar, bu dokularda histamin düzeylerinin düşük olduğunu ve bu dişetlerinde uzun etkili bir aktivite bulunduğunu göstermiş, bu dokuların serotonininden de yoksun olduğunu; ancak bunun nedeninin tamamen aydınlatılmadığını bildirmişlerdir (8,9).

Çalışmamızda da hiperplastik dişetlerinde kasıcı etki görünmemesi Francis'in (8) de belirttiği gibi, hiperplazi olgusunda serotonin düzeylerinin çok düşük seyretmesi olasılığını düşündürmektedir.

## KAYNAKLAR

1. Akah, P.A., Tayo, F.M.: Interactions of 5-hydroxytryptamine and tricyclic antidepressants in the rat stomach strip and the quine-pig ileum. *Arch.Int.Pharmacodyn.* 1985 274: 201-209.
2. Armstrong, D., Jepson, J.B.: Pain-producing substance in human inflammatory exudates and plasma. *J.Physiol.* 1957 135: 350-370.
3. Bal, F.: Normal ve Patolojik Durumlarda Dişetlerindeki Serotonin (5-HT) Değerlerindeki Değişiklikler. Doktora Tezi, 1986 İstanbul.
4. Baratieri, A., Gagliardi, V., Simonetti, E.: Further studies on effect of diphenylhydantoin sodium on oro-facial tissues in offspring of female mice. *Bull. Group. Int.Rech.Sc.Stomat.* 1972 15: 137-151.
5. Blumerkrantz, M., Asboc-Hansen, G.: Effect of diphenylhydantoin on connective tissue. *Acta. Neurol. Scand.* 1974 50: 302-306.
6. Bostancı, H., Aksoy, N., Aydın, N.: Phenytoin ve gingival büyüme. *A.Ü. Diş Hek. Fak. Derg.* 1987 14 (3): 313-316.
7. Buttler, R.T., Kalkwarf, K.L., Kaldahl, W.B.: Drug-induced gingival hyperplasia: Phenytoin cyclosporine and nifedipine. *J.A.D.A.* 1987 114: 56-60.
8. Francis, L.E., Melville, K.I.: Effect of diphenylhydantoin on gingival histamine and serotonin. *J.Canad. Dent. Assoc.* 1959 25: 608-620.
9. Francis, L.E., Melville, K.I.: Effects of diphenylhydantoin (dilantin) on histamine changes in gingival tissue. *J.Canad.Dent.Assoc.* 1958 24: 142-147.
10. Galamb, S., Toth, S., Terner, K.: The 5-hydroxytryptamine level of human gingiva in health, inflammation and perio-

dontal disease. *Archs. Oral Biol.* 1967 **12**: 1307-1312,.

11. Goebel, R.W.: Sodium diphenylhydantoin association with oral healing. *J.Oral Surg.* 1972 **30**: 191-195.

12. Hassell, T.M., O'Donnell, J., Pearlman, J.: Phenytoin-induced gingival overgrowth in institutionalized epileptics. *J.Clin.Periodontol.* 1984 **11**: 242-253.

13. Hassell, T.M., Page, R.C., Lindhe, J.: Histologic evidence for impaired growth control in diphenylhydantoin gingival overgrowth in man. *Archs.Oral Biol.* 1978 **23**: 381-384.

14. Jackson, J.C., Cross, R.J., Walker, R.F.: Influence of serotonin on the immune response. *Immunology.* 1985 **54**: 505-512,.

15. Larmas, L.A., Makinon, K.K., Paunio, K.U.: A histochemical study of arylaminopeptidases in hydantoin induced hyperplastic, healthy and inflamed human gingiva. *J.Periodont.Res.* 1973 **8**: 21-27.

16. Lidberg, P., Dahlström, a., Ahlman, H.: On the nature of the contractile motor responses of the rat stomach elicited by serotonin or substance P. *J. Neural Transmission.* 1985 **63**: 73-89.

17. Little, T.M., Girgis, S.S., Masotti, R.E.: Diphenylhydantoin-induced gingival hyperplasia: Its response to changes in drug dosage. *Developmental Med and Child Neurology.* 1975 **17**(4): 421-424.

18. Lucas, R.M., Howell, L.P., Wall, B.A.: Nifedipine-induced gingival hyperplasia. A histochemical and ultrastructural study. *J.Periodontol.* 1985 **56**(4): 211-215,.

19. Lundberg, C., Gerdin, B.: The role of histamine and serotonin in the inflammatory reaction in an experimental model of open wounds in the rat. *Scand. J.Plast. Reconstr.Surg.* 1984 **18**: 175-180,.

20. Maling, H.M., Webster, M.E., Williams, M.A.: Inflammation induced by histamine, serotonin, bradykinin and compound 48/80 in the rat: Antagonists and mechanisms of action. *J.Pharmacol. Exp.Ther.* 1974 **191**: 300-310.

21. McGaw, W.T., Porter, H.: Cyclosporine-induced gingival overgrowth: An ultrastructural stereologic study. *J.Oral Surg.* 1988 **65**(2): 186-189.

22. Melmon, K.L., Morell, H.F. (ed): Clinical Pharmacology Basic Principles in Therapeutics, MacMilan Pub. Comp.Inc., 1972 New York.

23. Nuki, R., Cooper, S.H.: The role of inflammation in the pathogenesis of gingival enlargement during the administration of diphenylhydantoin sodium in cats. *J.Periodont.Res.* 1972 **7**: 102-110.

24. Oyvin, V.I., Gaponyuk, P.Y.: The mechanism of blood vessel permeability derangement under the influence of histamine, serotonin and bradykinin. *Experimentia*, 1970 **26** (3): 843-848,.

25. Özalp, E.A.: Normal ve Muhtelif Patolojik Hallerde Gingivalardaki Histamin Miktarlarındaki Değişiklikler. *Doktora Tezi.* 1972 İstanbul.

26. Page, I.H.: Serotonin (5-hydroxytryptamine). *J.Physiol.Rev.* 1958 **38**: 277.

27. Parratt, J.R., West, C.B.: 5-Hydroxytryptamine and tissue mast cells. *J.Physiol.* 1957 **137**: 169-178.

28. Rodin, H.A., Kaslick, R.S., Chasen, A.I.: Bradykinin activity in gingival fluid. A Pilot study. *J.Dent.Res.* 1973 **52**: 628.

29. Rodopman, A.H.: Normal ve Patolojik Durumlarda Dento-Alveolar Dokulardaki Prostaglandin Düzeyi Değişiklikleri. *Doktora Tezi*, 1983 İstanbul.

30. Rovin, S., Sabes, W.R., Eversole, L.R.: Diphenylhydantoin sodium (dilantin) as a caries retarder. *J.Dent.Res.* 1974 **53** (3): 588-591.

31. Shapiro, L., Lodato, F.M.: Endotoxin determination in gingival inflammation. *J. Periodontol.* 1972 **43**: 591-596.

32. Sheridort, P.J., Reeve, C.M.: Effective Treatment of dilantin gingival hyperplasia. *J.Oral.Surg.* 1973 **35** (1): 42-46.

33. Spouge, J.D.: Generalized hyperplasias of the gingiva. "Oral Pathology kitabında", The C.V.Mosby Comp., 1973 Saint Louis.

34. Steinberg, A., Allan, P., Joffays, H.: Distribution and metabolism of diphenylhydantoin in oral and nonoral tissues of ferrets. *J.Dent.Res.* 1973 **52** (2): 267-270.

35. Stinnett, E., Rodu, B., Grizzle, W.F.: New developments in understanding phenytoin-induced gingival hyperplasia. *JA-DA.* 1987 **114**: 814-816.

36. Tahsinoğlu, M., Çöloğlu, A.S., Erseven, G.: Genel Patoloji. Prof. Dr. N. Terzioğlu Basım Atölyesi, 1984 İstanbul.

37. Telford, J.M., West, G.B.: Histamine and 5-IIT content of tissues after prolonged treatment with polymyxin B. *J. Pharm. Pharmacol.* 1960 **12**: 254-255.

38. Theoharides, T.C., Kraelter, S., Bondy, P.K.: Differential release of serotonin without comparable histamine under diverse conditions in the rat mast cell. *Biochem. Pharmacol.* 1985 **34** (9): 1389-1398.

39. Twarog, B.M., Page, L.: Serotonin content of some mammalian tissues and urine and a method its determination. *Am. J.Physiol.* 1953 **175**: 157.

40. Vane, J.R.: A Sensitive method for the assay of 5-hydroxytryptamine. *Br. J.Pharmacol.* 1957 **12**: 344.

41. Vane, J.R.: The relative activities of some tryptamine analogues on the isolated rat stomach strip preparation. *Br.J.Pharmacol.* 1959 **14**: 87-98.

42. West, G.B.: 5-hydroxytryptamine and 5-hydroxytryptopnan. *J.Pharm. Pharmacol* 1958 (*Suppl 10*): 92T.