

PULPA BOŞLUĞUNDAKİ DARALMA VE TIKANMALARIN NEDENLERİ İLE BU OLUŞUMLARIN HİSTOPATOLOJİK YAPILARININ ARAŞTIRILMASI

Zeki Erkan (*), Serhat Yalçın (**), Ergün Uçmaklı (***)

ÖZET

Endodontik tedavilerde karşılaşılabilecek sorunlardan birisi pulpa boşluğundaki tıkanmalardır. Bu araştırmamızda, pulpa boşluğunda görülebilecek hacimsel değişikliklerin nedenlerini ortaya koymaya çalıştık. Pulpa odasında görülebilecek yeni doku oluşumlarının tiplerini, hastalardan elde ettiğimiz histolojik kesitlerde inceledik. Bu oluşumlardan birçoğunun irregüler tipte dentin olduğu, ancak pulpada yer alan bağ dokusu hücrelerinin de çeşitli etkilerle kalsifiye olabilecekleri araştırmamızın bulguları arasında yer almaktadır. Bu tıkanmaların sorun yaratması için alınması gereken önlemler anlatılmıştır.

Anahtar sözcükler: Pulpa kalsifikasyonu, pulpa odası, pulpa odası daralması.

GİRİŞ

Diş pulpası embriyolojik oluşum döneminden başlayarak içsel ve dışsal faktörlerin etkisi altında kalır ve bazı patolojik değişiklikler geçirir. Etkenin süresi, şiddeti ve bireyin sistemik yapısı gibi birçok faktör meydana gelecek sonucu etkiler (2).

Pulpadaki patolojik değişiklikler pulpitis, nekroz, gangren ve pulpa dejenerasyonları olarak izlenebilir (18).

Çeşitli içsel ve dışsal etkenler sonucunda pulpa odasında meydana gelebilecek değişikliklerden birisi de hacimsel daralmalar ve tıkanmalardır. Bu tür olaylar bazen radyografik, bazen de klinik çalışmalar sırasında rastlantı olarak saptanabilir. Çoğunlukla dikkatlerden kaçan bu değişikliklerin aslında lokal veya sistemik bazı rahatsızlıkların sonuçları olduğu ve çe-

THE REASONS OF PULPA CHAMBER CALCIFICATIONS AND HISTOPATHOLOGIC STUDY OF THESE CASES.

ABSTRACT

This study is planned to evaluate the reasons of pulp chamber calcifications. We determined five types of calcification factors about pulp chamber obliterations. In this study, 27 cases were examined histologically by light microscope. Many of these species were irregular dentin. Trauma, kidney deficiency, chronic infections of pulp, senility and some other systemic disorders of body were the reasons of obliterations and abstractions of pulp chamber.

Key words: Pulp calcification, pulp chamber, obliterations.

şitli klinik belirtilerle beraber olabilecekleri araştırmacıların gözlemleridir (3,6,8,11,16,18,19). Bu daralmalar kök kanalı tedavileri sırasında ciddi sorunlar oluşturabilecekleri gibi, bazen şiddetli pulpal ağrıların nedeni de olabilirler (3,14,18).

Pulpa odasındaki daralmalar histolojik olarak incelendiğinde bu oluşumların genellikle irregüler dentin yapısında oldukları bunun dışındaki yeni doku oluşumlarının santral bir çekirdek çevresinde biriken kalsiyum tuzları şeklinde görüleceği bu konuda yapılmış araştırmaların bir sonucudur (10,11,13,14,18).

Pulpada görülen daralmalar çeşitli tipteki kalsifikasyonlar şeklinde ortaya çıkmaktadır. Bu yeni yapılar şu şekilde sınıflandırılabilir (17,18):

- 1) Dentikel
- 2) Nodul

(* Yrd. Doç. Dr. GATA Haydarpaşa Eğt. Hast. Diş Kliniği.

(**) Dr. GATA Haydarpaşa Eğt. Hast. Diş Kliniği.

(***) Yrd. Doç. Dr. GATA Haydarpaşa Eğt. Hast. Patoloji Servisi.

- 3) Pulpa taşı
- 4) Diffuz fibriller.

Dentikeller çok sayıdaki araştırmalarda incelenmiştir (3,14,18). Konumuz kapsamına girmesine rağmen bu çalışmamızda yer almamaktadır. Pulpa odasında daralmalara neden olabilecek kalsifikasyonların etyolojisinde şu etkenler bulunmaktadır (17,18).

- 1) Çürük
- 2) Abrazyon
- 3) Erozyon
- 4) Dişeti çekilmeleri
- 5) Periodontal hastalıklar
- 6) Dental restorasyonlar ve cerrahi girişimler
- 7) Sistemik hastalıklar
- 8) Senilite.

Bizim araştırmamızda 5 farklı nedene bağlı pulpa odası daralması klinik ve histopatolojik olarak incelenmiştir.

GEREÇ VE YÖNTEM

Kliniğimize çeşitli nedenlerle başvuran 120 hastadan elde ettiğimiz radyograflerin değerlendirilmesi sonucunda, pulpa odalarında daralma veya tıkanma şüphesi bulunan 100 diş klinik olarak da incelendi. Bunlardan 30 tanesinde daralma veya tıkanma radyografik olarak saptandı. Bu dişlerden 24'ü histopatolojik olarak incelemeye alındı (Tablo 1). 6 nedenle daralma veya tıkanma saptadığımız bu dişleri etkenlerine göre ayrı gruplar şeklinde araştırmayı uygun bulduk.

Tablo 1: Daralma oluşturan etkenlerin sınıflaması

Pulpa Odası Daralma Nedeni	Muayene Edilen Diş Sayısı	Tıkanma veya Daralma Diş Sayısı	Histopatolojik İncelenen Diş Sayısı
Sistemik Hast.	20	12	10
Kronik Pulpa İltihabı	20	10	7
Senilite	20	5	5
Travma	20	2	1
Cerrahi Girişimler Dental Restorasyonlar	10	1	1
Periodontal Hastalık	10	-	-

Çalışmamızda, diş dokularında patolojik değişiklik yapması ihtimali bulunan sistemik hastalığa sahip bireyleri hastanemizin çeşitli kliniklerinde takip ederek belirledik. Bu hastaların 12 dişinde radyolojik olarak daralma veya tıkanma saptanmış, bunlardan 10 tanesi histopatolojik olarak incelenmiştir. Kronik pulpa iltihabı geçirmiş ve çalışmamıza geçebilecek klinik olarak saptanan 20 dişten 10 tanesinde radyolojik olarak pulpa odasında daralma izlendi, 7 adet diş histopatolojik yönden araştırıldı. Senilite nedeniyle izlediğimiz 50 hastanın 20 dişinden alınan radyografilerde 5 adet dişte kısmi tıkanma belirlendi ve bu dişler histopatolojik olarak incelendi. Travmatik nekroz sonucu tıkanmış olan pulpa odasına sahip 2 dişten bir tanesi ile, cerrahi girişim sonucu oluşan damarsal beslenme bozukluğu ile birlikte geliştiği düşünülen pulpa odası daralmasının saptandığı bir diş de histopatolojik yönden incelenmiştir. Bu şekilde belirlenen 24 diş araştırmamızın gereçlerini oluşturmaktadır. Tüm materyaller ışık mikroskopunda hacmotoksileneosin boyası kullanılarak incelenmiştir.

BULGULAR

Araştırmamızda, pulpa odasında daralmaya neden olabilecek etkenlerden histolojik örnek elde etme olanağı bulduğumuz 5 olgu tipini klinik, radyolojik ve histopatolojik yönden değerlendirmeye çalıştık. Kronik pulpa iltihabları, cerrahi girişimler, kronik travmalar, sistemik hastalıklar ve senilite olarak belirlediğimiz bu etkenlerin pulpa ve dentin dokusunda ne gibi değişiklikler yaptığı çalışmamızın temel konusu olmuştur.

Kronik Pulpa İltihabları;

Bu tip diş enfeksiyonları geçirmiş 6 hastadan alınan radyografiler ile pulpa odasında daralma saptanarak çekilen 7 diş histopatolojik olarak incelendi. Bu grup içerisinde yer alan hastalar 21-39 yaşları arasındaydı ve herhangi bir sistemik hastalıkları yoktu.

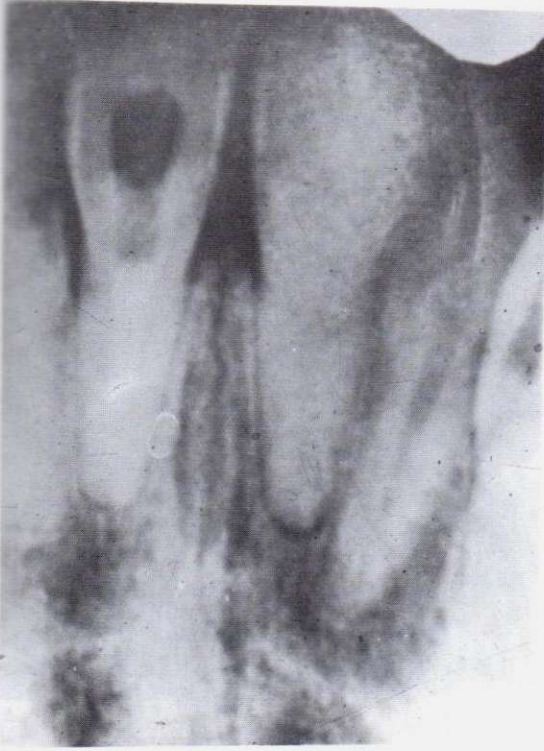Bu dişlerden 5 tanesinde pulpa odasının kısmen tıkanmış olduğu, 2 tanesinde ise kök kanallarının tamamen tıkalı olduğu görüldü.

Burada histolojik olarak görülen yeni yapı irregüler dentin olarak tanımlanmıştır. Sınırlı olarak kapiller damar çevresinde ve nekrotik hücrelerin çevresinde de kalsifiye bölgelere rastlanmıştır (Resim 1-2). Bu yapıların hacimsel artışı sonucunda pulpa odasında daralma ve hatta tıkanmalar meydana gelir.

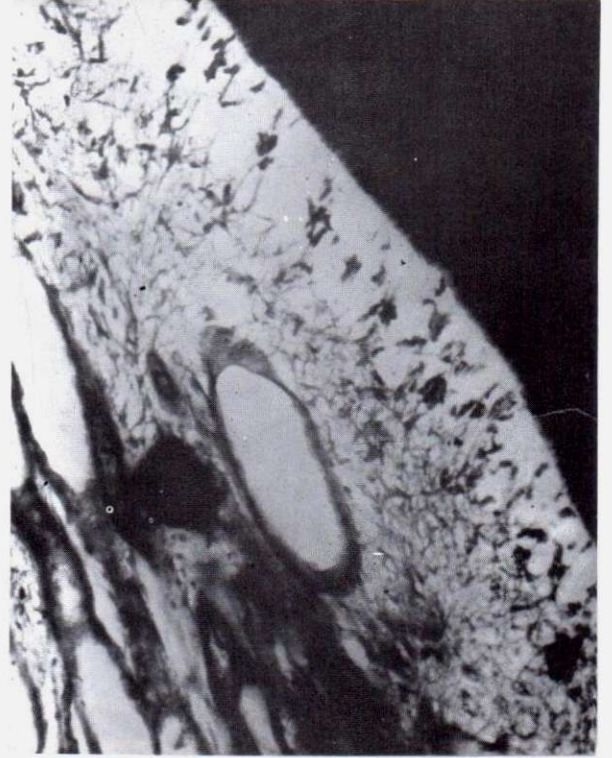
Kronik Travma

Kronik travma nedeniyle nekroze olmuş alt lateral bir dişten almış olduğumuz radyografide, pulpa

Resim 1: Kronik Pulpa İltihabı



Resim 2: Pulpada Nekrotik hücreler ve kalsifiye bölgeler



odasında silinmeler saptandı. Yeterli periodontal destek bulunmadığından çekimi yapılan bu dişin histolojik incelemesinde şu bulgular saptanmıştır.

Bağ dokusuna ait hücrelerin oluşturdukları nekroz odakları çevresinde kalsifiye bölgeler izlenmiştir (Resim 2-3).

Bu olgumuzda daralma nedeninin pulpa dokusundaki değişiklikler olduğu görülmektedir. Kronik ve bazen de akut travmaların nekrozlara yol açtığı bilinmektedir. Bu nekrotik hücrelerin çevresine çöken Ca tuzlarının kalsifikasyonları oluşturdukları çalışmamızın bir bulgusudur.

Senilite Tıkanmaları

Pulpanın zamanla atrofiye olması ve yerini düzensiz bir dentin tabakasının doldurması şeklinde görülen fizyolojik bir tıkanmadır. Genellikle klinik sorun yaratmayan bir durumdur. Ancak ileri derecede abraze olup açılan pulpanın tedavisini çok güçleştirecek tıkanmalar da görülmektedir. Erişilebilen noktalara götürülecek tedaviler yeterli olabilmektedir.

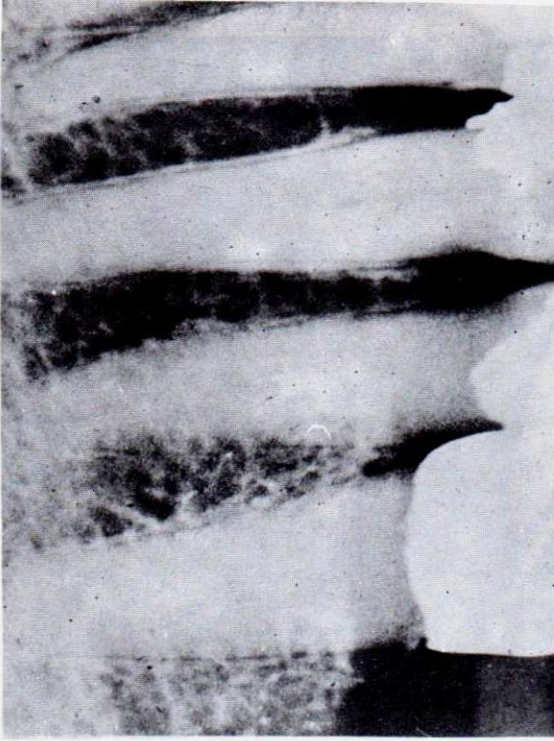
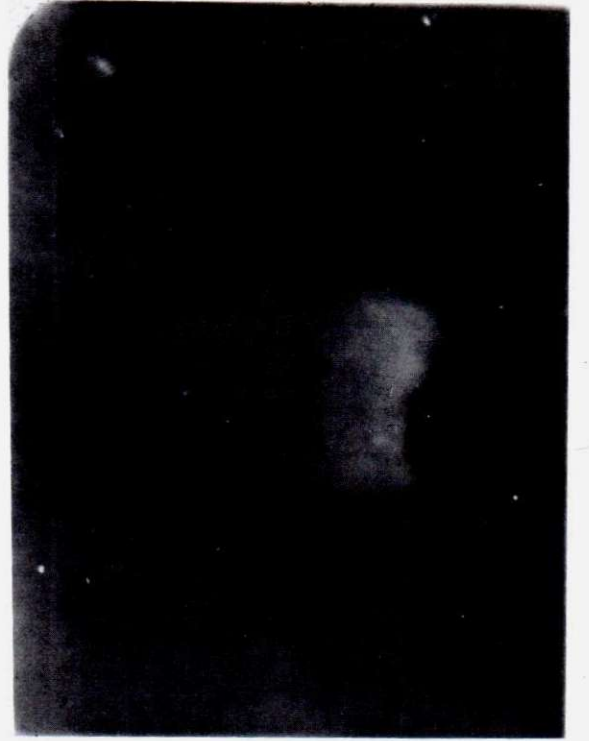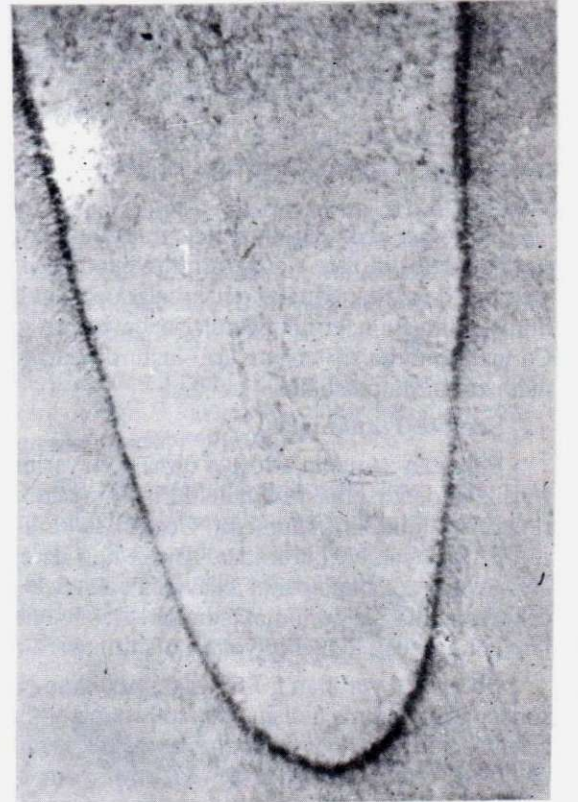
Bu grupta yer alan 50-65 yaş grubundan çekim sonucu elde edilmiş 5 dişin yapılan histopatolojik incelemesinde pulpa odasından başlayıp, kök kanallarına doğru ilerleyen irregüler dentin formasyonu izlen-

di. Odontoblastların transformasyonu ile yeni doku oluşumları meydana gelmektedir. Yer yer tıkanmaya neden olabilecek kadar yoğunlaşan birikimler saptanmıştır (Resim 4-5).

Sistemik Hastalıklar

Kalsifiye olmuş pulpa odasını ilgilendiren çalışmamız içerisinde yer alan bu grupta kronik böbrek yetmezliği olan, 20-48 yaşlarındaki 10 diyaliz hastasının 10 adet dişi incelenmiştir.

Ayrıca bir Lupus eritematosus vakası ve bir koroner arter daralması hastası da aynı grupta yer aldılar. Ancak; bu bireylerin diş çekimi yapılamadığından histopatolojik çalışma kapsamına alınamadılar. Kronik böbrek yetmezliği olan hastaların dişlerinde yapılan histopatolojik çalışmada dentin kanalcıklarının düzensizlikleri ve kısmi tıkanmaların meydana geldiği saptandı (Resim 6-7). Bu hastalarda Ca ve P metabolizmasının bozulması sonucu özellikle dentin yapısının değiştiği ve yeni oluşan irregüler dentinin pulpa içerisine girerek daralmalara neden olduğu belirlendi. Aynı zamanda, pulpada da kalsifiye odaklar izlendi. Dentindeki kalınlaşmanın; kronik böbrek yetmezliğinin süresi, derecesi ve hastanın yaşına bağlı olarak değiştiği bilinmektedir.

Resim 3: Kronik Travma**Resim 4: Senilileya bağlı tıkanma****Resim 5: Senilite Tıkanması**

Cerrahi Girişimler

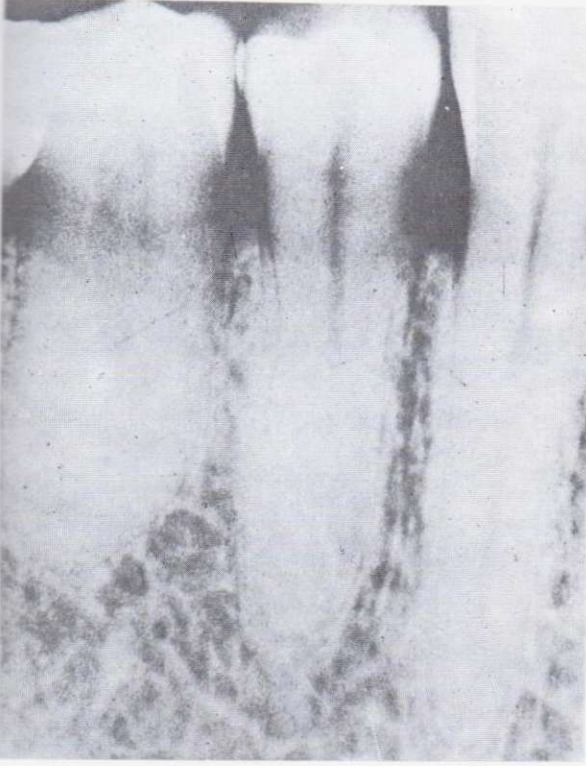
Maxiller sinüs operasyonu geçirmiş 21 yaşında bir hastanın sol üst 6 no'lu dişindeki pulpa tıkanması incelendi. Devital olan bu dişte, kuron bölümüne ait hiçbir defekt bulunamadı. Muhtemel bir damarsal beslenme bozukluğu sonucu, pulpa nekrozunun geliştiği düşünüldü. Çekimi yapılan dişin histopatolojik incelenmesi sonucu pulpa odasında kalsifiye odaklar bulunduğu, ayrıca sklerotik bir yapının hakim olduğu görüldü (Resim 8-9).

TARTIŞMA


Pulpa odasındaki tıkanmaların nedenlerinin araştırmamızdaki örneklerle sınırlı kalamayacağı kesindir. Bu alanda birçok araştırmanın bulunduğu görülmektedir (1,3,6,7,8,9,10,16,18).

Sistemik hastalıklarda ve özellikle vücudun mineral metabolizmasını etkileyen durumlarda, dişlerin sert dokularında da bir takım değişiklikler olacağı bilinmektedir (7,11,12,15,16,18). Wycoski ve Clark (19), kalsiyum ve fosfat metabolizmasının bozulduğu tüm sistemik hastalıklarda, dentin yapımında da değişiklikler görülebileceğini bildirmişlerdir. Gold (8), 8

Resim 6: Sistemik Hastalıklar



Resim 7: Pulpa İçerisinde Kalsifiye Odaklar



yıl boyunca takip ettiği, immüno-supressif ilaç kullanan bir hastanın pulpa boşluğunun bu süre sonunda tamamen tıkanmış olduğunu saptamıştır. Araştırmacı, bu tür ilaçların yüksek dozlarda kullanılmasının aşırı dentin yapımına neden olduğu saptamıştır. Nasström ve arkadaşları (13), böbrek hastaları üzerinde yaptıkları çalışmada, immüno-supressif ilaçların pulpa odasında daralmalara neden olduğunu ve bu gibi hastaların endodontik tedavilerinin sorunlu olabileceğini bildirmişlerdir. Aynı bireylerde bağışıklık sisteminin de zayıflaması her tür müdahalede dikkatli olunmasını gerekmektedir. Sadeghi (15), Ehlers-Danlos sendromu tanısıyla tedavi edilmeye çalışılan 11 yaşındaki bir çocuğun tüm dişlerinin pulpalarını ilgilendiren kalsifikasyonları bildirmiştir. Lagarde (11), pseudo-paratiroidizm sorunu bulunan hastalar üzerinde yaptığı çalışmada, ilgili dişlerin pulpa damarları çevresinde kalsifiye odaklar belirlediğini bildirmektedir.

Araştırmamıza ait bulgulara benzer bilgiler, Diamond (7) ve Dard (6), tarafından yapılmış çalışmalarda da saptanmıştır.

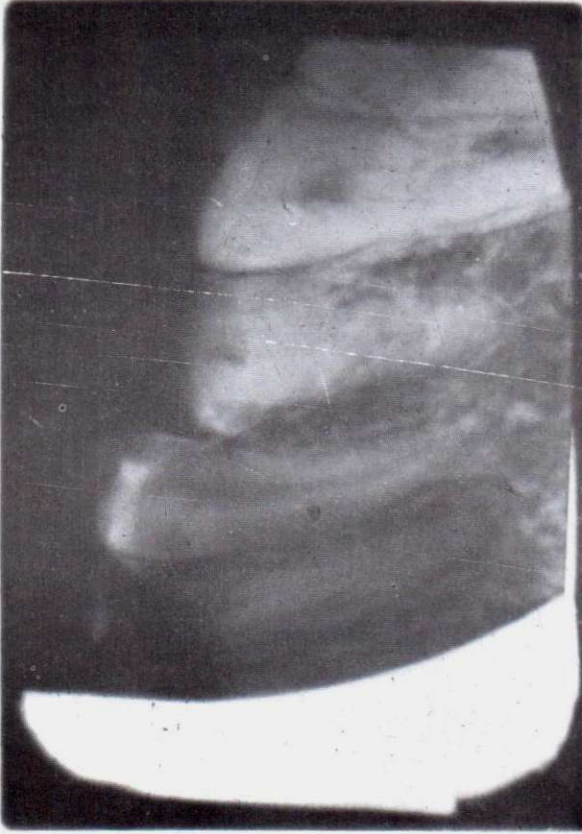
Bu araştırmacılar, yaptıkları çalışmada pulpa dokularının da kalsifiye olarak tıkanmalara neden olabileceğini saptanmışlardır.

Pulpa kalsifikasyonlarında fibroblastların rolünün az veya hiç olmadığını, kollajen fibrillerin kalsifikasyon olayına tam olarak katılmadıklarını, fakat kısmen mineralize olduklarını yaptıkları elektron mikroskobu çalışmalarının sonucu olarak bildirmişlerdir. İçsel mineralizasyonun hücre mitokondrileri tarafından sağlanacağını ve hücre sitoplazmasının içsel kalsifikasyonda etkili olduğunu bildirmektedirler.

Carranza (5), periodontal yapılardaki bozuklukların komşu pulpa dokularını da etkileyebileceğini bildirmektedir. Bu bölgede bağ dokusunda regresif değişimlerin meydana geleceği ve sonuç olarak çeşitli düzeyde kalsifikasyon odaklarının gelişeceği bu araştırmacının elde ettiği sonuçlar arasındadır. Brawne (4), 15 adet maymuna uyguladığı Le-Forte 1 maxiller osteotomy operasyonu sonucunda 4-6 hafta içerisinde % 16 oranında pulpal nekroz ve tıkanmalar izlediğini bildirmektedir. Bizim çalışmamızda yer alan ve maxiller sinus operasyonunda travmaya uğramış dişten elde edilen histopatolojik sonuçlar Brawne ve arkadaşlarınınki ile benzerlik göstermektedir.

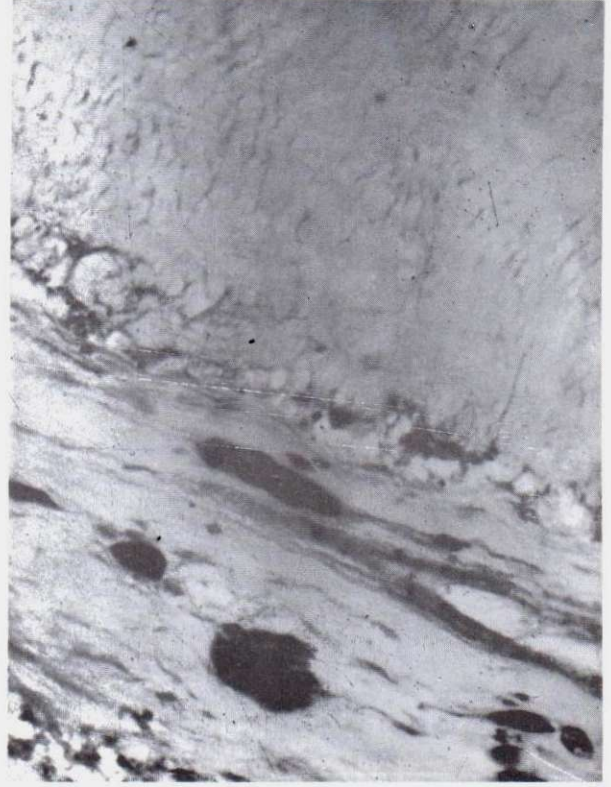
Pulpa odasındaki daralmaların kısmen düzensiz dentin yapımındaki artış ve kısmen de pulpa damarlarındaki beslenme bozuklukları ile metabolik bozukluklar sonucu oluştuğu düşünülmektedir (4).

Resim 8: Üst 6 nolu diş kalsifiye 6 no bölgesinde cerr. op.



Andreasen ve arkadaşları (1), ototransplantasyon işleminden 1-13 yıl sonra pulpa odasında daralmalar ve tıkanmalar izlemişlerdir. Bu olayda da nedenin pulpa beslenmesinin bozulması olduğu ve dentin artışından çok pulpa dokularının kalsifikasyonunun görüldüğü bildirilmektedir. Kenwood (9) travmatik nedenlerle pulpal daralmaların oluşabileceğini ve bunun bazen periapikal osteitisi takiben gelişeceğini bildirmişlerdir. Sistemik ya da lokal birçok etkenle pulpa ve çevre doku cevaplarını pulpa odasında daralmalara ve tıkanmalara neden olacağı araştırmamızın sonucudur. Bu hacim değişiklikleri özellikle kök kanalı tedavileri sırasında birtakım sorunlara yol açabilirler.

Resim 9: Pulpa içerisinde kalsifiye bölgeler



Pulpal daralmaya neden olan olay kuron bölgesine yakın ise genellikle mekanik zorlamalarla aşılabilir. Ancak tıkanmanın kök kanalı içerisinde olması durumunda bazı kimyasal maddelerle eritilmesi yoluna gidilir. Bu maddeler tuz asidi, formik asit, süt asidi, nitrik asit, triklor-asetik asit ve phenosulfonic asit olarak çeşitli araştırmacılar tarafından bildirilmiştir (18).

Ancak bütün bunların irritan olduğu ve çeşitli düzeyde apikal sorunlar oluşturacakları bilinmelidir. Bu nedenle daralma ve tıkanmaların aşılmasında öncelikle mekanik yolların denenmesinin doğru olacağı bütün araştırmacıların ortak görüşü olarak saptanmıştır.

KAYNAKLAR

1. Andreasen, J.O., Paulsen, H.V., Bayer, T., Schwartz, O.: A long-term study of 370 autotransplanted premolars. Tooth survival and pulp healing subsequent to transplantation. *Eur. J. Orthod.* 1990 **12**(1). P, 14-24.
2. Ata, P.: Konservatif Diş Tedavisi. İkinci Baskı. Yenilik Basımevi, 1971 İstanbul. S. 226-232.
3. Ataman, B.A., Eronat, C., Oksan, T.: Acute pains which are caused by pulp stones. *Dent.* 1987 **2**. P, 150-4.
4. Brawne, R.M., Brody, C.L., Frame, J.M.: Tooth pulp changes following LeFort I Maxillary osteotomy in primate model. *British Journal of Oral and Maxillofacial Surgery.* 1990 P, 28, 1-7.
5. Carranza, F.A.: Clinical Periodontology, Seventh Edition, W.B. Saunders Company, Philadelphia. P, 1990 274-5.
6. Dard, M., Kerebel, B., Orly, I., Kerebel, L.M.: Transmission electronmicroscopy of the morfological relationship between fibroblasts and pulp calcifications in temporary teeth. *J.Oral Pathol.* Mar. 1988 **17**(3). P, 124-8.
7. Diamond, O: Dentin dysplasia type II: Case Report. *Assoc. J. Dent. Child.* Jul-Aug. 1989 **56**(4). P, 310-2.
8. Gold, S.I.: Root canal calcification associated with prednisone therapy: a case report. *J. Am. Dent. Assoc.* 1989 P, 523-5, **119** (4).
9. Kenwood, M., Kim Seaw, W.: Sequelae of trauma to the primary dentition. *The Journal of Pedodontics.* 1989 Vol. **13**: 230.
10. Kumar, S., Mathur, R.M., Chandra, S., Jaiswal, J.N.: Pulp calcifications in primary teeth. *J.Pedod.* 1990 93-6, **14**(8).
11. Lagarde, A., Kerebel, L.M., Kerebel, B.: Structural and ultrastructural study of the teeth in a suspected case pseudohypoparathyroidism. *J.Biol.Buccale.* Jun. 1989 **17**(2). P, 109-14.
12. MaranhCao de Moura, A.A. Pulpal calcifications in patients with coronary atherosclerosis. *Endod Dent. Traumatol. P.* 1987 307-9, **3**(6).
13. Nasström, K., Forsbaerg, B., Peterson, A., Westerson, L.: Narrowing of the dental pulp chamber in patients with renal diseases. *Oral Surg. Oral Med. Oral Pathol.* 1985 P, **59**-244-246.
14. Öz, M., Günday, M.: Dentikel (Bir vaka münasebetiyle). Hacettepe Diş Hek. Fak. Der.Cilt 6, Sayı 3, 1982 S, 238-243.
15. Sadeghi, E.M., Ostertag, P.R., Eslami, A.: Oral manifestations of Ehlers-Danlos syndrome; reports of case. *J.Am.Dent. Assoc.Feb.* 1989 **118**(2). P, 187-91.
16. Siskon, G.J., Georgopoulou, M.: Unusual case of general pulp calcification (pulp stones) in a young Greek girl. *Endod. Dent Traumatol.* 1990 Dec. **6**(6), P, 282-4.
17. Stafne, E.C.: Oral Roentgenographic Diagnosis. Third edition, M.B. Saunders Company, Philadelphia. 1969 P, **66-68**.
18. Üçok, M.: Diş pulpasında meydana gelen kalsifikasyonlar. Doktora Tezi, İstanbul, 1978.
19. Wysocki, G.P., Clark, D.B.: Dentin in chronic renal failure: an ultrastructurcal study. *J.Oral Pathol.* 1988 **17**: 60-69.