

EXTERNAL REZORBSİYON VE PERİAPİKAL LEZYONLAR SONUCU PERİODONTAL DESTEĞİ KAYBOLMUŞ DIŞLERİN RETROGRAD AMALGAM VE ENDODONTİK İMPLANTLARLA TEDAVİLERİ

Zeki Erkan *, Serhat Yalçın **, Bahadır Gürbüzler ***

ÖZET

Bu çalışmada, travmatik nedenlerle periodontal desteğini kaybetmiş iki dişin endodontik yolla tedavisi yapılarak bu dişler ağız içerisinde fonksiyonel duruma getirilmiştir.

Kronik travmaya maruz kalmış üst ön grup 4 dişi bulunan bir hastanın 2 dişine yalnız apikal rezeksiyon işlemi yapıldı. Diğer iki dişte saptanan geniş external rezorbsiyon sahası ve yaygın apikal lezyon nedeniyle bu dişlere endodontik implant uygulandı. External rezorbsiyon sahasları amalgamla kapatıldı.

Dişler sabit ortodontik apereylerle yan dişlere bağlandı. Kronik travma nedeni olan premature kontaktlar kaldırıldı. 3 aylık takip sonunda dişlerde klinik ve radyolojik yönden herhangi bir patolojik bulgu saptanamamıştır.

Anahtar sözcükler: External rezorbsiyon, apikal lezyon, endodontik implant.

GİRİŞ

Daimi dişlerin sert dokuları normal koşullarda rezorbe olmazlar. Bu yapılarda gelişebilecek patolojik olaylar, genellikle dış etkenlere bağlı kalmaktadır (2). Ancak içsel etkenlerin dişlerin sert dokularında da değişiklikler yapabildiği bilinmektedir (14).

Bu yapılar kök kanalı içinde predentin ve odon-

APPLICATION OF ENDODONTIC IMPLANTS AND RETROGRADE AMALGAM IN CASES WHERE PERIODONTAL SUPPORT IS LOST AS A RESULT OF EXTERNAL RESORPTION AND PERIAPICAL LESIONS

ABSTRACT

In this study, two teeth which lost their periodontal support due to traumatic reasons were endodontically treated and became functional there after.

A patient whose four upper anterior teeth were exposed to chronic trauma was rendered apical resection of only in two of them. At the other two teeth endodontic implant therapy was performed because of a large external resorption area and an extensive periapical lesion. External resorption area and an extensive periapical lesion. External resorption areas were closed with amalgam filling material. These teeth were splinted to adjacent ones with the aid of fixed orthodontic appliances.

Premature contact areas were also removed, which caused the chronic trauma. At the end of three months follow-up period these teeth revealed no sign of pathosis.

Key words: External resorption, apical lesion, endodontic implant.

toblastlar kök dış yüzünde ise, presegmentum ve segmentoblastlar tarafından korunmaktadır (2,14). Herhangi bir nedenle presegmentum veya predentin mineralizasyonu başlarsa veya presegmentum mekanik ya da şimik olarak hasara uğrarsa, açıkta kalan beslenmesiz bölgeye çok çekirdekli hücreler yerleşerek rezorbsiyon olayının başlamasına neden olurlar (10,14). Bu tip kök rezorbsiyonlarına inflamatuvar tip kök re-

* Yrd. Doç. Dr. GATA Haydarpaşa Eğt. Hast. Diş Kliniği

** Dr. GATA Haydarpaşa Eğt. Hast. Diş Kliniği.

*** Doç. Dr. GATA Haydarpaşa Eğt. Hast. Diş Kliniği

zorbsiyonları denilmektedir (1,2,14). Eğer olay kök kanalı içinden başlıyorsa internal, dış yüzünden geliyorsa external adını alır (3,11,14). Rezorbsiyonlar transient veya progressive olabilir. Eğer inflamatuvar kök rezorbsiyonuna neden olan etken 2-3 haftadan daha fazla devam etmez ise, rezorbsiyon hücrelerinin fagositozu için gerekli stimülasyonda olamayacağından bölge sement veya dentin benzeri bir doku ile kapatılır. Bu tür rezorbsiyonlara transient rezorbsiyonlar denilmektedir. Bazı araştırmacılar bu olayı yüzeyel rezorbsiyonlar olarak da tanımlamaktadırlar (1,14). Transient rezorbsiyonların ortodontik veya periodontal tedaviler sırasında oluşan aşırı doku zorlanmaları sonucu geliştikleri bilinmektedir (5,7,14). Genellikle radyolojik olarak saptanabilen bu lezyonlar klinik sorun oluşturmazlar.

İlerleyici rezorpsiyonlarda etken çok daha uzun süreli ve şiddetlidir. Sürengen bir mekanik irritasyon, dokulara olan aşırı basınç, kök dentinindeki infeksiyon veya bazı sistemik hastalıklarda ilerleyici tarzda bir doku yıkımı ile rezorbsiyon gelişir (3, 6, 9, 11, 12, 14, 15).

Kök rezorbsiyonlarında etken travma ya da infeksiyonel olabileceği gibi selim ya da habis tümörler sonucunda da ortaya çıkabilirler. Ayrıca gömülü dişler, reimplantasyon gibi etkenlere bağlı olarak da gelişebilirler (1, 2, 7, 8, 9, 14, 15).

İnfeksiyöz rezorbsiyonlarda inflamasyon olayıyla birlikte sert doku rezorbsiyonunu stimüle eden faktörlerden olan makrofaj-kemotaksik faktör, osteoklast aktivatör faktör ile prostoglandinler ortaya çıkar ve rezorbsiyonları başlatırlar. Buna ek olarak bölgede bakteri ürünleri ve endotoksinlerde vardır.

Yukarıda anlatılan etkenlerden herhangi birisi ile kökün dış yüzünden başlayan rezorbsiyonlara; external rezorbsiyonlar denir. Bunlarda yerleşim bölgelerine ve ilerleme hızlarına göre 3 grupta incelenebilirler (2,4,8,12,14).

1) İlerleyici inflamatuvar, 2) Servikal, 3) Yeniden şekillenen.

1) İlerleyici türdeki rezorbsiyonların en büyük etkeni ortodontik tedavilerde uygulanan aşırı kuvvetlerdir. Bu tedavilerden 5-10 yıl sonra yapılmış radyolojik kontrollerde, üst santral dişlerde % 42.3 üst lateralde % 38.5, altkesicilerde % 17.4 oranında apikal rezorbsiyon olayı saptanmıştır (7,14). Kronik apikal periodontitisli dişlerin hemen tümünde çeşitli düzeyde kök resorbsiyonu izlenmektedir. Dişlerin ekstrüzyon veya intrüzyon nedeniyle yer değiştirmesi sonucu gelişen pulpal nekrozlarda da kök resorbsiyonlarının görüleceği klasik bilgilerimiz arasındadır (2, 4, 10,

14). Herhangi bir nedenle kök hareketinin oluşması sonucu, yüzeydeki sementoblastların yer değiştirmesi ile patolojik lakünler gelişir ve bölgeye göç eden rezorbsiyon hücrelerinin faaliyeti sonucu doku yıkımları başlamış olur.

Çok genişlemiş rezorbsiyonlar kemik içi cebi şeklinde görülebilir.

2) Servikal rezorbsiyonlarda dişlerin travmatik yaralanmalarının geç komplikasyonu olarak görülür. Ortodontik, periodontal tedavilerden sonra veya dişlerin ağartılması sırasındaki şimik yaralanmalar sonrasında kole bölgesinde rezorbsiyon olayı başlar. Bu bölgede oluşan granülasyon dokusunun dişeti seviyelerine ulaşması ile bazı dişlerde pembe lekeler oluşur ki, bunlara pinkspot adı verilmektedir (2,14). Internal rezorbsiyonlarda bu olaya daha sıklıkla rastlanmaktadır.

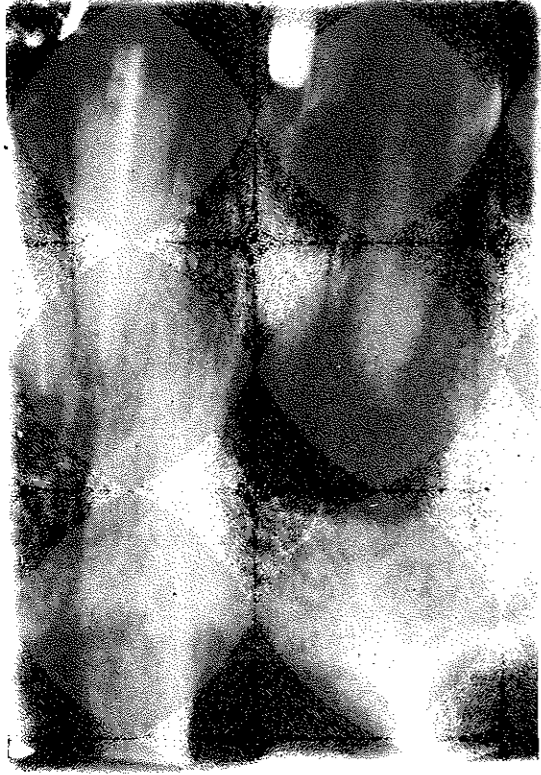3) Yeniden şekillenme rezorbsiyonu veya dento-alveoler ankiloz olarak tanımlanan olaylarda travmalar sonucu gelişirler.

Periodontal ligamentlerde geniş bir nekroz sahası oluştuğunda kök yüzeyinde beslenmesiz kalan bölgede rezorbsiyonla birlikte yeni bir kemik formasyonu başlar. Oluşan yeni dokular kemik ile sement karışımı bir yapıdadır (14,15).

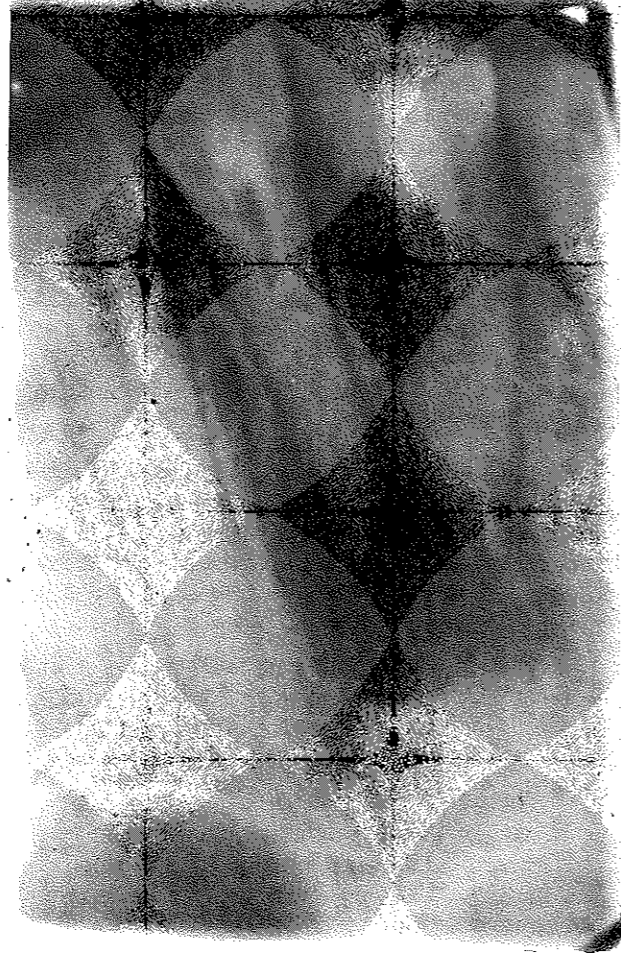
Bütün kök rezorbsiyonu olaylarının tedavilerinde temel prensip etkenin ortadan kaldırılmasıdır. Bu etkenin bakteriler olması durumunda endodontik tedaviler gerçekleştirilir. Periodontal iyileşme sağlanır. Travma unsurları ortadan kaldırılır. Rezorbsiyon olaylarının bir bölümü ve özellikle apikal, lokal ve servikal olayları, etken ortadan kalktığı anda kendiliğinden iyileşir. İyileşme presegmentum tabakasındaki hücreler tarafından sağlanır ve yeni doku sement benzeri bir dokudur (3,10,14).

Geniş tipteki ilerleyici external rezorbsiyonlarda öncelikle klasik yöntemlerle kök kanalı tedavileri yapılmalıdır. Özellikle pulpa invazyonu olan vakalarda infeksiyonun elimine edilmesi gereklidir. İnflamasyonun çok fazla olduğu bazı durumlarda antienflamatuvar ilaçlar (Triamcinolone, Dexamethasone, Indomethacin) tatbik edilebilir. Ancak asıl tedavide CaOH preparatlarının kanal içine gönderilmesi gereklidir. Yüksek pH'sı (12.5) ile CaOH preparatları hem bakterilerin yaşam koşullarını bozar ve hem de lakünlerdeki rezorbsiyon hücrelerinin hareketlerini engeller. En azından laktik asiti nötralize ederek mineral yapının erimesine engel olur. Ayrıca alkalin fosfatazi stimüle ederek sert doku formasyonu ile doku tamirini uyarır. Bu şekilde 6-7 ayda yeni sert doku oluşumu ile birlikte sağlam bir periodontal destek olanağı da

Resim 1



Resim 2



sağlanmış olur. Bu tür bir tedavide başarı % 90 civarındadır. Rezorbsiyon alanlarındaki boşlukların doldurulması genellikle amalgam tatbiki ile yapılır. Kavite boşluğundan doldurulamayan kanallar flep kaldırılarak retrograd olarak doldurulur (2,6,8,13,14).

Bazı vakalarda external rezorbsiyon olayı çok geniş alanlara yayılır. Apikal lezyonlarla birlikte dişlerin periodontal desteklerinin kaybolmasına neden olurlar. Bu tür vakalarda çok uzun süreli CaOH tedavilerinden alınabilecek sonuçlar beklenmemelidir. Aksi halde aşırı sallanma başlayacak ve dişlerin ağız içerisinde tutulma şansı azalacaktır.

Çalışmamızda geniş bir external rezorbsiyon ile birlikte travmaya bağlı apikal lezyonlar taşıyan 2 adet diş tedavi edilmiştir.

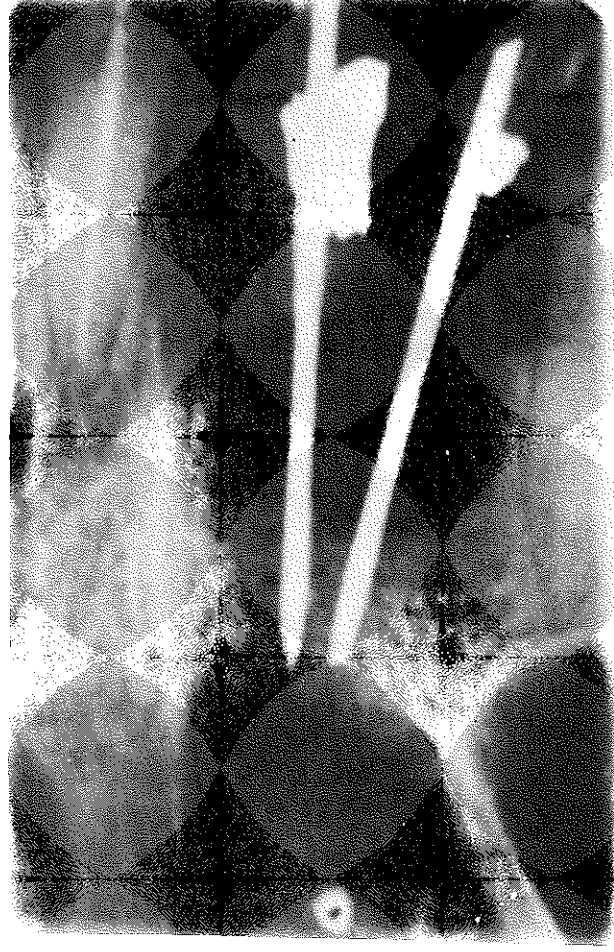
OLGU

Kliniğimize dişlerindeki kronik enfeksiyonlar nedeniyle başvuran 28 yaşındaki hastamızın yapılan ağız içi muayenesinde üst sağ santral ve lateral dişlerin apikal bölgelerinde kronik pulpal enfeksiyonlara bağlı fistüller görüldü. Her iki dişte aşırı sayılabilecek sallanma mevcuttu. Periodontal yapının bozulduğu, dişlerin uzun süren enfeksiyon nedeniyle renk değişikliğine uğradığı ve vitalometrik kontrollere negatif

cevap alındığı saptandı. Yapılan radiografik kontrolde her iki dişte geniş apikal radiolüsent sahalar ve external rezorbsiyon alanları görüldü (Resim 1). Dişlere bilinen yöntemlerle kök kanalı tedavileri uygulandı. Pansuman seanslarından sonra, kanal içerisine CaOH patı gönderildi. Amacımız asit ortamı nötralize etmek ve rezorbsiyona neden olan hücrelerin aktivasyonlarını engellemektir. Eksüdasyon bittiğinde kanallar CaOH patı ile tamamen dolduruldu. Ancak dişlerdeki sallanma da hiçbir azalma olmadığı görüldüğünden bu dişlere apikal rezeksiyon işlemi yapılmasına karar verildi (Resim 2).

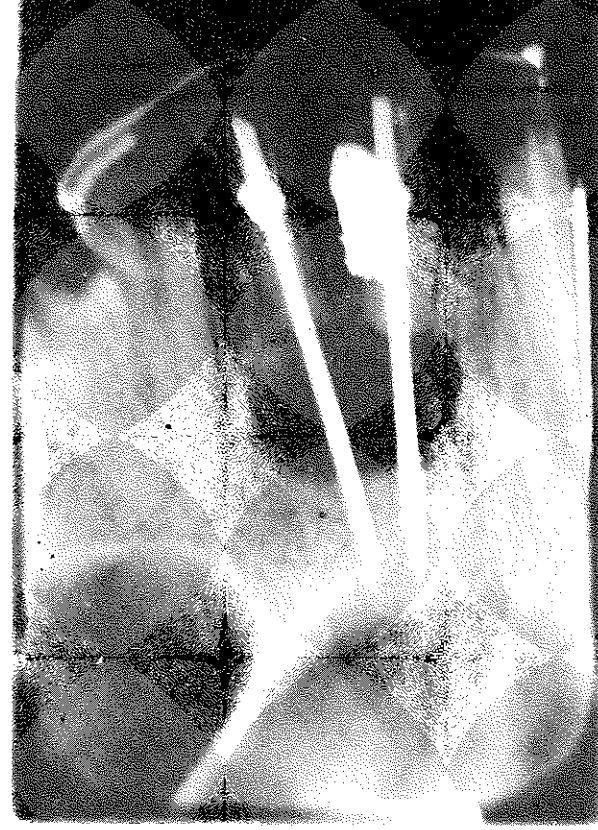
Her iki dişte normal apikal rezeksiyon işlemi için gerekli hazırlık yapıldıktan sonra kaldırılan bir flep ile rezorbsiyon sahasına ulaşıldı. Bu bölge kürete edilerek temizlendi. Granülasyon dokusu nedeniyle varolan aşırı kanama durduruldu. Bu sırada apikal rezeksiyon işlemi de tamamlandı. Uygulanacak olan endodontik implantların kemik uyumu kontrol edildikten sonra siman ile doldurulan kanallara implant-

Resim 3



lar uygulandı. External rezorbsiyon bölgeleri kanama kontrolünün yapılmasından sonra gümüş amalgamı ile kapatıldı. Yapılan radyolojik kontrolden sonra operasyon bölgesi temizlenerek işlem bitirildi (Re-

Resim 4



sim 3). Opere edilen dişler yan dişlere ortodontik teller ile fikse edildi. Travma nedeni olan alt dişlerdeki ön temas noktaları ortadan kaldırıldı. Beş ay süresince on beş günde bir kontrol edilen dişlerde herhangi bir patolojik bulguya rastlanmamıştır (Resim 4). Hastamız üç aylık rutin kontrollerde klinik ve radyolojik olarak izlenmektedir.

KAYNAKLAR

1. Andreasen, J.O., Hjorting-Hansen, E.: Replantation of teeth. II. Histological study of 22 replanted anterior teeth in humans. *Acta Odontol Scand.*, 1966; 24: 287-306.
2. Andreasen, J.O.: Traumatic injuries of the teeth. 2nd ed. Copenhagen. Munksgaard, 1981; 321-384.
3. Bayırlı, G.: Endodontic tedavi. I. Baskı, N. Terzioğlu Atölyesi, İstanbul, 1985.
4. Burke, J.H.: Reversal of external root resorption. *J. Endod.*, 1976; 2: 87-88.
5. Carranza, F.A.: Clinical periodontology, 7th. ed. W.B. Saunders Company, Philadelphia, 1990: 264-284.
6. Cvek, M.: Treatment of non-vital permanent incisors. II. Effect on external root resorption in luxated teeth compared with the effect of root filling with Gutta Percha. *Odontol Revy.*, 1973; 24: 343-354.
7. Cwyk, F., Saint-Pierre, F., Tronstad, L.: Endodontic implications of orthodontic tooth movement. *J.Dent. Res.*, 1984; *IADR abstract no: 1039*.
8. Frank, A.L.: External-internal progressive resorption and its nonsurgical correction. *J.Endod.*, 1981; 7:473-476.
9. Frank, A.L.: Resorption, perforations and fractures. *Dent. Clin. Nort Am.* 1974; 18: 465-487.

10. Lindskog, S., Blomlof, L., Hammerstrom, L.: Cellular colonization of demuded root surfaces in vivo: Cell morphology in dentin resorption and cementum repair. *J. Clin. Periodontol.*, 1987; **14**: 390-395.

11. Grossman, L.I.: Endodontic practice. 10th. ed. Philadelphia: Lea & Febiger, 1981; 73-76.

12. Pomeranz, H.H.: A very active case of external internal root resorption. *Oral Surgery*, 1982; **54**: 281-284.

13. Stock, C.J.R.: Calcium hydroxide: Root resorption and perio-Endodontic lesions. *Br. Dent. J.*, 1985; **158**: 325-334.

14. Tronstad, L.: Root resorption - etiology, terminology and clinical manifestations. *Endod. Dent. Traumatol*, 1988; **4**: 241-252.

Yazışma adresi
Dr. Zeki Erkan
GATA, Haydarpaşa
Eğitim Hastanesi Diş Kliniği,
Haydarpaşa - İSTANBUL