

# KEMİK SEMENTİNİN (BONE CEMENT) KEMİK VE ÇEVRE DOKUSU ÜZERİNE ETKİSİNİN DENEYSEL ARAŞTIRILMASI

Necla Timoçin \*, Cüneyt Korhan Oral \*\*, Sinan Soley \*\*, Vakur Olguç \*\*\*

## ÖZET

Çalışmamızda kemik sementinin (bone cement) kemik ve çevre dokusu üzerine olan etkisi deneysel olarak incelendi.

Araştırmada 30 adet, 200±20 gr. ağırlığında, 6 aylık, erkek Wistar Albino sıçanlar kullanıldı. Sıçanlar ether ile uyutularak, sağ alt çenelerinde mukoperiosteal flap kaldırıldı. Düşük devirli mikromotor ile serum fizyolojik ile soğutulmuş kemik kavitesi meydana getirildi. Homojen olarak karıştırılan kemik sementi açılan kemik kavitelere yerleştirildi. Mukoperiosteal flap 4/0 katgut ile yerine dikildi.

Denekler 10., 20. ve 30. günlerde öldürüldüler. Elde edilen materyaller % 10'luk formaide fikse edildikten sonra, Sodyum Sitrat ile tamponlanmış formik asit çözeltisinde dekalsifiye edildiler. Kesitler Hematoksilen+Eosin ile boyandılar ve histopatolojik yönden incelendiler.

Araştırmamızın sonucunda, kemik içine uygulanan sement ile kemik arasında tamamen bir kaynaşma olmayıp, arada ince bir fibröz doku oluştuğu, polimerizasyon esnasında ortaya çıkan ısının ve artık monomerin kemik ve çevre dokusu üzerine nekroz yapısı etkisi olduğu saptandı.

**Anahtar sözcükler:** Kemik sementi, kemik ve çevre doku, histopatoloji.

## GİRİŞ

Kemiklerin çeşitli bölgelerinde oluşan lezyonların cerrahi girişimlerle çıkartılıp, temizlenmesinden sonra bu bölgeler değişik materyallerle desteklenmişlerdir (14). Bu materyallerden bir tanesi de kemik sementi olarak bilinen bir çeşit otopolimerizan akriliklerdir.

Sement kemik cerrahisinde ilk kez 1941 yılında uygulanmaya başlanmıştır (4,16,18). Rutin olarak kul-

## THE EXPERIMENTAL INVESTIGATION OF THE EFFECT OF BONE CEMENT ON BONE AND SURROUNDING TISSUES

### ABSTRACT

*In our study, the effect of bone cement on bone and surrounding tissues was experimentally investigated.*

*Thirty male Wistar Albino rats, six months old and weighing 200±20 gr. were used in the experiment. The rats were given ether anesthesia and mucoperiosteal flaps were raised in their right mandibles. Bone cavities, under the irrigation with saline solution were prepared with the aid of low speed drill. The mucoperiosteal flaps were, then, sutured with 4/0 catgut.*

*The rats were sacrificed on the 10th, 20th. and 30th. days. After the fixation in % 10 formaldehid, the materials were decalcified in a formic acid solution tamponated with sodium citrate. The sections were stained with Hematoxylin-Eosin and they were histopathologically investigated.*

*At the end of our study, it was found that, instead of a complete contact, a thin layer of fibrous tissue formed between the bone and the cement placed in the bone. Also it was concluded that, both the polymerization heat and the remnants of the monomer have necrotizing effect on the bone and the surrounding tissues.*

**Key words:** Bone cement, bone and surrounding tissues, histopathology.

lanılmaya başlanması ise, 1960 yılında Charnley'in çalışmalarından sonra olmuştur (2).

Kemik sementi plastik özellik gösteren ve inert olmayan bir materyaldir (12,18). Patolojik kemik kırıklarında kortikal tabakayı desteklemek amacıyla, osteosentezde (vidalar ve plaklara) destek amacıyla, kemik tümörlerinin çıkartılmasından sonra kavitenin tamamen doldurulmasında, kranial defektlerin rekonstrüksiyonunda kullanılmıştır (3,15,18).

\* Prof.Dr. İ.Ü. Diş Hek.Fak.Ağız-Diş Çene Hast. ve Cerrahisi Anabilim Dalı

\*\* Dr. İ.Ü. Diş Hek. Fak. Ağız-Diş Çene Hast. ve Cerrahisi Anabilim Dalı

\*\* Dr. İ.Ü. Diş Hek. Fak. Ağız-Diş Çene Hast. ve Cerrahisi Anabilim Dalı

\*\*\* Dr. İ.Ü. Onkoloji Enstitüsü Patoloji Bilim Dalı

Akrilik türü olan materyal toz ve sıvı olmak üzere iki bölümden meydana gelmektedir.

Sıvı bölümde;

Metil metakrilat: % 97

Tersiyer Amin (Dimeti-para-doludin) % 2

Hidrokinon % 1

Toz bölümde;

Polimelil metakrilat % 87.3

Benzoyil Peroksit % 2.7

Barium Sülfat % 10.0 içermektedir.

Kemik sementinin, homojen olarak karıştırıldıktan sonra plastik özellik kazanana kadar, polimerizasyon esnasında ısı 90° kadar çıkabilmektedir (3,4,12,18). Plastik özellik kazandıktan sonra, polimerizasyon sonrası % 4-5 oranında artık monomer kalabilmektedir (7,12,17).

Araştırmacılar polimerizasyon esnasında ortaya çıkan termal ve kimyasal etkinin kemik dokusunda nekroz yapıcı etkiye sahip olduğunu bildirmişlerdir (5,6,8,10,11,18).

Monomerin lökositlerin fagositoz yapma yeteneğini azalttığı, dolaşım sisteminde kardiyak düzensizliklere ve hipotansiyona neden olduğu bildirilmiştir (1,3,9,15,18).

#### GEREÇ VE YÖNTEM

Araştırmamızda 30 adet, 6 aylık, erkek, 200±20 gr. ağırlığında Wistar Albino sıçanlar kullanıldı. Ether ile uyutulan sıçanların sağ alt çenelerine, vestibül taraftan mukoperiostal flap kaldırıldıktan sonra düşük devirli mikromotor ile rond frez yardımıyla, serum fizyolojik ile soğutulmuş kemik kavitesi oluşturuldu. Steril olarak paketlenmiş olan kemik sementi (otopolimerizan akrilik) firmanın belirttiği oranlarda toz ve sıvı kısmı karıştırılarak homojen hale getirilip, yapmış olduğumuz kemik kavitelere yerleştirildi. Mukoperiostal flap yerine yerleştirilip 4/0 catgut ile dikildi. Denekler 3. ana gruba ayrılarak 10., 20. ve 30. günlerde öldürüldüler. Çıkarılan sağ alt mandibular % 10'luk formalde fiksasyon işlemlerinden sonra, Sodyum Sitrat ile tamponlanmış formik asit çözeltisinde dekalsifiye edildiler. Parafin bloklara alındıktan sonra kesitleri yapılan materyaller, hemotoksilen+eosin ile boyandılar. Elde edilen kesitler histopatolojik tetkiki için İ.Ü. Onkoloji Enstitüsü Patoloji Bilim Dalında incelendiler.


#### BULGULAR

Deneklerden 10., 20. ve 30. günlerde elde edilen kesitler histopatolojik yönden incelendiğinde;


10. günde; kemik sementi uygulanan kaviteye komşu yumuşak doku ve kemik trabeküllerinin kavite yüzünde, ince bant biçiminde nekroz alan oluştuğu izlenmekteydi (Resim 1). Yumuşak dokunun da kemik sementi ile temasta olan alanlarının da nekrotik olduğu görülmekteydi. Kavite içinde görülen nekrozun koagülasyon nekrozu türünde olduğu ve koterize edilmiş izlenimi verdiği saplandı. Kemik trabekülleri arasında yer yer nekrotik kemik iligi gözlenmekteydi (Resim 2). Çevrede yoğun lenfosit, plasma hücresi, nötrofil polimorf infiltrasyonu eski kanama alanları ve hemosiderin fagosite etmiş makrofajlar görülmekteydi.

20. günde; 10 günlük gruba oranla çevredeki lenfoplazmositer hücre infiltrasyonu azalmıştı. Sement

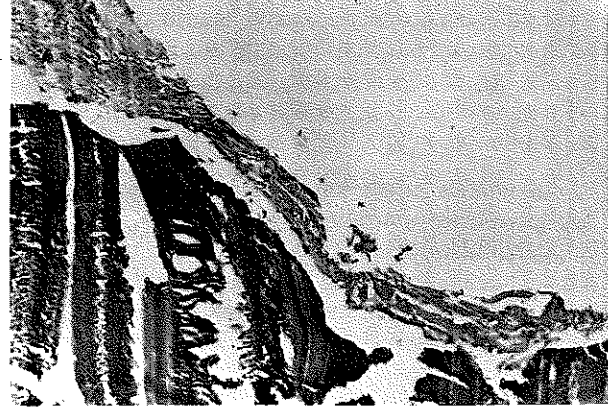
Resim 1: x100(H+E); 10. günde kavite çeperlerindeki nekrotik alan.



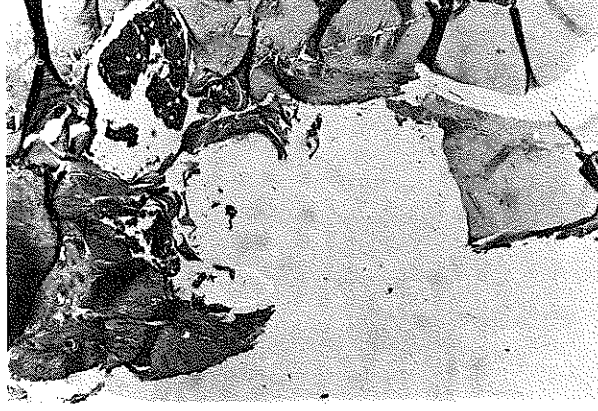
Resim 2: x100(H+E); 10. gün; kenarları nekrotik kemik trabekülleri arada nekrotik kemik iligi.



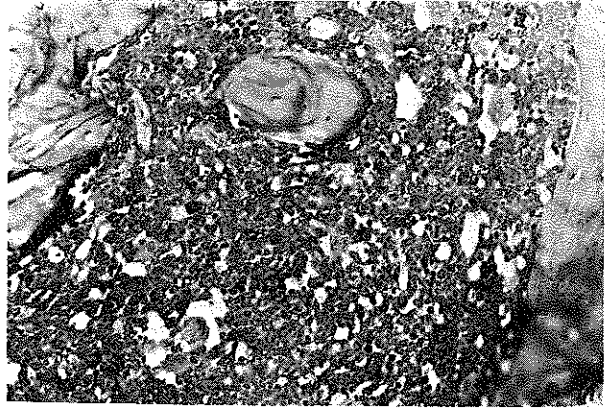
Resim 3: x100(H+E); 20. gün; nekrotik kavite çeperleri ile sement arasında ince bağ dokusu kapsülü.



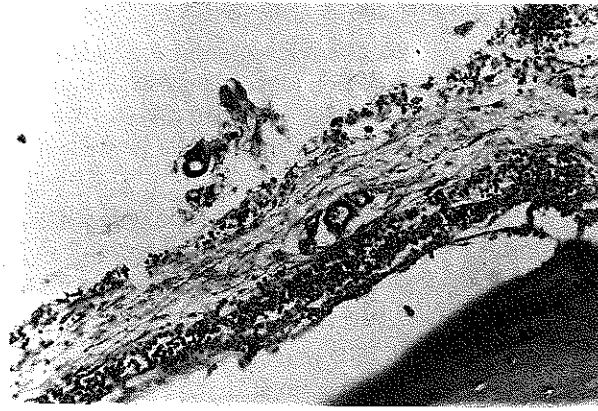
Resim 5: x100(H+E); 30. gün; kavite çeperlerindeki nekrotik alanların daha az olduğu görülmekte.



Resim 4: x100(H+E); 20. gün; iltihap hücresi infiltrasyonu içeren hücreden zengin yer yer nekrotik hücreler içeren kanamalı kemik iliği.



Resim 6: x100(H+E); 30. gün; sement ile kemik arasında gevşek bağ dokusundan oluşan kapsül.



uygulanan kavite içinde, kavite duvarlarıyla sement arasında liften zengin fibrin ağları içeren bağ dokusundan çeper gözlenmekteydi. Altta kemik dokusu nekrotikti (Resim 3). Kaviteden uzakta, kemik iliğinin az sayıda megakaryositler içermesiyle beraber, hücreden çok zengin olduğu, çok sayıda lenfosit, plasma hücresi, nötrofil polimorflar, yer yer kanama odakları ve nekroz alanlar içerdiği izlenmekteydi (Resim 4).

30. günde; kavite kenarlarında 10. günlükteki kadar belirgin olmayan nekroz alanları mevcuttu. Bazı alanlarda kavite içinde sement ile kavite duvarları arasında gevşek yapıda çeper biçiminde bağ dokusu görülmekteydi (Resim 5-6). Çevredeki kemik iliği hücreden zengin yer yer kanama ve nekroz alanları içermekteydi (Resim 7).

## TARTIŞMA

Araştırmacıların elde ettikleri sonuçları kısaca inceler isek;

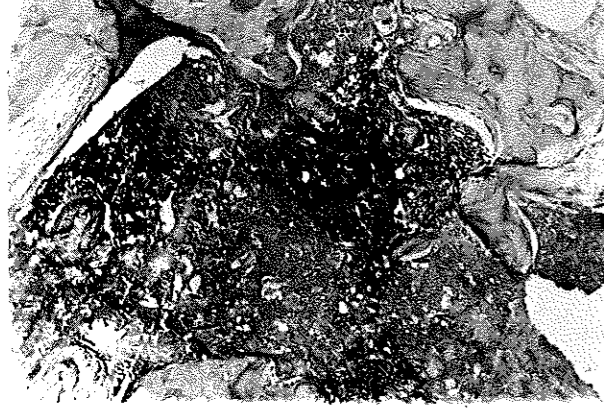
Coe ve ark., kemik sementini deneysel olarak kemik içine uyguladıktan sonra yaptıkları histopatolojik incelemelerde, sementin bazı bölgelerde kemik ile direkt bağlantılı, bazı yerlerde ise, arada ince fibröz bir doku bulunduğunu bildirmişlerdir (5).

Charnley; kemik içine uygulanan sementin, kemik ile tamamen kaynaşma meydana getirmediğini, arada ince fibröz bir tabaka saptandığını bildirmiştir (3).

Charnley; sementin kemik içine uygulandığı anda, polimerizasyon esnasında oluşan ısının hiçbir komplikasyon oluşturmadığını ileri sürmüştür (3).

Convery, Dipisa, Murray ve Reckling; yaptıkları

Resim 7: x100(H+E); 30. gün; hücreden zengin yer yer nekrotik, kanamalı kemik iliği.



çalışmalardan elde ettikleri sonuçlara göre; polimerizasyon esnasında ortaya çıkan ısının, kemikte oluşan nekrozun nedeni olduğunu histopatolojik olarak saptadıklarını bildirmişlerdir (6,8,11,13).

Sorcson ve ark., kemik sementinin uygulandığı bölgede vasküler sistemde meydana gelen tıkanmaya bağlı olarak nekroz oluştuğunu, kimyasal travma veya ısının artmasının nekroz yapıcı fazla bir etkisi olmadığını ileri sürmüşlerdir (15).

Willert ve ark., kemik sementi uygulanmasından sonra ortaya çıkan nekrozun, polimerizasyon esnasında oluşan yüksek ısı ve artık monomere bağlı olduğunu ileri sürmüşlerdir (17).

Bizim elde ettiğimiz bulguların değerlendirilmesinde; 10 günlük grupta; sementin uygulanması sırasında yapılan travmanın etkileri henüz kaybolmamıştı. Çevrede eski kanama alanları ve hemosiderin pigmenti ve yer yer granülasyon dokusu görülmekteydi. Sement uygulanan kavite çeperlerindeki koagülasyon nekrozunun, metilmetakrilatın otopolimerizasyonu sırasında oluşan ekso termik reaksiyon sonucu

açığa çıkan ısı nedeniyle oluştuğu düşünülürdü. Kavitenin preparasyonu sırasında frezlerin soğutulması ve açığa çıkan ısının serum fizyolojik ile yıkanarak absorbe edilmesi nedeniyle, kavite hazırlanması sırasında bu nekrozun oluşması olasılığı düşüktü. Kaviteden uzakta, kemik iliği ve yer yer bağ dokusunda görülen nekrozun polimerizasyon sonrasında serbestleşen artık monomere bağlı olduğu düşünülmekteydi.

20 günlük grupta; kavite çeperinde yabancı maddeyi çevreleyip, sınırlamaya çalışan ince fibröz tabaka gözlenmekteydi. Termik etkiye bağlı olarak gelişen nekroz alanları henüz tam olarak ortadan kalkmamıştı. Kemik iliğinde monomerin etkisinin sürdüğünü gösteren nekroz, kanama alanları ve iltihap hücresi infiltrasyonu mevcuttu.

30 günlük grupta termik etkiye bağlı olduğu düşünülen nekroz hemen hemen ortadan kalkmıştı. Kaviteyi gevşek yapıda, ince, yer yer damar kesitleri içeren bağ dokusu döşemekteydi. Kemik iliğinde yer yer kanama ve nekroz alanları görülmekteydi. Bu durumun monomerin serbestlenmesi sonucu oluştuğu kabul edildi. Coe ve Charnley'in araştırmalarında saptadıkları kemik ile sement arasındaki ince fibröz dokuyu (3,5) biz elde ettiğimiz kesitlerde saptadık.

Convery, Dipisa, Murray ve Reckling'in; polimerizasyon esnasında ortaya çıkan ısının kemikte nekroz yaptığı (6,8,11,13) görüşüne ek olarak Willert ve arkadaşlarının, polimerizasyon sonrasında ortaya çıkan artık monomerin kemik dokusunda nekroz yapıcı etkileri olduğu (17) görüşleri, bizim sonuçlarımızla aynı doğrultudaydı.

Araştırmamızın sonucunda; kemik içine uygulanan sement ile kemik arasında tamamen bir kaynaşma olmayıp, arada ince bir fibröz doku oluştuğunu ve polimerizasyon esnasında ortaya çıkan ısının ve buna ek olarak açığa çıkan artık monomerin kemik ve çevre doku üzerine nekroz yapıcı etkisi olduğu saptandı.

## KAYNAKLAR

1. Alexander, J.P., Barron, D.W.: Biochemical Disturbances associated with total hip replacement. *J. Bone Joint Surg.* 1979, 61-B (1): 101.
2. Charnley, J.: Anchorage of femoral head prothesis to shaft of femur. *J. Bone Joint Surg.* 1960, 42-B: 228.
3. Charnley, J.: Acrylic cement in orthopaedic surgery. Baltimore, The Williams and Wilkins Co., 1970.
4. Charnley, J., Smith, D.J.: The physical and chemical properties of self-curing acrylic cement for use in orthopaedic surgery. Int. Publication, No:16 Wrighton Hosp., 1970.
5. Coe, M., Fechner, R.E., Jeffrey, J.J., Bahan, G., Whitehill, R.: Characterization of Tissue from the Bone-Polymethylmethacrylate Interface in a Rat Experimental Model. *J. Bone Joint Surg.* 1989, 71-A (6): 863.
6. Convery, F.R., Gunn, D.R., Hughes, J.D., Martin, W.E.: The relative safety of polymethylmethacrylate. A controlled Clinical Study of randomly selected patients treated Charnley and Ring Total Hip Replacement. *J. Bone Joint Surg.* 1975, 57-A: 57.
7. Craig, R.G.: Restorative Dental Materials, 7th. Ed., The C.V. Mosby Co., 1985.

8. Dipisa, J.A., Berman, A.T.: The temperature problem at the Bone-Acrylic Cement Interface of the Total Hip Replacement. *Ort-hop*, 1976, **121**:95.
9. Ellis, R.H., Mulvein, J.: The Cardiovascular effects of methylmethacrylate. *J.Bone Joint Surg.*, 1974, **56-B**: 59.
10. Freeman, A.R., Bradley, W.G., Revell, P.A.: Observations upon the interface between bone and polymethylmethacrylate cement. *The J. Bone Joint Surg.*, 1982, **64-B(4)**: 489.
11. Murray, M.P., Brewer, B.J., Zuege, R.C.: Kinesiologic measurement of functional performance before and after Mckee, Farar Total Hip Replacement. *J.Bone Joint Surg.*, 1972 **54-A**: 237.
12. Philips, R.W.: Science of Dental Materials, Ninth Ed. W.B. Saunders Comp., 1991.
13. Recking, F.W., Dillon, W.L.: The Bone cement interface temperature during total Replacement. *J.Bone Joint Surg.*, 1978, **59-A**: 80.
14. Sipahioğlu, F., Karb, M.: Heterojen kemik greftlerinin değeri. *Acta Orthopaedica et Traumatologica Turcica*, 1970, **6**:56.
15. Sorensen, G., Bloom, J.D., Kelly, P.J.: The effects of intramedullary methylmethacrylate and reaming on the circulation of the Tibia after osteotomy and plate fixation in dogs. *J. Bone Joint Surg.*, 1979, **61-A (3)**: 417.
16. Towers, A.G.: Wound infection in an orthopaedic Hospital *Lancet*, 1965, **2**: 379.
17. Willert, G.H., Ludwig, J., Semtsch, M.: Reaction of Bone to Methylmethacrylate after Hip Arthroplasty. *J. Bone Joint -Surg*, 1974, **56-A(7)**: 1368.
18. Yazıcıoğlu, Ö.: Kalça Cerrahisinde Total Protez Uygulaması ve Komplikasyonları. Uzmanlık Tezi, İstanbul, 1978.

*Yazışma adresi*

*Prof. Dr. Necla Timoçin  
İ.Ü. Diş Hekimliği Fakültesi  
Ağız Diş Çene Hastalıkları ve  
Cerrahisi Anabilim Dalı  
34 390 Çapa-İstanbul*