

TALON TÜBERKÜLÜNÜN GÖRÜLDÜĞÜ BİR HİPERDONTİ OLGUSU

Oya Aktören*, Gamze Aren**, Koray Gençay***

Yayın kuruluna teslim tarihi: 9. 12. 1989

ÖZET

Talon tüberkülü kesici dişlerin ve artı dişlerin lingual bölgelerinde oluşan, mine dentin sınırı ile kesici kenar arası mesafenin en az yarısına kadar uzanan ve ayrı mine-dentin-pulpa dokusu içeren hacımlı bir hiperplazik oluşumdur.

Üst kesiciler bölgesinde artı dişlerin görüldüğü bu hiperdonti olgusunda da, artı dişlerde gözlenen Talon tüberkülü klinik ve radyolojik olarak incelenmiştir.

Anahtar sözcükler: Talon tüberkülü, artı dişler.

Talon tüberkülü kesici ya da artı dişlerin lingual yüzeylerinde dental laminamın hiperaktivasyonu sonucu meydana gelen ve mine dentin sınırı ile kesici kenar arası mesafenin en az yarısına kadar uzanan bir hiperplazik oluşumdur. Daha az hacımlı olanlar ise singulum hipertrofisi olarak adlandırılmaktadır (2,4,8,9).

Talon tüberkülünün en çok sürekli üst kesicilerde %0,17 oranında görüldüğü, alt sürekli kesiciler ve üst kesicilerinde ise çok seyrek olarak oluştuğu bildirilmektedir (1,2,4,7).

Tek ya da çift taraflı olarak her iki cinsiyette de gözlenebilen talon tüberkülünün ayrı mine, dentin ve pulpa dokusu içerdiği ileri sürülmektedir (2,4,7,9).

Sürekli dişlerde durum değişikliğine, sürme gecikmelerine, çapraşıklıklara ve median diestemaya neden olabilen artı dişler ise sıklıkla üst kesiciler bölgesinde değişik şekil, sayı ve durumlarda görülebilmektedir (1,3,6,12). Görülme sıklıklarının sürekli dişlerde %1-4, süt dişlerinde %0.2-2, erkeklerde kızlara göre iki kat daha fazla oluştuğu belirtilen artı dişlerin ancak %25'inin sürebildiği bildirilmektedir (10,11).

Bu çalışmada, artı dişlerde talon tüberkülünün görüldüğü bir hiperdonti olgusu bildirilecektir.

ABSTRACT

TALON CUSP IN A CASE OF HYPERDONTIA

Talon cusp is a hyperplastic formation seen on lingual surfaces of incisors and supernumerary teeth and extending at least half the distance from the cemento-enamel junction to the incisal edge; it consists of a separate enamel, dentin and pulp.

In this case of hyperdontia in which supernumerary teeth have been seen in maxillary anterior region, talon cusp observed in supernumerary teeth has been analyzed as clinically and radiographically.

Key words: Talon cusp, supernumerary teeth.

OLGU

14 yaşında bir erkek çocuğu İ. Ü. Diş Hekimliği Fakültesi Pedodonti Anabilim Dalı Polikliniğine üst dişlerinin değişik durum ve şekilde sürmesi nedeni ile başvurdu.

Hastanın fiziksel gelişimi ve genel sağlık durumunun; ebeveynlerin ve kardeşinin ise ağız-diş sağlığının normal olduğu saptandı.

Ağız içi klinik muayenede, üst sağ orta kesici diş bölgesinde talon tüberkülüne sahip artı bir dişin bulunduğu; üst sağ orta kesici dişin ise rotasyon yapmış olarak vestibül yönde sürdüğü belirlendi (Resim 1,2). Artı dişin lingual bölgesinde hacımlı olarak oluşan ve kesici kenara kadar uzanan Talon tüberkülünde fissür ve çukurcukların belirgin olduğu gözlemlendi. Üst sol orta sürekli kesici diş dışındaki tüm sürekli dişlerin normal sayı, şekil ve durumda sürmüş oldukları; dişeti ve oral mukozanın sağlıklı, dişlerde ise çürüğün bulunmadığı gözlemlendi. Nötral kapanışın bulunduğu sürekli diş dizisinde çapraşıklığın sadece üst ön bölgede olduğu belirlendi.

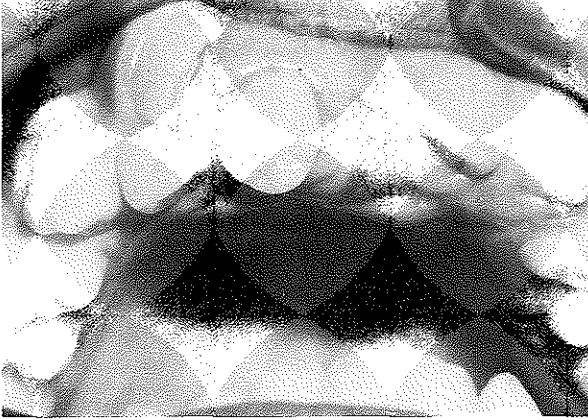
Radyografik incelemede (Resim 3, 4, 5) üst sağ orta bölgede konik bir artı dişin, üst sol orta bölgede ise üst sol orta sürekli kesici dişin, konik ve talon tü-

* Doç. Dr., İ. Ü. Diş Hek. Fak. Pedodonti Anabilim Dalı

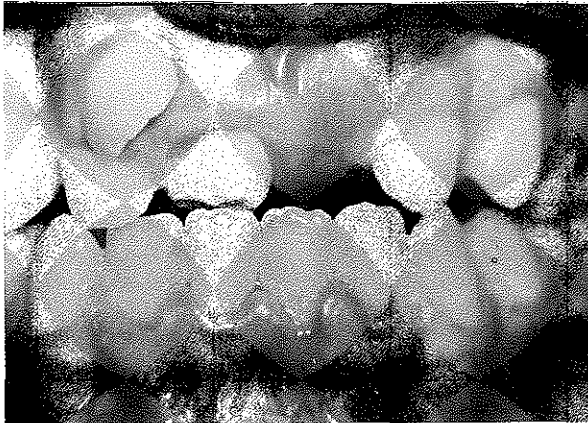** Dt., İ. Ü. Diş Hek. Fak. Pedodonti Anabilim Dalı

*** Dr. İ. Ü. Diş Hek. Fak. Pedodonti Anabilim Dalı


Resim 1. Talon tüberkülüne sahip artı dişin okluzalden görünümü



Resim 2. Üst ön bölgenin vestibülden görünümü

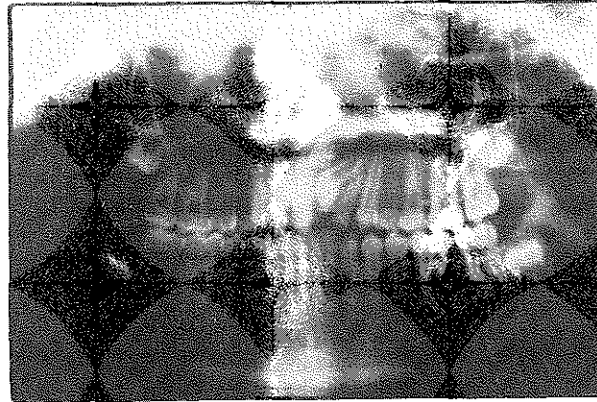

Resim 3. Olgunun radyografik görünümü




berküllü iki artı dişin gömük olduğu anlaşıldı. Sürmüş olan talon tüberküllü artı dişde pulpa boynuzunun tüberkül ucuna kadar uzandığı saptandı. Klinik ve radyolojik değerlendirmeler sonucunda, tüm artı dişlerin alınmasına ve çapraşıklığın ortodontik tedavi ile giderilmesine karar verildi.

Resim 4. Olgunun panoramik radyografisi



Resim 5. Üst sol orta kesici diş bölgesinin radyografik görünümü



TARTIŞMA

Bu olguda, değişik şekillerde ve yönlerde gelişen birden çok artı dişin ve talon tüberkülünün gözlenmesi, dental laminada şiddetli derecede hiperplazik faa-

liyetlerin meydana gelmiş olduğunu göstermektedir. Orta sürekli kesici diş bölgesinde oluşan bu artı dişlerin ise Orta sürekli kesicilerin gelişim ve sürme doğrultularını değiştirerek sürme gecikmelerine neden olduğu gözlenmektedir.

Talon tüberkülünün büyüklüğü, şekli, uzunluğu, lingual yüzeye tutunma derecesi ve tüberkülün pulpa dokusu içermesi değişkenlik gösterebilmektedir (5,7,9). Genellikle, hacimli ve iyi şekillenmiş tüberkülün pulpa dokusuna sahip oldukları ve pulpa boynunun tüberkül ucuna kadar uzanabildiği bildirilmektedir (5). Talon tüberkülünün radyografideki tipik görünümü ise normal kuronun üzerine superpoze olan radyoopak V harfi şeklinin gözlenmesidir (4).

Bu talon tüberkülü olgusunda da, tüberkülün artı dişin lingual yüzeyinde hacimli olarak geliştiği, kesici kenara kadar uzandığı ve dişe bir küçük azı görünümü

mü kazandırdığı gözlenmiştir. Radyografik incelemede ise tüberkülün pulpa dokusu içerdiği saptanmıştır. Gömük sol artı diş de ise radyoopak V harfi şekli görünümünün belirlenmesi, Talon tüberkülünün artı dişlerde çift taraflı olarak meydana geldiğini düşündürmektedir.

Sürekli kesicilerde meydana gelen talon tüberküllerinin okluzal ve estetik sorunlar oluşturmaları nedeniyle, tüberküller aşındırılmakta, gerektiğinde de endodontik tedaviler yapılmaktadır (4,7).

Talon tüberkülünün artı dişlerde görüldüğü bu hiperdonti olgusunda ise orta sürekli kesicilerin normal durumlarını alabilmeleri, tüm artı dişlerin konservatif cerrahi yol ile alınmasından sonra uygulanacak bir ortodontik tedavi ile gerçekleştirilebilecektir.

KAYNAKLAR

1. Baenviaje, T.M., Rapp, R.: Dental anomalies in children: a clinical and radiographic survey. *J Dent Child* 1984 51:42-5.
2. Davis, P.J., Brook, A.H.: The presentation of talon cusp: diagnosis, clinical features, associations and possible aetiology. *Br Dent J* 1985: 159:84-87.
3. Folio, J., Smilack, Z.H., Roberts, M.W.: Clinical management of multiple maxillary anterior supernumerary teeth. *J Dent Child* 1985: 52:374-4.
4. Mader, C.L.: Talon cusp. *J Am Dent Assoc.* 1981 103:244-246.
5. Mader, C.L., Kellogg, S.L.: Primary talon cusp. *J Dent Child* 1985: 52:223-5.
6. McKibben, D.R., Brearley, L.J.: Radiographic determination of the prevalence of selected dental anomalies in children. *J Dent Child.* 1971: 38:390-4
7. Mellor, J.K., Ripa, L.W.: Talon cusp: a clinically significant anomaly. *Oral Surg.* 1970: 29: 225-7.
8. Rentanen, A.V.: Talon cusp. *Oral Surg.* 1971: 32:398-400.
9. Salama, F.S., Hanes, C.M., Hanes, P.J., Ready, M.A.: Talon cusp: a review and two case reports on supernumerary primary and permanent teeth. *J Dent Child.* 1990: 58:147-150.
10. Sauk, J.J.: Defects of the teeth and tooth-bearing structures. In Braham, R.L., Morris, M.E. (ed.) *Textbook of Pediatric Dentistry.* Baltimore, Williams and Wilkins Co., 1980, 57-83.
11. Stewart, R.E., Witkop, C.J., Bixler, D.: The Dentition. In Stewart, R.E., Barber, T.K., Troutman, K.C., Wei, S.H.Y. (ed.) *Pediatric Dentistry. Scientific Foundations and Clinical practice.* Missouri, Mosby Co., 1982, 87-134.
12. Tay, F., Pang, A., Yuen, S.: Unerupted maxillary anterior supernumerary teeth: report of 204 cases. *J Dent Child.* 1984 51:289-92.

Yazışma adresi

Doç. Dr. Oya Aktören
Doç. İ. Ü. Dişhekimliği Fakültesi
Pedodonti Anabilim Dalı
34390 Çapa-İstanbul