

ARTİKÜLER DİSK PERFORASYONUNDA KONSERVATİF TEDAVİ

(Olgu Bildirimi)

Birgül Özpınar* Münire Ece Sabah**

Yayın kurulumuna teslim tarihi: 25.01.1994

Yayına kabul tarihi: 11.4.1994

ÖZET

Eklem içi fonksiyonel rahatsızlıkların klinik olarak önemli şekli anterior disk deplasmanıdır. Bu düzensizliklerle ilgili etyoloji tartışmalıdır. Günümüzde en geçerli görüş, eklem disfonksiyonlarında oklüzal düzensizlik ve psikolojik stresin etkili olduğu ve bu gibi durumlarda eklem aşırı gerilimlerin geldiği şeklindedir. Eklem içi düzensizlikler tedavi edilmezlerse, fibröz yapıda olan diskin perforasyonuna, dejeneratif osteoartritise neden olabilir. Bu yarıda disk perforasyonu tanısı konulan bir olguda uygulanan konservatif tedavi sunulmuştur.

Anahtar sözcükler: Temporomandibuler eklem, perforasyon.

CONSERVATIVE TREATMENT OF ARTICULAR DISC PERFORATION (A Case Report)

ABSTRACT

Anterior displacements of the TMJ discus, are the most important of the functional intraarticular disorders. The accepted view, concerning the etiology today, is the role of occlusal disorders and psychological stress. Unless treated, the disc may be perforated or degenerative arthritis may be seen. In this paper the conservative treatment of a case with perforated TMJ disc is discussed

Key words: Temporomandibular joint, perforation.

Stomatognatik sistemin aşırı mekanik strese cevabı temporomandibuler eklem (TME) açısından önemlidir. TME'de ağrı, disfonksiyon ve dejenerasyon tedavisi oldukça güç ve komplike durumlardır. Çünkü bu problemlerin orijini, etyolojisi ve çözümü tartışılabilir. TME ile ilgili düzensizliklerde semptomların nedenleri multifaktoriyeldir. Günümüzde en geçerli görüş TME disfonksiyonlarının oklüzal düzensizlik ve psikolojik stres ile ilişkili olduğu ve bu gibi durumlarda eklem aşırı gerilimlerin geldiği şeklindedir (4). Ayrıca TME ağrı ve dejenerasyonuna bir çok sistemik rahatsızlıklar (çeşitli tiplerde artrit, nörolojik, nutrisyonel hastalıklar, muskuler hipertoniye, myospazm ve ağrı oluşturan diğer hastalıklar) sebep olabilir.

TME rahatsızlıklarında ağrı (myalgia) kardinal semptom olup, bu rahatsızlıkların tedavisinde genelde amaçlanan stomatognatik sisteme gelen biyomekanik kuvvetlerin azaltılması ve dengeli bir şekilde dağıtılmasıdır. Sistemik hastalıklar ve problemler giderilmeli, hipertonic kaslar relaks hale getirilmeli, buna neden olan psikolojik ve oklüzal problemler ortadan kaldırılmaya çalışılmalıdır.

Bilindiği gibi TME, temporal kemiğin fossa mandibularisi ile mandibulanın prosessus kondilarisi arasında yer alan ve bu iki kemiksel yapı arasında fibröz yapıdaki diskus artiküleristen oluşur (4). TME, nöromuskuler sistemle de fizyolojik uyum içindedir. Artiküler diskin kondille olan normal fizyolojik uyumunun bozulması, diskin hipermobilitesi, diskin hipomobilitesi veya diskin deformitesi şeklinde üç farklı problemden birini oluşturur (2). Hipermobil disk kondilin hareketi sırasında diskin normal fizyolojik konumu dışında hareket etmesi şeklinde değerlendirilen bir disk deplasmanıdır. Çoğunlukla anterior disk deplasmanı oluşur. Disk hipomobilitesi ise adezyon, ankiloz veya kas spazmı ile diskin hareket-sizleşmesi ve kondilin diskin üzerinde veya dışında hareket etmesi, kondille diskin birlikte hareketinin yapılamamasıdır (2).

Diskte deformite ve perforasyonlar ise uzun süreli aşırı kuvvetler veya kuvvetlerin yönünün değişmesiyle oluşabildiği gibi gelen kuvvetlerin diskin medial kısmına yüklenmesiyle de oluşabilir.

* Doç. Dr. E Ü Diş Hek Fak Protetik Diş Tedavisi Anabilim Dalı

** Dr. E Ü Diş Hek Fak Ortodonti Anabilim Dalı

Bilindiği gibi TME'de disk, kondil ve fossa mandibularis ile aynı histolojik yapıya sahip değildir. Kondil ve fossa mandibulariste histolojik olarak fibroz bağ dokusu diferansiye olmamış mezenkimal hücreler, kartilaj ve kemik yapısı mevcutken, disk fibroz yapıdadır. Bu nedenle disk diğer artiküler yapılarla adaptasyon sağlamak için incilir ya da perfor olabilir (5, 11).

TME içi düzensizlikleri, anterior disk deplasmanı olan hastalar tedavi edilmezse (ağız açıklığında kısıtlılık, 25 mm'den az ağız açıklığı, etkilenen tarafta deviasyon gibi) semptomlar aynen kalmaz, normalde fizyolojik olarak eklem gelen yükün dağılımını sağlayan yastık görevi gören diskin perforasyonuna ve tahrip olmasına ve sonuçta dejeneratif osteoartritise neden olabilir. Bu durumda eklem sesinde azalma veya yok olma ve ağrı mevcuttur. bu tür olgularda diskin yerine getirilmesi ve yüzeyi pürüzlenmiş artiküler alanları düzeltmek sıklıkla cerrahi girişimle sağlanır, eklem daha fazla yük gelmemesi için oklüzal ve psikolojik tedavide yapılabilir. Ayrıca hastanın adaptif cevabından da (patient's adaptive response) yararlanılabilir (2). Aşırı basınç ve sert yiyeceklerden kaçınılmalı, oklüzal çatışmalar düzeltilmeli, stabil, mümkünse anterior korumalı oklüzyon sağlanmalıdır. Burada da gene amaç TME'e gelen kuvveti azaltmak, dengeli dağılımı sağlamaktır (2). Ayrıca eklemde inflamasyonu önlemek için antiinflamatuvar ilaçlar kullanılmalıdır. Protetik diş hekimliğinde restorasyonların planlaması sadece fonksiyonları yerine getirecek şekilde değil tüm stomatognatik sistemle uyum sağlayacak biçimde yapılmalıdır (1, 3).

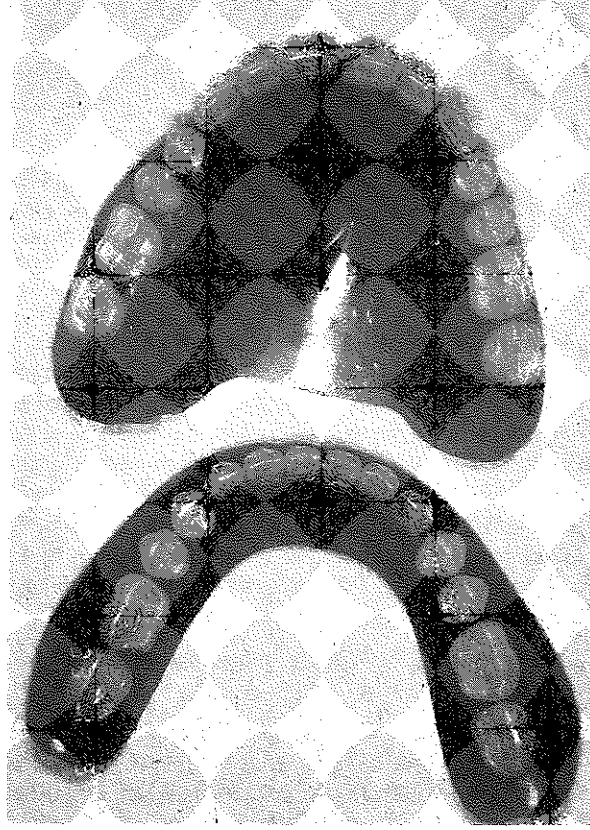Bu çalışmada sol eklem bölgesindeki şiddetli ağrı şikayetleri ile başvuran ve diskte perforasyon tanısı konulan bir hastaya uygulanan tedavi anlatılmıştır.

OLGU

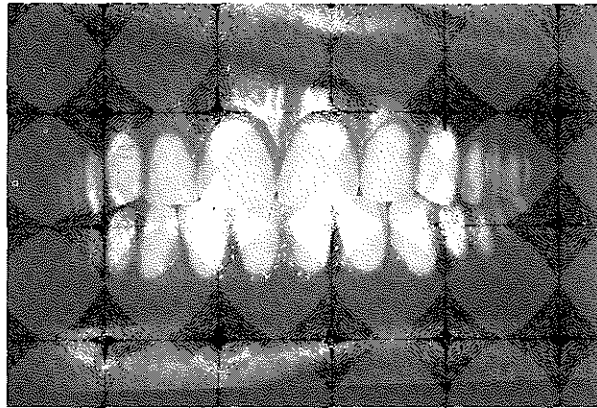
Klinik Bulgular

68 yaşındaki kadın hasta, sol eklem bölgesinde ağrı, açma esnasında krepitasyon tarzında ses, açmada güçlük, çiğneme esnasında zorluk, omuz ve sırtta vuran ağrı şikayetleriyle kliniğimize başvurmuştur. Hastanın radyolojik tetkikleri, ve laboratuvar testlerini takiben yapılan klinik muayenesinde vertikal boyutu aşırı derecede azalmış total protezleri 20 yıldır kullanmakta olduğunu belirlenmiştir (Resim 1, 2, 3). Sol eklem bölgesinde ve eklem lateral palpasyonunda ağrı, ağız açıklığında kısıtlılık (23 mm), sola deviasyon (2 mm) gibi bulgularla hastanın sol eklem diskinde bir deformasyonun olabileceği düşünülmüştür.

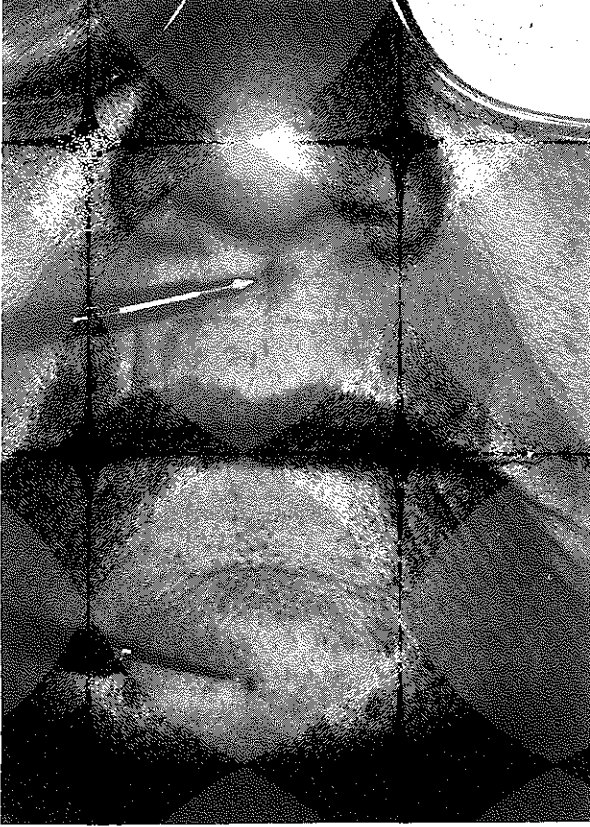Resim 1. Hastanın kullanmakta olduğu total protezleri



Resim 2. Total protezlerin ağız içi görünümü



Resim 3. Hastanın uzalmış dikey boyutu



Manyetik Rezonans Bulguları

Yapılan eklem MR'larının değerlendirilmesinde ise sağ açık ve kapalı konumdaki T1 ağırlıklı sagittal incelemelerde diskin normal lokalizasyon ve morfolojileri izlenirken, sol kapalı konumda T1 ağırlıklı sagittal incelemelerde fragmente disk parçaları, sol açık konumda da parçalı hipointens diskin normal morfolojisini yitirdiği görülmüştür. (Resim 4, 5, 6, 7).

Tanı

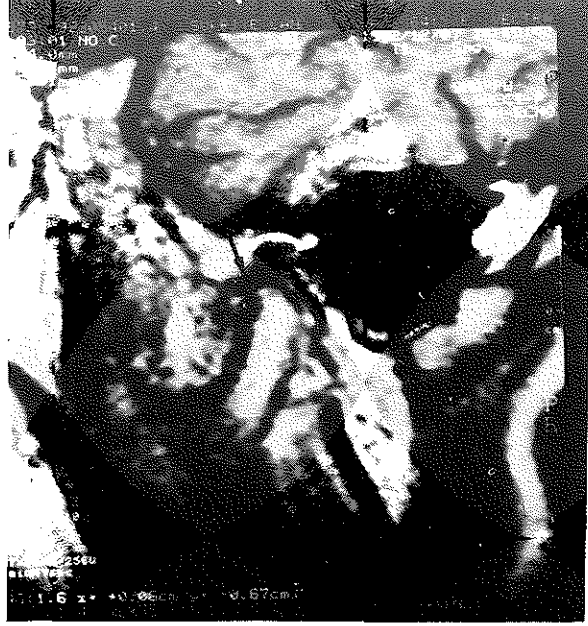Sol eklemdede disk perforasyonu.

Uygulanan Tedavi Şekli:

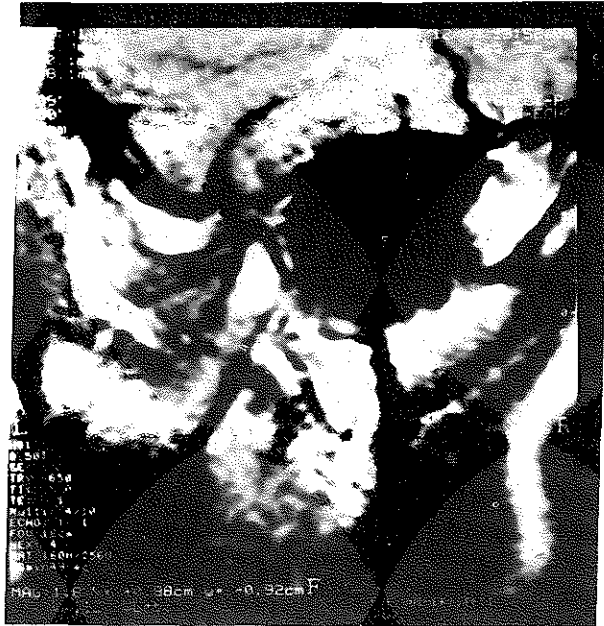MR bulguları klinik bulgularla uyum içinde olan ve sol eklemdede disk perforasyonu tanısı konulan bu olguda hastanın yaşı ve genel sağlık durumu da gözönüne alınarak tedavide hastanın adaptif cevabından yararlanma yoluna gidilmiştir. Öncelikle hastaya mevcut total protezleriyle uyumluluk gösteren ve genelde vertikal boyutu artırmaya (3 mm) ve alt çeneyi konumlandırmayı amaçlayan; üst proteze uyarlanan anterior konumda bir repozisyonel okluzal splint ha-

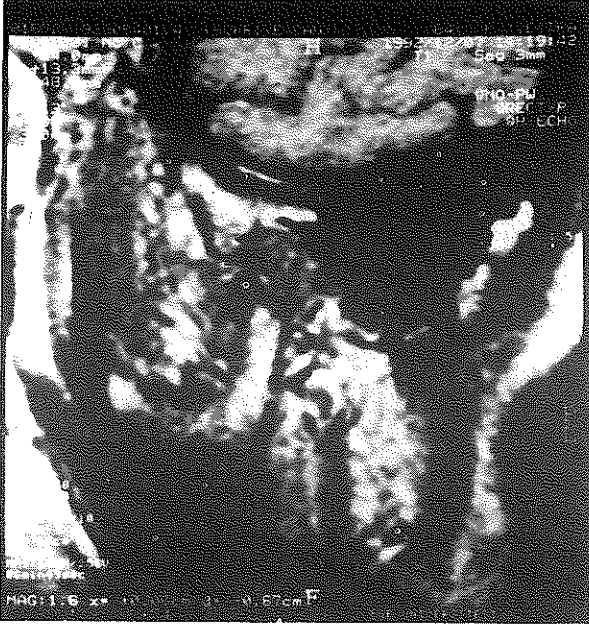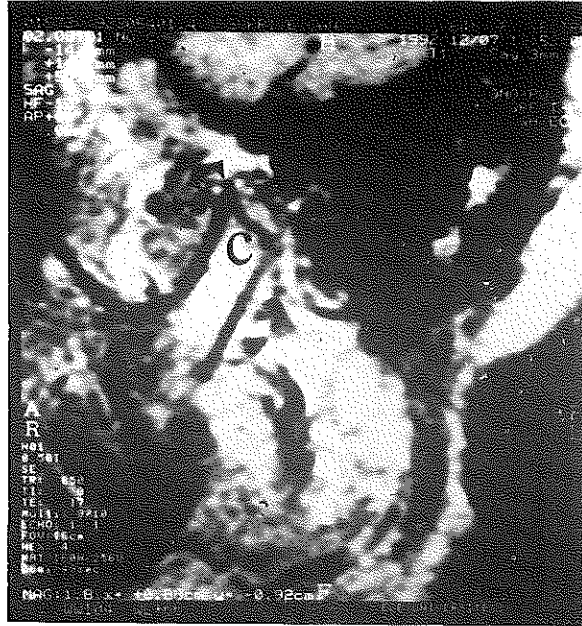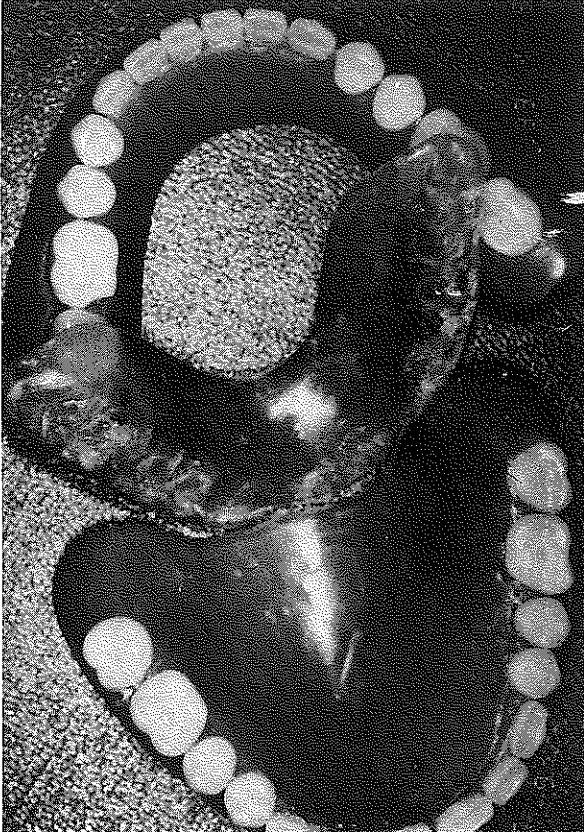
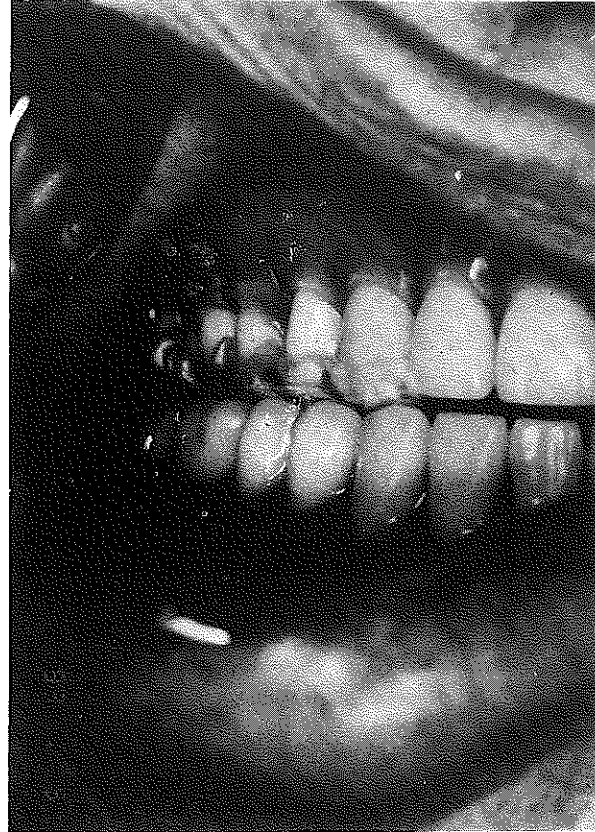zırlanmış ve bu apareyi yemek dışında hastanın sürekli kullanması öğütlenmiştir (Resim 8, 9). 15 gün sonraki kontrolde hastanın devamlı ağrılarının azaldığı gözlenmiştir. Bir ay sonunda okluzal splintin vertikal boyutu biraz azaltılmış, mevcut anterior konumda biraz daha geriye alınmıştır.

Resim 4. Sağ kapalı konumda diskin normal MR görünümü



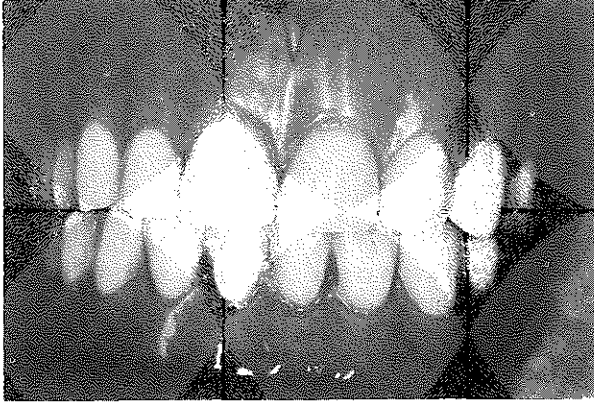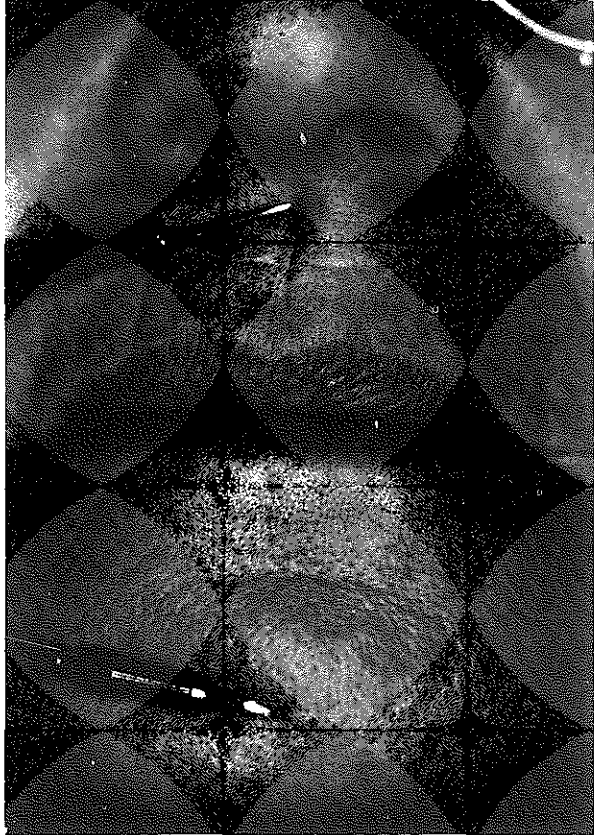Resim 5. Sağ açık konumdaki normal MR görüntüsü




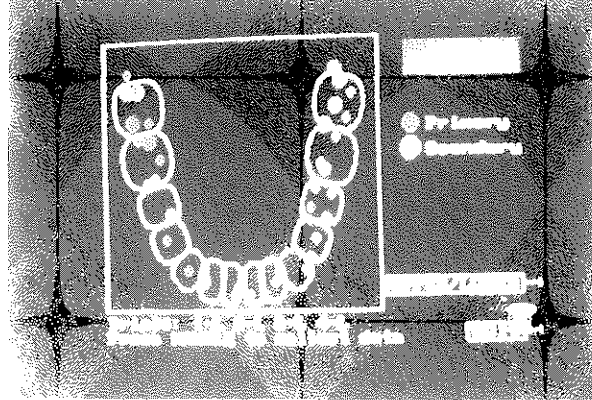
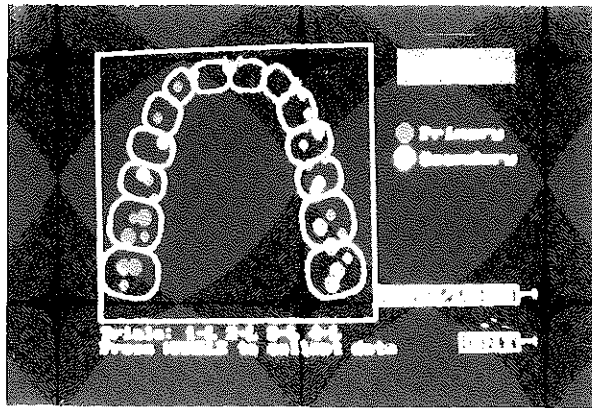
Resim 6. Sol kapalı konumda perfore disk (oklarla işaretli)*Resim 7. Sol açık konumda perfore diskin MR görüntüsü**Resim 8. Hastanın total protezine uyarlanan inter okluzsplint**Resim 9. Splintin ağız içi görünümü*

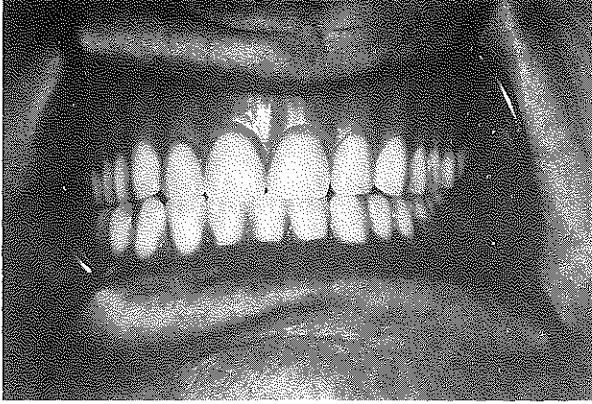
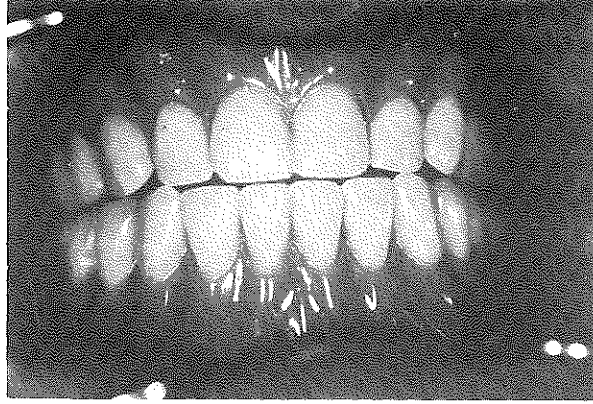
Tedavi Sonucu:

Sonraki kontrollerde hastanın şikayetlerinin ortadan kalktığı, normal fizyolojik sınırlarda ağızını açıp kapatabildiği konumda alt-üst total protezler hazırlanmıştır (Resim 10, 11). Protezlerin stabilitesinin sağlanması amacıyla bilateral balanslı oklüzyonun uygulandığı A.Ü. total protezlen tamamlanmıştır (9). Bu protezlerde oklüzal ilişkilerin değerlendirilmesi

Resim 10. Yeni yapılan total protez**Resim 11. Hastanın yeni protezleriyle dikey boyutu**

T-scan oklüzal analizör cihazıyla sağlanmıştır (6, 7, 8, 10) (Resim 12, 13, 14) 14 aydır bu protezi kullanmakta olan hastamıza yapılan periyodik kontrollerde herhangi bir problemin bulunmadığı izlenmektedir.

Resim 12. T-Scan kuvvet analiziyle oklüzal değerlendirme**Resim 13. T-Scan zaman analiziyle oklüzal değerlendirme (Alt protez)****Resim 14. T-Scan zaman analiziyle yandan oklüzal değerlendirme (Üst protez)**

Resim 15. Hastanın lateral hareketlerinde olduğu ilişkiler**Resim 16. Hastanın prutruzu hareketindeki okluzol ilişkiler**

TARTIŞMA VE SONUÇ

Kraniyomandibüler düzensizlikler kasları ilgilendiren veya temporomandibüler eklemle ilgili düzensizliklerdir. Normal fizyolojik düzensizlikler sınırını aşan oklüzal problemlerde mandibular elevatör ve pozisyonel kaslar hipertonic hale gelir. Böylece kaslarda gelişen spazm ve ağrı çiğneme kaslarında koordinasyon bozukluğuna, bu da hasarlar oluşturabilecek kuvvetlerin olaya etki etmesine neden olur (5, 2).

Eklem içi düzensizliklerle ilgili problemlerin çözümünde alt çenenin yeniden konumlandırılması,

cerrahi yaklaşımlar ve hastanın adaptif cevabından yararlanma başlıca tedavi seçenekleridir (2).

Hastanın yaşı genel sağlık durumu, problemin ağırlığı bu tedavi seçeneklerinden birinin seçiminde etkilidir. Eklem gelen yükü azaltmak, eklemde, kondil fossa arasında diske belirli bir yer sağlamak gibi amaçları olan bir oklüzal splintle başlayıp hastanın adaptif cevabı doğrultusunda protetik ve gnotolojik gereksinimlerin sağlanmasının cerrahi yaklaşımlardan önceki seçenek olarak düşünülmesi gereklidir.

KAYNAKLAR

1. Caputo A, Standlee PJ. Biomechanics in Clinical Dentistry, Chicago, Quintessence 1987: 29-50.
2. Dawson P. Evaluation, Diagnosis and Treatment of Occlusal Problems. Second Ed. St. Louis, CV Mosby, 1989: 135-77.
3. Du Bruli E L, Menekratis A. The Physiology of Oral Reconstruction. Chicago: Quintessence 1981: 24, 73.
4. Friedman HM, Weisberg J. Temporomandibular Disorders Diagnosis and Treatment. Chicago, Quintessence 1985:11-101.
5. Hansson T. Current Concepts About the Temporomandibular Joint *J Prost Dent* 1986; 55: 370-1.
6. Hsu ML, Palla S, Gallo LM. Sensitivity and Reliability of the T-Scan System for Occlusal Analysis. *J Craniomand Disord Facial and Oral Pain* 1992; 6:1:17-24.
7. Molness W, Benjamin M, Podolof K. Computerised Occlusal Analysis: A New Technology. *Quint Int* 1987; 18:287-92.
8. Newsletter, Clinical Research Ass., Occlusal Analysis Computerised System 13 May, 1989.
9. Ramfjord S, Ash MM. Occlusion. 2 ed. Toronto, WB Saunders, 1970.
10. Saderholm LG. Sensing System For Touch and Feel Design News 1989; 72: 5-8.
11. Sicher H. Oral Anatomy 4th Ed. CV Mosby, 1965: 123-89.

Yazışma adresi

Doç. Dr. Birgül Özpınar
Ege Üni. Diş Hekimliği Fakültesi
Protetik Diş Tedavisi A.B.D.
Bornova-İzmir