

## GAPO SENDROMU\*

Mehmet Dalkız<sup>1</sup> Cumhuri Kılınç<sup>2</sup> Kürşat Eser<sup>3</sup> Davut Gül<sup>4</sup>

Yayın kuruluşuna teslim tarihi : 17.02.1994  
Yayına kabul tarihi : 5.06.1995

### Özet

Bu çalışmada büyüme gecikmesi, alopesi, pseudoanodonti ve optik atrofi belirtileriyle karakterize nadir görülen GAPO Sendromlu üç hasta bildirilmiş, klinik ve laboratuvar bulguları tartışılmıştır.

Anahtar sözcükler: Alopesi, pseudoanodonti, gelişim geriliği, kollagen, hidroksiprolin.

### GİRİŞ

GAPO sendromu; pseudoanodonti, büyüme gecikmesi alopesi ve göz anomalilerini içeren otozomal resesif geçiş gösteren bir hastalıktır.

Tipton ve Gorlin (17) 1984 yılında Growth retardation (G), Alopecia (A), Pseudoanodonti (P) ve Optic atrophy (O) kelimelerinin ilk harflerini kullanarak hastalığa GAPO sendromu ismini vermiştir. Günümüze kadar bu hastalıkla ilgili 17 yayında 15 olgu rapor edilmiştir (1,3,9,11,19).

Andersen ve Pindborg (1) Freire-Maia ve Pinheiro (5) Saylı ve Gül (14) Silva (16), Wajntal ve ark. (18) GAPO sendromlu hastaları, kısa boy, alopesi, yüzün orta kısmının hipoplazisi, mikrognati ve normal psikomotor gelişim gibi ortak belirtiler nedeniyle progeria ve progeroid sendrom ismiyle rapor etmişlerdir. Progeria ile GAPO'nun ortak belirtileri yanında birçok farklı bulguları da mevcuttur (Tablo 1).

Rapor edilen hastaların tümünde büyüme gecikmesi, kısa boy, alopesi, pseudoanodonti, alın fırlaklığı ve dismorfik yüz görülmesine karşın, % 60 olguda mikrognati ile yüzün orta kısmının hipoplazisi ve göbek fıtığı, % 30 da da göz anomalilerinin olduğu bildirilmiştir (1,3,4,6,7,9,11,12,15).

### GAPO SYNDROME

#### Abstract

*In this study, three patients with the GAPO syndrome which is rarely seen and characterized by growth retardation, alopecia, pseudoanodontia, and optic atrophy are described and their clinical and laboratory findings are discussed.*

*Key words: Alopecia, pseudoanodontia, growth retardation, collagen, hydroxyproline.*

Bu çalışmada; oldukça nadir görülen ve otozomal resesif geçiş gösteren, aynı aileye mensup ikisi kardeş, diğeri amca ve teyze oğlu olan (iki erkek, biri kız) üç GAPO sendromlu olgunun fiziksel muayene ve rutin laboratuvar bulguları bildirilmiştir.

### OLGU RAPORLARI

Olgularımız Samsun ilimizin 19 Mayıs İlçesinde doğmuş iki kardeş, diğeri amca ve teyze çocuğudur (Şekil 1).

**BİRİNCİ OLGU:** 1971 doğumla erkek, 144 cm. boyunda 47 kg. vücut ağırlığına sahip ailenin ikinci çocuğudur. Alman anamnezde çocukluğunda az da olsa saçlarının bulunduğu tespit edildi.

Fiziki muayenede; saçlarının olmadığı vücut kıllanmasının normal olduğu sakal ve bıyığının, kaş ve kirpiklerinin çıkmadığı, baştaki suturaların belirgin olduğu, oksipital bölgede hemangiom, alın çıkıntısının öne doğru fırlak, alındaki kırışıklıklarının derin ve belirgin, kulak kepçesinin geniş, göz kapaklarının şiş ve fırlak, filtrumun geniş (Şekil-2), psikomentel gelişimin normal olduğu tespit edildi.

\* Türk Dışhekimleri Birliği I. Uluslararası Kongresinde tebliğ edilmiştir. 1992 İzmir.

1 Dr GATA Protetik Dış Tedavisi Anabilim Dalı

2 Yrd Doç Dr GATA Biyokimya Anabilim Dalı

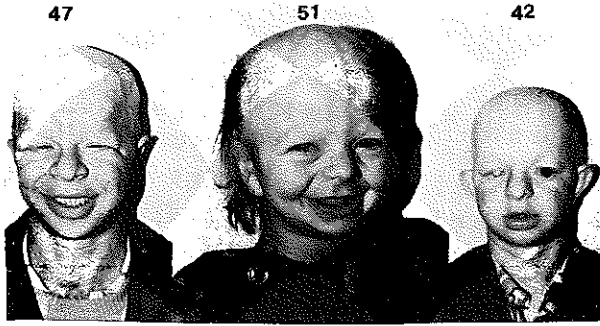3 Yrd Doç Dr GATA Protetik Dış Tedavisi Anabilim Dalı

4 Uzm Dr GATA Genetik Anabilim Dalı

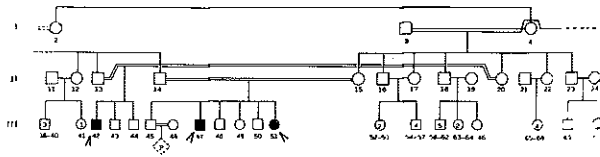
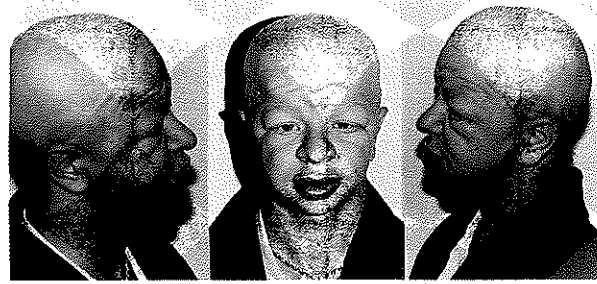Tablo: 1 GAPO sendromu ve Progeria'mın arasındaki farklılıklar.

	GAPO	Progeria
Gelişim geriliği	+	+
Kemik yaşının gecikmesi	+	-
Alının fırlak olması	+	-
Fontanelerin kapanma gecikmesi	+	-
Orta yüz hipoplazisi	+	+
Mikroganti	+	+
Fırlak göz	+	+
İnce deri	-	+
Tırnak hipoplazisi	-	+
Cilt altı yağ dokusunun azalması	-	+
İskeletsel displazi	-	+
Periartiküler fibroz	-	+
Dentisyon	Pseudoanodonti	Süt ve sürekli diş sürme anomalisi, malpoze dişler,
Optik atrofi	+	-
Umbilikal herni	+	-
Kolay yorulmaya meyil	-	+
Erken atheroskleroz	- (Sadece bir olgu)	+
Serum kolesterol seviyesinde yükselme	-	+
Mental gelişim	+ (Normal)	+ (Normal)
Erken ölüm	+	+
Heredite	Otozomal resesif	Sporadic (Seyrek)

Şekil 1. Pedigri

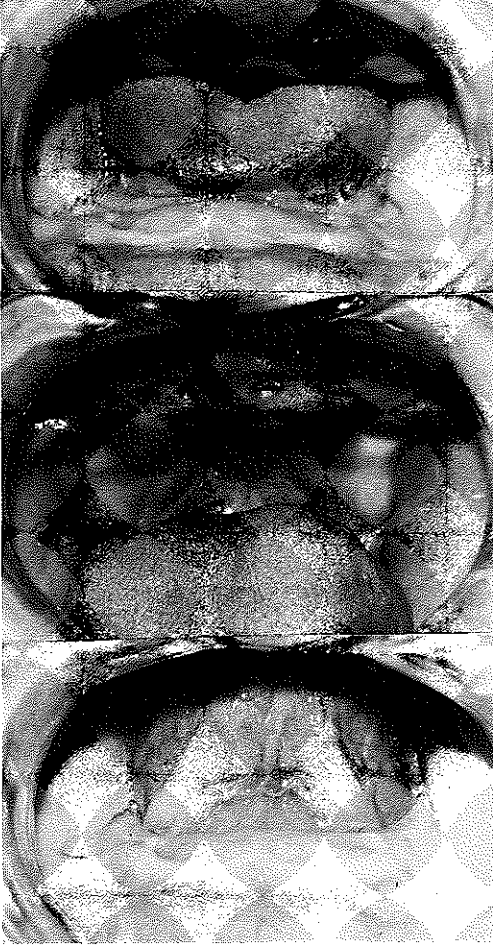

Şekil 2. Birinci olgunun cephe ve profil görünümü (Sağ yan, cephe, sol yan)

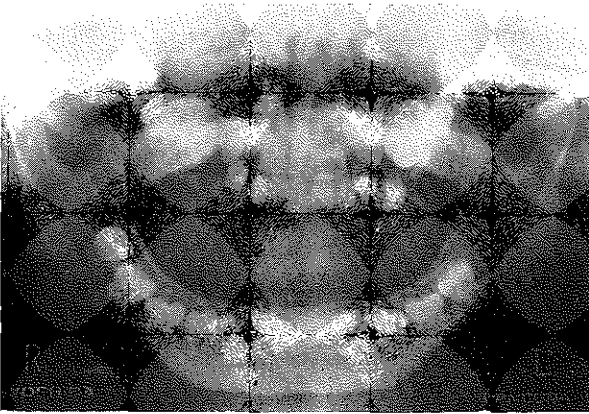

Ağız içi muayenede; alt ve üst çenede total diş eksikliği, üst alveol kretinin silik olduğu, sol üst ikinci küçük azı ve birinci azı dişinin bulunduğu bölgede bir çöküntünün mevcut olduğu, alt çenede alveol kret tepesine kadar yer yer yumuşak doku kıvrımlarının bulunduğu, dilin normal boyut ve şekilde olduğu, yanak ve dudak kaslarının oldukça güçlü olduğu saptandı (Şekil-3).


Şekil 3. Birinci olgunun ağız içi yapıları



Radyolojik incelemede; üst çenede süt ve sürekli, alt çenede ise sürekli diş formlarının mevcut olduğu, diş köklerinin gelişimini tamamlamadığı tespit edildi (Şekil-4).

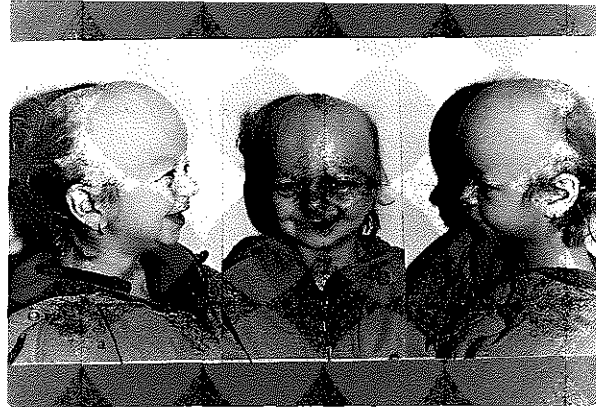Şekil 4. Birinci olgunun panoramik ve yan kafa grafileri  
a. Panoramik grafi

b. Birinci olgunun yan kafa grafisi



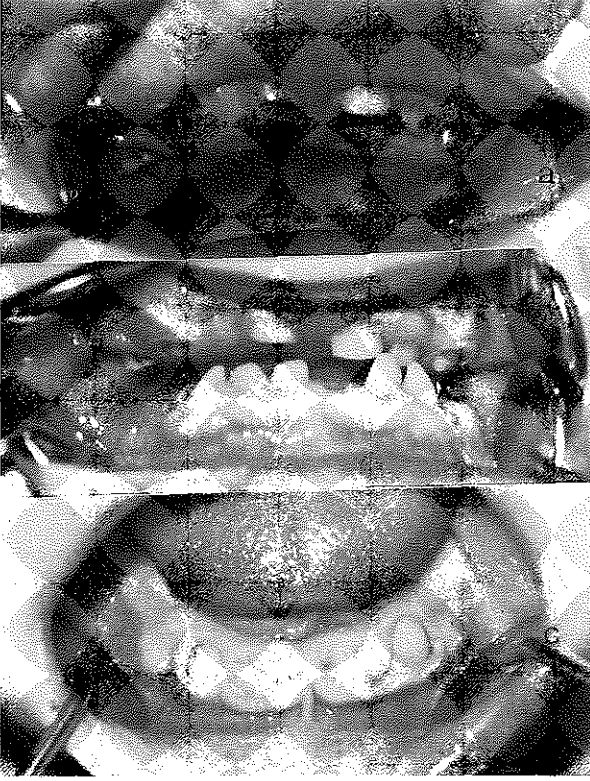
İKİNCİ OLGU; 1983 doğumlu kız, 105 cm. boyunda 25 kg. vücut ağırlığına sahip ailenin en küçük çocuğu (altıncı) çocuğudur (Şekil-5).

Fizik muayenede; çocukluğundan itibaren gittikçe azalan seyrek saçlarının bulunduğu, mevcut saçlarında parietal, temporal ve oksipital bölgede bulunduğu, frontal bölgenin öne ve yukarı doğru çıkıntılı olduğu kaş ve kirpiklerinin olmadığı, göz kapaklarının fırlak olduğu, zigoma çıkıntılarının belirgin, kulak kepçesinin iri, burun tabanının basık ve geniş, filtrumun geniş (Şekil-5) psikomenal gelişimin normal olduğu tespit edildi.

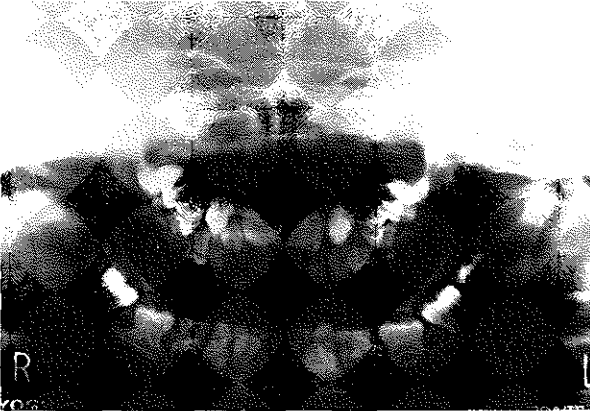
Şekil 5. İkinci olgunun cephe ve profil görünümü  
(Sağ yan, cephe, sol yan)

Ağız muayenede; üst çenede yedi alt çenede ise beş diş olmak üzere toplam oniki dişin bulunduğu, ağızdaki mevcut dişlerin klinik kuron boylarının oldukça kısa ve aralarında geniş diastemaların bulunduğu dilin normal, alveol kreterlerinin oldukça silik dudak ve yanak kaslarının oldukça güçlü olduğu tespit edildi (Şekil-6).


Şekil 6. İkinci olgunun ağız içi yapıları



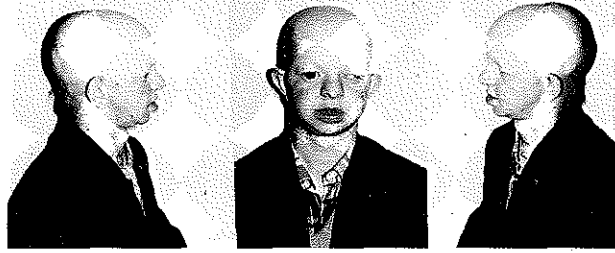Radyolojik incelemede; alt üst sekiz adet süt dişinin bulunduğu, tüm sürekli diş germelerinin çene kemiği içinde mevcut olduğu ve kök gelişimini tamamlamadığı tespit edildi (Şekil-7).

Şekil 7. İkinci olgunun panoramik ve yan kafa grafileri  
a. İkinci olgunun panoramik grafisi

Şekil 7.b. İkinci olgunun yan kafa grafisi



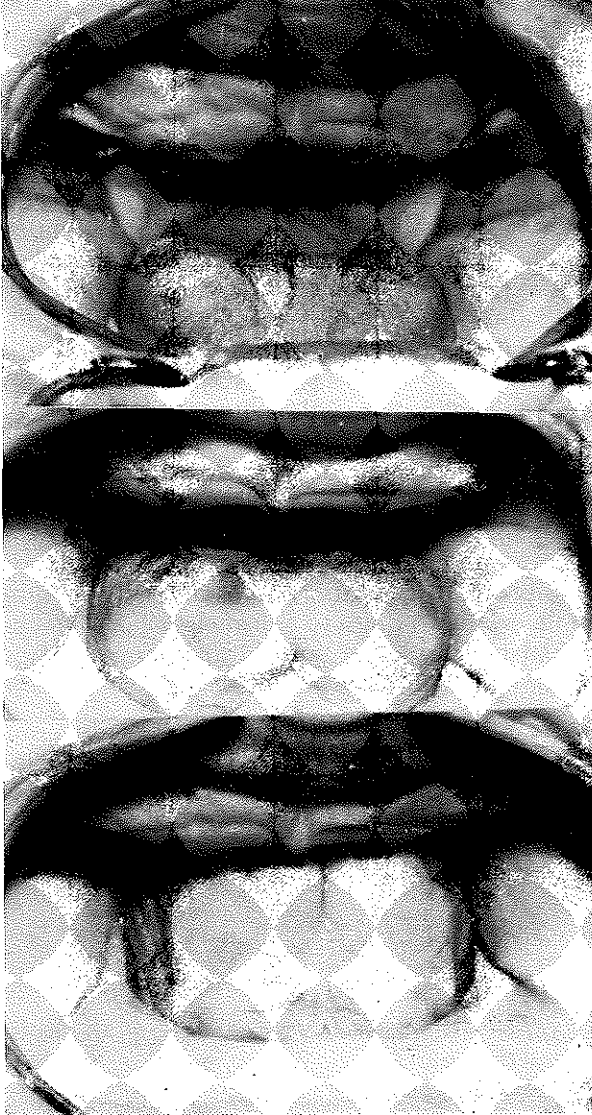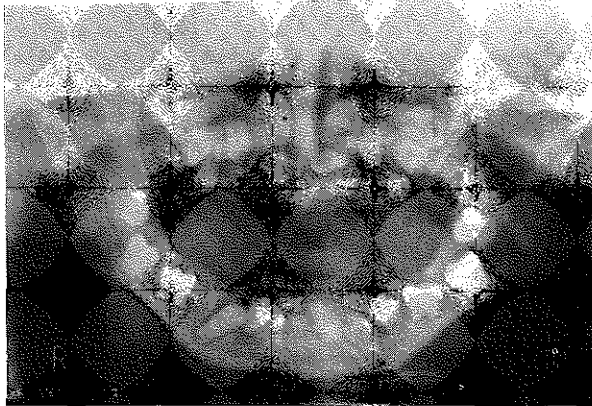
ÜÇÜNCÜ OLGU; 1976 doğumlu erkek, 143 cm. boyunda 43 kg. vücut ağırlığına sahip ailenin ilk çocuğudur. Bu hasta bir ve ikinci hastamızın hem teyze hem amca yoluyla birinci dereceden akrabadır (Şekil-8).

Şekil 8. Üçüncü olgunun cephe ve profil görünümü  
(Sağ yan, cephe, sol yan)

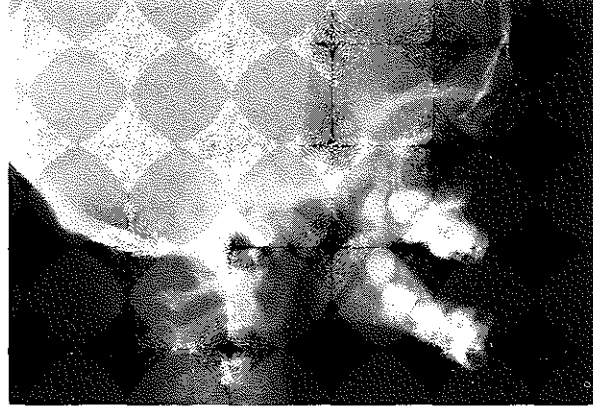
Fiziki muayenede; saçlarının olmadığı burun kökünün basık ve geniş olduğu alın çıkıntısının belirgin olduğu, kulak kepçesinin geniş olduğu, vücut kıllanmasının normal olduğu, dudakların fırlak, filtrumun geniş olduğu, kaş ve kirpiklerin çıkmadığı, ensede çok az bir kıllanma, yaygın akne ve normal psikomenal gelişim tespit edildi (Şekil-8).

Ağız içi muayenede; sadece üst çenede sağ ve sol premolarlar bölgesinde birer dişin mevcut olduğu, bu dişlerinde sadece tüberküllerinin sürdüğü alveol kretinin silik olduğu, alt alveol kretinin yer yer tepesine kadar çıkan hareketli dokunun bulunduğu ve bunun kıvrımlar oluşturduğu, dilin normal dudak ve yanak kaslarının oldukça güçlü olduğu tespit edildi (Şekil-9).

Şekil 9. Üçüncü olgunun ağız içi yapıları

Şekil 10. Üçüncü olgunun panoramik ve yan kafa grafileri  
a. Üçüncü olgunun panoramik grafisi

b. Üçüncü olgunun yan kafa grafisi



Radyolojik incelemede; üst çenede tüm süt ve sürekli dişlerin, alt çenede ise sadece sürekli diş germlerinin bulunduğu tespit edildi (Şekil-10).

**LABORATUVAR BULGULARI:** Her üç hastanın serumundaki üre kreatinin ürik asit, elektrolit, bilirübin, protein, albumin, kalsiyum fosfor magnezyum, demir ve demir bağlama kapasitesi düzeyleri ile alanin transaminaz, kreatinin fosfokinaz aktiviteleri normaldi. Ayrıca kromozomlar ve T3, T4, TSH, LH, FSH ve kortizol serum düzeyleri de normal bulundu. Yapılan kan ve rutin idrar analizleri de normal limitler içinde olduğu saptandı.

Hastaların üç gün etsiz ve jelalin içermeyen bir diyet uygulayarak topladıkları 24 saatlik idrarlarında total hidroksiprolin düzeyi ölçüldü. Her üç hastanın da idrar total hidroksiprolin düzeyleri normal sınırlarının altında bulundu (Tablo-2).

Tablo : 2 Hastaların idrar total hidroksiprolin düzeyleri.

Olgular	Ölçüm Değerleri (Mg/24 Saat)	Normal Değerler (Mg/24 Saat)
Birinci Olgü (21)	17.5	20-55 (18-20 Yaş)
İkinci Olgü (19)	34.1	35-99 (6-10 Yaş)
Üçüncü Olgur (16)	38.3	63-180 (11-17 Yaş)

### TARTIŞMA

GAPO sendromu; büyüme gecikmesi, alopsi pseudoanodonti ve optik atrofi belirtileri içe-

ren nadir görülen ve otozomal resesif geçiş gösteren herediter bir hastalıktır.

Bildirilen tüm GAPO olgularında total veya totale yakın alopesi, silik üst alveol kreti, pseudoanodonti, gelişim geriliği basık ve geniş burun kökü fırlak alın çıkıntısı, göz kapaklarının şişliği, kas ve kirpiklerin olmayışı rapor edilmiştir (1,3,9,11,19). Bizim olgularımızda da süt dişlerinin bazılarının oklüzal kenar veya yüzeylerinin ağızda izlenebilmesi hariç tutulacak GAPO Sendromu bulgularının tamamının mevcut olduğunun saptanması bu hastaların üçünde GAPO sendromlu olduğunu göstermektedir.

Andersen ve Pindborg (1)'un bildirdiği dört olgu haricindeki tüm vakaların akraba evliliğinden meydana geldiği bildirilmiştir (3,9,11,19). Bizim olgularımızın da anne ve babalarının akraba olması hastalığın otozomal resesif geçiş gösterdiği ve yakın akraba evliliklerinde görülme riskinin fazla olduğu fikrini desteklemektedir.

Birçok araştırmacı GAPO sendromlu hastaların psikomotor gelişimleri ve cinsel aktivitelerini normal limitler içinde olduğunu bildirmişlerdir (1,3,8,11,19). Bizim olgularımızda da cinsel aktivite ve psikomotor gelişimin normal olduğu saptandı. Buna karşın Hennekam ve Renckens Wennen (9) olgularında mental gecikme, mikrosefali, epilepsi, kısırlık, miyopi ve tipik yüz bulgularının mevcut olduğunu bildirmişlerdir.

Bazı araştırmacılar GAPO sendromlu olguların % 30'da göz anomalilerinin bulunduğunu bildirmişlerdir (1,3,4,6,7,9,11,12). Bizim üç olgumuzdan birinde göz patolojisinin bulunması bu araştırmacıları desteklemektedir.

GAPO sendromlu hastalarda, kromozom ve rutin biokimyasal analizlerin normal olduğu rapor edilmiştir (7,11,17,19). Bizim hastalarımızda da rutin biokimyasal analiz değerleri normal limitler içinde olduğu saptandı. Ancak kollagen metabolizmasının nonspesifik bir laboratuvar kriteri olarak kabul edilen hidroksiprolinin (10) 24 saatlik idrardaki düzeyleri normal sınırların altında bulundu. GAPO sendromlu hastaların idrar total hidroksiprolin düzeylerine ait literatür bilgisi henüz mevcut değildir. Hastalarımızdaki düşük idrar hidroksiprolin düzeyleri gelişme geriliğine bağlı olabilir. Bu hastalarda kemik gelişiminin geciktirildiği bildirilmiş ve kollagen yıkımında bir azalmanın olduğu öne sürülmüştür (19). Ayrıca hidroksiprolin düzeylerinin çocuklarda gelişme oranı ile orantılı olduğu ve gelişme geriliği olan çocuklarda hidroksiprolinin idrar atılımı azaldığı rapor edilmiştir (2).

Sonuç olarak bu rapor ile GAPO sendromu ile ilgili literatür birikimine üç olgu, klinik ve laboratuvar sonuçlarının yorumu ile birlikte kazandırılmıştır.

## KAYNAKLAR

1. Anderson T H, Pindborg J J: Et tilfaelde at Total "Pseudoanodont" i Farbindelse Med Kranie Deformitet, Dvaergvaeksit og Ektodermal Dysplasi, *Odontol Tilster* 1947, 55: 484-93.
2. Cabacungan NB, Miles CW, Ritchey SJ: Hydroxyproline Excretion and Nutritional Status of Children. *Am J Clin Nutrition* 1973, 26: 173-6.
3. Dellac M, Manouvrier-Hanu S, Rouland J F: Anomalies Ophthalmologiques du Syndrome G.A.P.O. (Retard de Croissance, Alopecie, Pseudo-Anodontie, Atrophie Optique A Propos d'un Cas, *J Fr Ophthalmol* 1990, 13 (11,12): 547-50.
4. Epps DR, Mendanca BB, Olazabal L C, Billerbeck AEC, Wajntal .: Polioiderma Congenito Familiar (S. de Rothmund Thompson). *Cienc Cult* 1977, 29 (Suppl): 740.
5. Freire-Maia N, Pinheiro M: "Ectodermal Dysplasias A Clinical and Genetic Study" New York: Alan, R (Liss. PP 98-100), 1984.
6. Fuks A, Rosenmann A, Chosack A: Pseudo Anodontia, Cranial Deformity, Blidnes, Alopecia, and Dwarfism: A New Syndrome, *J Dent Child* 1978, 45: 155-7.
7. Gagliardi A R T, Gonzalez C H, Pratesi R: G.A.P.O. Syndrome: Report of Three Affected Brothers. *Am J Med Genet*, 1984, 19: 217-3.
8. Gorlin R J, Tipton R E, Langor L O Jr: Pseudoanodontia, Growth Retardation and Alopecia: A Syndrome Paper Presented at Annual Meeting of American Academy of Oral Pathology Fort Lauderdale, FL. 26 April 1978.
9. Hennekam R C M, Renckens-Wennen L G C M: Acquired Alopecia, Mental Retardation, Short Stature, Microcephaly and optic atrophy. *J Med Genet* 1990, 27: 635-6.
10. Kılınç D, Demirci D, Erbil M K, Kuduay T, Karaca L: Kloramin-T Oksidasyonu ile İdrar Hidroksiprolin Ölçümü ve Normal Yetişkinlerin 24 Saatlik İdrarlarında Hidroksiprolin Kreatin Oranlarının Diyet ve Cinsiyete Bağlı Değişikliklerin Belirlenmesi. *Optimal Tıp Derg* 1991, 4 : 217-23.

11. Manouvric-Hanu S, Largilliere C, Benalioug M, Farriaux J P, Fontaine G: Brief Clinical Report: The G.A.P.O. Syndrome. *Am J Med Genet* 1987, **26**: 683-8.
12. Manouvrier-Hanu S, Largilliere C, Farriaux J P: Le Syndrome G.A.P.O. A Propos d'un Nouveau Cas. *J Génét Hum* 1988, **36**: 373-8.
13. Mc Kusick V A: Mendelian Inheritance in Man Catalogs of Autosomal Dominant, autosomal Recessive and X-Linked Phenotypes 8th. ed. Baltimore The Johns Hopkins University Press pp. 951, 1988.
14. Şayh B S, Gül D: A Progeroid With the Excess of Connective Tissue Fibers of Subepiderma Tissue. A New Entity. The 24th Annual Meeting of the European Society of Human Genetics 29 May-1 Jun El Sinore. Denmark, 1992.
15. Shapira Y, Yatziv S, Deckelbaum R: Growth Retardation, Alopecia, Pseudoanodontia and Optic Atrophy. Synd. Ident., *Case Report* 1992, **85**, VIII: 14-6.
16. Silva E O: Dwarfism Alopecia, Pseudoanodontia and Other Anomalies Report of A Case. *Rev Bras Genet* 1984, **7**: 743-7.
17. Tipton R E, Gorlin R J: Growth Retardation Alopecia, Pseudoanodontia, and Optic Atrophy-the G.A.P.O. Syndrome, *Am J Med Genet*, 1984, **19**: 209-17.
18. Wajntal A, Epps D R, Mendança B B: Billerbeck, AEC: Novasindrome de Displasia Ectodermica: Nanismo, Alopecia, Anodontiae Cutis Laxa. *Cienc Cult* 1982, **34** (Suppl): 705.
19. Wajntal A, Koiffmann C P, Mendonca B B, Epps D R, Sotto, M N, Rati, Pem, Opitz, JMO GAPO Syndrome (McKusick 23074) A Connective Tissue Disorder: Report on Two Affected Sibs and on the Pathologic Findings in the Older. *Am J Med Genet*, **37**: 1990, 213-23.

*Yazışma adresi:*

*Dr Mehmet Dalkız*

*GATA Dış Hekimliği Bil Mer*

*Protetik Diş Tedavisi Anubitim Dalı*

*Ankara*