

# FORAMEN MENTALE'NİN ÇAP VE LOKALİZASYONUNUN KURU KEMİK VE PANORAMİK RADIYOĞRAFİDE KARŞILAŞTIRILMASI

## COMPARISON OF THE DIAMETER AND THE LOCATION OF MENTAL FORAMEN IN DRY MANDIBLES AND PANORAMIC RADIOGRAPHS

*Gülseren KÖKTEN<sup>1</sup>, Mete BÜYÜKERTAN<sup>1</sup>, Hüseyin BALCIOĞLU<sup>1</sup>*

### ÖZET

Foramen mentale'nin anatomik özellikleri dişhekimliği cerrahi kliniklerinde, implantolojide ve plastik cerrahide oldukça önemlidir. Foramen mentale'nin morfolojisi ve konumu kuru kemikte ve panoramik radyografide ölçümler yapılarak karşılaştırıldı. İ.Ü. Dişhekimliği fakültesi anatomi laboratuvarına ait 45 adet kuru kemik mandibula ve aynı fakültenin radyoloji bölümünde çekilmiş 114 panoramik radyografi kullanıldı. Foramen mentale'nin kemik ve radyografideki değerleri ortalama olarak şöyle bulundu: Kemikte yatay çap 3.39 mm, dikey çap 2.58 mm, radyografide sırasıyla 4.06; 3.22 mm. Dişlere göre lokalizasyon: Kemikte 1. premolar altında %7.9, 1-2. premolar arasında % 40.7, 2. premolar altında % 42.1, 2. premolar distalinde %9.2 olarak tespit edildi, Bu değerler panoramik grafilerde sırasıyla %7.8, %38.2, %49, %5.8 olarak saptandı. Foramen mentale'nin orta çizgiye uzaklığı kemikte 25.73 mm, ramus mandibula'nın arka kenarına uzaklığı 65.80 mm. Mandibula'm alt kenarına uzaklığı 13.40 mm., dişli çenede alveol kenarına 13.81 mm., dişsiz çenede alveol kretine 9.76 mm., panoramik filmlerde ise sırasıyla: 30.74, 69.24, 13.23, 18.24, 9.80 mm. olarak ölçüldü. İki foramen mentale arası kemikte 51.46, filmde 62.48 mm. olarak bulundu. Bir olguda tek taraflı çift foramen mentale'ye rastlandı. Foramen mentale panoramik grafilerde bir dişsiz mandibula'da alveol kreti üzerinde yer almaktaydı. Sonuç olarak klinik girişimler radyografiler üzerinde planlansa da kemik değerleri göz önüne alınmalıdır.

**Anahtar Kelimeler:** Foramen mentale, panoramik radyografi, kemik mandibula

### ABSTRACT

The anatomical measurements of Foramen Mentale is of practical importance to the dental and plastic surgical procedures. To determine the morphology of the mental foramen, measurements of dry mandibles and panoramic radiographs were compared. 45 dry mandible from the anatomy department of dental school at Istanbul University and 114 panoramic radiographs taken in the radiology department of the same school were examined. Mean horizontal diameter was 3.39 mm., mean vertical diameter was 2.58 mm. for dry mandible and these values were 4.06, 3.22 mm. for panoramic radiographs, respectively. Localisations relative to the teeth were found as: under the first premolar (7.9%), between the first and the second premolars (40.7%), under the second premolar (42.1%) and distal to the second premolar (9.2%). Results for the panoramic radiographs were: 7.8%, 38.2%, 49%, 5.8% respectively. The distance between the mental foramen and midline of the mandible-the posterior border of the ramus of mandible-the inferior border of the mandible- the dentulous alveolar process and the edentulous alveolar process were 25.73, 65.80, 13.40, 13.81, 9.76 mm respectively. Radiographic findings

<sup>1</sup> İstanbul Üniversitesi Dişhekimliği Fakültesi, Temel Tıp Bilimleri Anabilim Dalı, Anatomi Bilim Dalı.

were as the following : 30.74, 69.24, 13.23, 18.24, 9.80 mm in order. The distance between two mental foramens was 51.46 for dry mandible and 62.48 for radiographs. Unilateral double mental foramen was determined in a case. In the panoramic radiograph of an edentulous mandibula, mental foramen was on the top of the alveolar process. In conclusion, datas of dry mandible should be considered while planning the clinical trials on radiographs.

**Key Words:** Mental foramen, panoramic radiography, dry mandible

## GİRİŞ

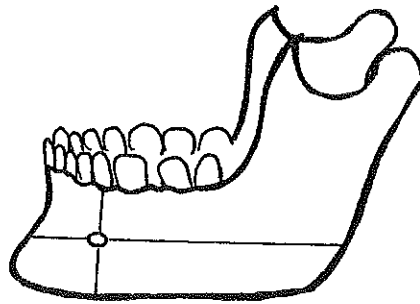
Canalis mandibulae'nin dışarı açılma deliği olan foramen mentale corpus mandibulae'nin dış yüzünde yaklaşık olarak 1. ve 2. premolar dişlerle ilişkili olarak yer alır. Foramen mentale'nin içinden nervus mentalis ve vasa mentales çıkarak çene ucu ve alt dudak bölgesine dağılır (1-8).

Foramen mentale'nin anatomik yeri ve morfolojisi plastik cerrahi ve diş hekimliği cerrahisinde, dental işlemlerde, implantolojide, genioplasti operasyonlarında oldukça önemlidir ve oral implantların planlamasında da klinik açıdan giderek önem kazanmaktadır(9-12). Şimdiye kadar yapılan çalışmaların daha çok deliğin dişlere göre lokalizasyonu ile ilgili olduğunu, deliğin büyüklüğü, çapları gibi morfometrik özellikleri corpus mandibuladaki lokalizasyon ve varyasyonlar açısından yeterince değerlendirilmediğini düşünüyoruz. Cerrahi ve dental işlemler dental röntgen filmleri ve panoramik grafiler üzerinde planlandığından biz kuru kemik ve panoramik filmlerde foramen mentale'nin lokalizasyon ve morfometrik olarak değerlendirilmesini ve karşılaştırılmasını amaçladık.

## GEREÇ VE YÖNTEM

Foramen mentale'nin corpus mandibulae'deki yerini tespit etmek amacı ile İ.Ü. Dişhekimliği Fakültesine baş vuran hastalardan alınmış 114 panoramik radyografi ve İ.Ü. Dişhekimliği Fakültesi Anatomi Bilim Dalında öğrenci pratiklerinde kullanılan 45 adet kuru kemik mandibula kullanıldı. Panoramik grafiler dişhekimliği fakültesi Oral Diagnoz Anabilim Dalında kullanılan İtalyan malı Gendrex marka Orthoralix 9200 model röntgen cihazı ile çekildi. Ölçümler Shan marka 1/1000 hassasiyetli elektronik dijital kumpas ile yapılmıştır. Panoramik grafilerin tümünde foramen mentale net olarak gözlenemediği için ancak 80 grafide 160 delik ölçülebildi, 114 grafide 228 foramen mentale'nin dişlere göre konumu değerlendirildi. 45 kemik mandibulada 90 adet foramen mentale değerlendirildi.

Şöyle ki: Foramen mentale'nin kuru mandibula ve panoramik filmde 1-yatay ve dikey çapları ve şekli, 2- dişlere göre lokalizasyonu, 3-orta çizgiye, ramus mandibulanın arka kenarına, mandibula'nın alt kenarına (basis mandibulae), dişli ve dişsiz çenelerde alveol kenarına olan uzaklığı (Şekil 1).



Şekil 1- Foramen mentale'nin dört yönde uzaklığı ve çapları.

4- İki foramen mentale arası mesafe ölçüldü, 5-varyasyonları gözlemlendi. Elde edilen değerlerden ortalamalar hesaplandı ve tablolar halinde gösterildi.

## BULGULAR

### Foramen mentale'nin kuru kemik mandibula'da:

1- Çaplar: ortalama yatay 3.39 mm. (min. 1.35 max. 7.42), dikey 2.58 mm. (min. 0.99 - max. 6.58) saptandı (Tablo 1). Görüldüğü gibi deliklerin şekli

genel olarak ovaldir. Ancak yatay ve dikey çapları birbirine çok yakın yuvarlak delikler de mevcuttur. Deliklerin açılımı huni şeklinde bir ağız ve kenar yaparak açıklığı yukarı ve arkaya bakar şeklindedir.

2. Foramen mentalenin dişlere göre lokalizasyonu; 1. premolar altında % 7.9, 1-2 premolarların arasında % 40.7, 2. premolarlar altında % 42.1, 2. premolar distalinde % 9.2 olarak tespit edildi. (Tablo 2).

**Tablo 1:** Foramen mentale'nin kuru mandibula ve panoramik filmde yatay ve dikey çapları

a) Genel ortalama (mm.)

foramen mentale'nin	yatay çapı	dikey çapı
Kemik	3.39	2.58
Panoramik	4.06	3.22

b) Sağ ve sol taraflar için ortalama (mm.)

foramen mentale'nin	Yatay çapı		dikey çapı	
	sağ	sol	sağ	sol
Kemik	3.45	3.34	2.69	2.47
Panoramik	4.08	4.04	3.18	3.26

**Tablo 2:** Foramen mentale'nin kuru kemik mandibula ve panoramik filmde dişlerle olan ilişkisi

a) Genel ortalama

foramen mentale	1. premolar altında	1-2. premolar arasında	2. premolar altında	2. premolar distalinde
Kemik %	7.9	40.7	42.1	9.2
Panoramik %	7.8	38.2	49	5.8

b) Sağ ve sol taraflar için ortalama

foramen mentale	1. premolar altı		1-2. premolar arası		2. premolar altı		2. premolar distali	
	Sağ	sol	sağ	sol	sağ	sol	sağ	sol
Kemik %	7.9	7.9	42.1	39.4	42.1	42.1	10.5	7.9
Panoramik %	7.8	7.8	38.2	38.2	50	48	5.8	5.8

3. Orta çizgiye ortalama uzaklığı 25.73 mm. (min.21.55, max 30.71), ramus mandibula'nın arka kenarına 65.80 mm. (min.55.93; max. 80.36), mandibula alt kenarına 13.40 (min.10.10 - max 22.28), dişli çenelerde alveol kenarına 13.81 mm.

(min 9.38., max.17.95),dişsiz çenelerde alveol kretine 9.76 mm. (min.6.34, max. 14.04 mm.) bulundu (Tablo 3-a ). Bunlar genel ortalamalardır. Sağ ve sol ortalamalar Tablo 3-b. de görülmektedir.

4. İki foramen arası uzaklık: ortalama 51.46 mm. (min 43.10, max 61.42) dir. Bu değer sağ ve sol ortalama değerler toplanarak hesaplandı.

5. Varyasyon: Sadece bir kemik mandibula'da sağ tarafta bir köprü ile ayrılmış üst üste iki delik görüldü (Figür 2). Bu durum varyasyon olarak düşünüldü.

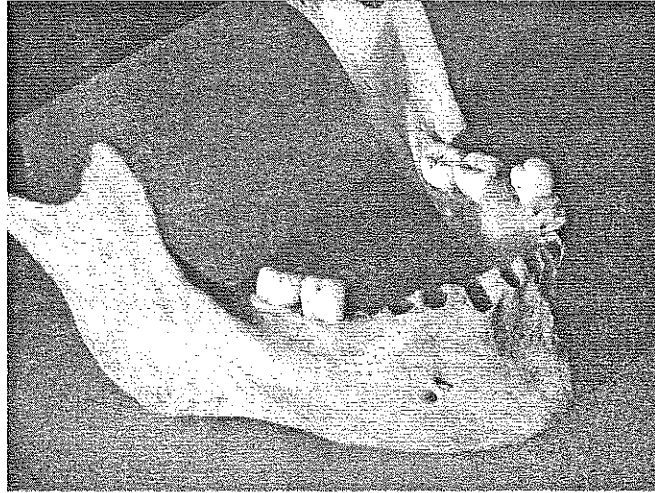
**Tablo 3:** Foramen mentale'nin kuru kemik mandibula ve panoramik filmde 4 yöne uzaklığı:

a) Genel ortalama (mm.)

f.mentale'nin uzaklığı	Orta çizgi	Ramus arka kenarı	Mandibula alt kenarı	Dişli alveol kenarı	Dişsiz alveol kreti
Kemik	25.73	65.80	13.40	13.81	9.76
Panoramik	30.74	69.24	13.23	18.24	9.80

b) Sağ ve sol taraflar için ortalama (mm.)

f.mentale'nin uzaklığı	Orta çizgiye		Ramus arka kenarına		Mandibula alt kenarına		Dişli, Alveol kenarına		Dişsiz, Alveol kenarına	
	Sağ	sol	sağ	sol	sağ	sol	sağ	sol	sağ	sol
Kemik	25.75	25.71	66.50	65.10	13.41	13.40	13.87	13.75	9.69	9.84
panoramik	30.88	30.60	68.53	69.95	13.13	13.34	18.33	18.14	10.36	9.24



**Şekil 2.** Tek taraflı çift foramen mentale vakası

#### **Panoramik radyografide foramen mentale :**

1. Foramen mentale'nin yatay çapı ortalama 4.06 mm. (min 2.01, max.7.26) dikey çapı 3.22 mm. (min. 1.75, max.7.66) saptandı (Tablo 1).

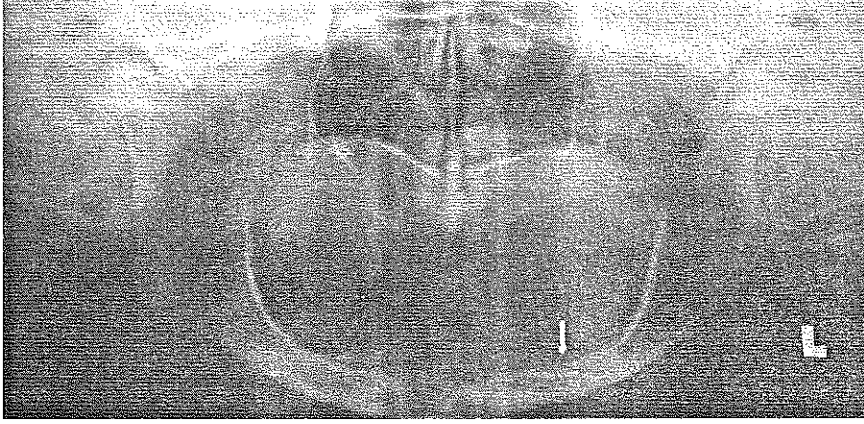
2. Foramen mentale lokalizasyonu: 1. premolar altında % 7.8, 1-2 premolar arasında % 38.2, 2.

premolar altında % 49, 2. premolar distalinde % 5.8 gözlendi. (Tablo 2a). Sağ sol ortalama değerler de Tablo 2b.de gösterilmiştir.

3. Orta çizgiye uzaklığı ortalama 30.74 mm. (min. 17.47- max.41.92), ramus mandibula'nın arka kenarına 69.24 mm. (min 53.88- max.78.61), mandibula'nın alt kenarına 13.23 mm. (min.9.13,

max.16.69), dişli çenelerde alveol kenarına 18.24 mm. (min 10.85, max. 22.19), dişsiz çenelerde alveol kretine 9.80 mm. (min. 2.04, max 18.26) saptandı. (Tablo 3-a ). Sağ sol ortalamalar tablo 3-b

4. İki foramen arası uzaklık ortalama 62.48 mm. (min 34.94, max 83.84) bulundu.



**Şekil 3.** Resimdeki panoramik röntgende sol tarafta foramen mentale'nin alveol kretinin tepesine yerleştiği gözlenmektedir.

### TARTIŞMA VE SONUÇ


Foramen mentale anatomi birimlerinde genellikle kuru kemik üzerinde incelenmiştir. Diş hekimliği kliniği ve diğer cerrahi girişimlerde ise radyografi üzerinde değerlendirilir. Bu yüzden biz çalışmamızı hem kuru kemik hem de panoramik radyografiler üzerinde yaptık.

**Çaplar:** Biz foramen mentale'nin yatay çapını kemikte 3.39 mm. dikey çapını 2.58 mm., panoramik grafide yatay çapını 4.06 mm, dikey çapını 3.22 mm. olarak bulduk. Görüldüğü gibi delik panoramikte biraz daha büyüktür. Genel olarak oval şekildedir açılma şekli huni gibi olup açıklığı yukarı ve arkaya bakmaktadır. Bunun yanında yuvarlak şekilde olanlar da vardır. Oğuz ve Bozkır (13) kemik mandibula'da yatay çapı sağda 2.93 mm., solda 3.14 mm; dikey çapı sağda 2.38 mm, solda 2.64 mm. olarak bulmuş. Bizim çalışmamızda kuru kemik mandibula'da yatay çap sağda 3.45, solda 3.34, dikey çap sağda 2.69, solda 2.47 mm.dir. Bozkır (14) panoramikde foramen mentale'nin yatay çapını sağda 5.07 mm., solda 5.19 mm. ; dikey çapını sağda 3.76 mm. ve solda 3.88 mm. bildirmektedir. Biz panoramikde yatay çapı sağda 4.08 mm., solda 4.04 mm.; dikey çap sağda 3.18 mm., solda 3.26 mm. olarak saptadık. Panoramikteki farklılık ışın yönü ve cihaz farklılığından kaynaklanmaktadır. Bu durumda kemik değerlerinin önem kazandığını ve gerçeği yansıttığını belirtmek istiyoruz. Phillips (15) foramen mentale'nin çapının panoramik

5. Varyasyon: Bir dişsiz mandibula grafisinde foramen mentale'nin üzerindeki kemik yapının tamamen resorbe olduğu ve deliğin kret üzerine açıldığı gözlemlendi (Şekil 3).

radyografide kuru mandibula'ya göre %23 arttığını tespit etmiştir, biz bu artışı ortalama % 21.5 olarak tespit ettik.

**Foramen mentale'nin dişlerle ilişkisi:** Bizim çalışmamızda foramen mentale'nin lokalizasyonunun hem kemikte hem de panoramikde en çok 2. premoların altında , daha sonra da 1 ve 2. premoların arasında olduğunu gördük. Kemikte oranlarımız sırasıyla 2. premolar altında % 42.1, 1-2. premolar arasında % 40.7, 2. premolar distalinde % 9.2, 1. premolar altında % 7.9. Panoramikte 2. preomolar altında % 49, 2, 1-2 premolar arasında % 38.2, 1. premolar altında %7.8, 2. premolar distalinde % 5.8. Oğuz ve Bozkır (13) kemik mandibulada 2. preomolar altında sağda % 61.76, solda % 50, 1-2. premolar arasında sağda %38, solda %50, Shakland (16) kemik mandibulada 2. premolar altında %75.36, Wang ve ark. (17) Çin'li kadavrasında 2. premolar altında % 58.98 oranında olduğunu bildirmiştir. Kadanoff ve ark. (18) kemik mandibulada 1414 olguluk seride foramen mentale'nin 2. premolar altında % 60.8, 1-2. premolar arasında % 35.9, 1. molar altında %1.9, 1. premolar altında %1.2, kanin altında % 0.07 olduğunu bildirmektedir. Al Jasser ve Nwoku (19) panoramikde foramen mentale'nin 2. premolar altında % 45.3, 1-2. premolarlar arasında % 42.7 oranında olduğunu bildirmiştir. Kekere (20) foramen mentale'yi dental radyografilerde 2. premolar altında % 55.63, 1-2 premolar arasında % 26.9, 2. premolar - 1. molar arasında % 12.25, 1-



molar altında % 3.3, 1. premolar altında % 1.66, 1. premoların mesialinde % 0.17 oranında rastlamıştır. Phillips ve ark. (21) foramen mentale'nin en çok 2. premolar altında yer aldığını bildirmiştir. Bu bilgiler bizim bulgumuz olan en fazla görülen 2. premolar değeri ile uyumludur.

Bazı yazarlar lokalizasyonda farklılık bildirmektedirler. Usta ve ark. (22) 28 kadavra mandibula'sında 1-2. premolar arası %38, 2. premolar altı %31, 1. premolar altı %21 ve 2. premoların distalinde % 9 olduğunu, Salbacak ve ark. (23), kemik mandibulada 2. premolar altında % 49.27, 1-2. premolar arasında % 49.27, 1. premolar altında %1.45 olarak bildirmiştir. Moisewitsch (24) 105 Kuzey Amerika'lı kadavrasında foramen mentale'yi 1-2. premolarlar arasında en çok gözlemiştir. Fishel ve ark. (25) periapikal radyografilerde foramen mentale'yi 1-2. premolarlar arasında % 70, 1 ya da 2. premolarların apeksi yakınında % 22 oranında olduğunu belirtmiştir. Sicher (26) "Anatomi" ders kitabında foramen mentale'nin çoğunlukla 1- 2. premolarlar arasında olduğunu bazen 2. premolar ender olarak 1. premoların altında olduğunu yazmaktadır. Bu yazarlarla bizim bulgularımız arasında kısmen de olsa farklılık görülmektedir.

Görüldüğü gibi foramen mentale'nin yeri ırk ve cins farkı gözetmeksizin kişiye bağlı olarak yer değiştirmektedir. Şunu da belirtmekte yarar var, kemikteki yeri göz ile hizalanabildiğinden bazı değerler lehine sapmalar söz konusu olabilmektedir.

**Foramen mentale'nin corpus mandibulae'deki lokalizasyonu:** Bizim çalışmamızda kemik mandibula'larda ortalama değerler: Foramen mentale'nin orta hatta uzaklığı ortalama 25.73 mm. arka kenara 65.80 mm., alt kenara 13.40 mm., dişlide alveol kenarına 13.81 mm., dişsizde alveol kretine 9.76 mm., panoramikde bu değerler sırası ile 30.74, 69.24, 13.23, 18.24, 9.80 mm. dir. Panoramikdeki ön ve arka kenara olan uzaklık değerleri, mandibula'nın şekli ve ışının yönü ile ilişkili olarak büyük görülmektedir. Dişli-dişsiz arasındaki alveol yüksekliğindeki fark ise diş çekimlerinden sonra olan madde kaybından ve inaktivite atrofisinden kaynaklanmaktadır.

Salbacak ve ark. (23) 71 kuru kemik mandibula ve 7 kadavrada foramen mentale'nin orta çizgiye uzaklığını sağda 25.3 mm., solda 25.2 mm. olarak bulmuşlardır. Biz kemik mandibula'da sağda 25.75; solda 25.71 mm. bulduk. Aynı çalışmada foramen mentale'nin ramus arka kenarına uzaklığı sağda 66.1 mm., solda 66.3 mm. dir. Biz bu değerleri kemik mandibula'da sağda 66.50 mm., solda 66.10 mm. olarak bulduk. Görüldüğü gibi değerler uyum göstermektedir. Oğuz ve Bozkır (13) kemikte foramen mentale'nin üst kenara uzaklığını sağda

13.62 mm, solda 14.62 mm, alt kenara uzaklığını sağda 14.61, solda 14.29 mm. bulmuştur. Biz de kemikte alveol kenarına uzaklığı sağda 13.87 solda 13.75 mm., alt kenara uzaklığı sağda 13.41 solda 13.40 mm. olarak bulduk. Sonuçlarımız Oğuz ve Bozkır (13) ile uyumludur.

Cutright ve ark. (27) Kuzey Amerikalı 80 kadavrada yaptıkları çalışmada foramen mentale'nin orta çizgiye uzaklığını ortalama 22 mm. olduğunu bildirmektedirler. Wang ve ark. (17) Çinliler'de orta çizgiye uzaklığı 28.06 mm., arka kenara uzaklığı 74.14 mm., alt kenara uzaklığı 14.70 mm., olarak belirtmiştir. Singh ve ark. (28) Hintli'lerde orta çizgiye uzaklığı 23.6 mm., arka kenara 76.2 mm, alveol kenarına uzaklığı 15.3 mm., alt kenara uzaklığı 14 mm. vermiştir. İrksal bir çalışmayı amaçlamadığımız halde bu üç çalışma ile karşılaştırdığımızda bulguların bizim bulgularımızdan farklı olmasının irksal özelliklerden kaynaklandığını düşünmekteyiz.

**Panoramik grafilerde:** Bozkır foramen mentale'nin basis mandibula'nın alt kenarına uzaklığını sağda 14.59 mm., solda 14.51 mm. bulmuştur. Biz panoramikde sağda 13.13 mm. ve solda 13.34 mm. saptadık. Panoramik grafilerde bu konuda fazla çalışma yapılmamıştır. Şunu da belirtmek gerekir ki kemiğin spongios yapısı nedeni ile foramen mentale her zaman net seçilememektedir.

İki foramen mentale arasındaki uzaklık implant cerrahisi açısından önemlidir. Sabit rekonstrüksiyonlarda iki foramen mentale arasına 6 implant yerleştirmek istenir ve en son implant'ın foramen mentale'den uzağa yerleştirilmesi arzulanır (10). Çalışmamızda iki delik arası mesafe kemikte ortalama 51.46 mm., panoramik grafilerde 61.48 mm. olarak bulduk. Panoramik röntgenlerde bu uzaklığın daha büyük olmasının görüntüleme tekniğinden kaynaklandığı görülmektedir. Burada da kemik değerler esas alınmalıdır.

Foramen mentale anatomik olarak sağda ve solda bir tanedir. Ancak biz bir kemik mandibula'da sağ tarafta iki delikle açılımlı foramen mentale olgusuna rastladık. Şöyle ki biri önde ve üstte diğeri ise arkada ve alttadır. Ancak bunlar tabanda tek delik olup açılma ağı köprü şeklinde bir kemik yapısı ile ayrılmaktadır. Bu durumu asıl deliğin önünde ve üstünde ikinci bir delik açılma ile meydana gelen anatomik varyasyon olarak değerlendirdik (Şekil 2).

Bir panoramikde sol foramen mentale'nin kret üzerine açıldığını, kemik mesafenin kaybolduğunu gördük. Bu durum klinik açıdan cerrahi ve protetik işlemlerde önem kazanmaktadır. Varyasyon olarak değerlendirilebilir (Şekil 3).

Sonuç olarak bu çalışma ile foramen mentale anatomisinin ayrıntılı bir şekilde tanımlandığını düşünüyoruz. Cerrahi ve dental işlemler radyografiler üzerinde planlandığı için girişimlerde kuru kemik değerlerinin yol gösterici olduğu göz önünde tutulmalıdır.

#### KAYNAKLAR

- 1- Warwick W, Williams P L, Gray's Anatomy 35th Edition, Langman 1973, p: 283-284
- 2- Moore KL, Clinically Oriented Anatomy (Third Edition) Williams&Wilkins 1992, pp: 654.
- 3- Erimoğlu C, Anatomi Sözlüğü, İ.Ü. Dişhekimliği Fakültesi Yayınları. Rektörlük No: 2951, Fak. No: 40, İstanbul, 1982, p: 215.
- 4- Erimoğlu C, İnsan Anatomisi, İ.Ü. Basım Evi ve Film Merkezi İstanbul, 1990, p: 35.
- 5- Çimen A, Anatomi 6. Baskı, Bursa, 1996, p: 27.
- 6- Dere F, Anatomi 2. Baskı, Adana, 1990, p: 302-304.
- 7- Türker M, Yücetaş Ş, Ağız Diş ve Çene Hastalıkları ve Cerrahisi. Atlas Kitapçılık Tic. Ltd. Şti. Ankara, 1997, p: 420.
- 8- Kuran O, Sistematik Anatomi, Filiz Kitabevi 1993, p: 46.
- 9- C Bou Serhal, R Jacobs, L Flygare, M Quiryneen, D van Sreenberghe, Preoperative validation of localisation of mental foramen. Dentofacial Radiology, 2002; 3: 39-43.
- 10- Sandallı P. Oral İmplantoloji. Ertler Matbaacılık, 2000, p: 8.
- 11- Kuzmanovic, Dusan V, Payne, Alan GT, Kieser, Jules A, Dias, George J, Anterior loop of the mental nerve: a morphological and radiographic study. Clinical Oral Implants Research, 2003; 14, 464-471.
- 12- Bavitz JB, Ham SD, Hansen CA, Lang M, An Anatomical Study of Mental Neurovascular Bundle-Implant Relationship. Int J Maxillofacial Implants, 1993; 8: 563-567.
- 13- Oguz O, Bozki MG, Evaluation of location of mandibular and mental foramina in dry, young, adult human male, dentulous mandibles. West Indian Med J., 2002; 51: 14-16.
- 14- Bozkır G. Location of The Mandibular and Mental Foramen in Panoramik Radiographs. Morfoloji Dergisi, 1997; 5: 54-55
- 15- Phillips JL, Weller RN, Kulild JC. The mental foramen: 3. Size and position on panoramic radiographs. J Endod., 1992; 18: 383-386.
- 16- Shankland WE 2nd. The position of the mental foramen in Asian Indians, J Oral Implantol, 1994; 20: 118-223.
- 17- Wang TM, Shih C, Liu JC, Kou KJ, A clinical and anatomical study of the location of the mental foramen in adult Chinese mandibles. Acta Anat. 1986; 126: 29-33.
- 18- Kadanoff D, Mutafov St, Jordanov J, Über die Hauptöffnungen resp. Incisurae des Gesichtschädels. Gegenars Morphol. Jahrbuch, 1970; 115: 102-118.
- 19- Al Jasser NM, Nwoku AL, Radiographic study of the mental foramen in a selected Saudi population, Dentomaxillofacial Radiology, 1998; 27: 341-334.
- 20- Kekere-Ekun TA. Antero-posterior location of the mental foramen in Nigerians. Afr Dent J., 1989; 3: 2-8.
- 21- Phillips JL, Weller RN, Kulild JC. The mental foramen: 1. Size, orientation, and positional relationship to the mandibular second premolar. J Endod., 1990; 16: 221-223.
- 22- Usta A, Kuran İ, Yüceyaltırak A, Özcan H, The Measurements of Some Anthropometric Landmarks of the Mandible; A Preliminary Anatomical Study. Akojimas Folia Anat., Jpn, 1996; 151-154.
- 23- Salbacak A, Büyükmumcu M, Karabulut AK, Ziyilan T, Ülger H, İnsanlardan Foramen Mentale'nin Pozisyonu Üzerine Morfolojik Çalışma. Morfoloji Dergisi, 1993; 2: 7-13.
- 24- Moiseiwitsch JR, Position of the mental foramen in a North American, white population. Oral Surg Oral Med Oral Pathol Oral Radiol Endod., 1998; 85: 457-460.
- 25- Fishel D, Buchner A, hershcowith A, Kaffe I, Roentgenologic study of the mental foramen. Oral Surg Oral Med Oral Pathol., 1976; 41: 682-686.
- 26- Sicher H, DuBrul EL, Oral Anatomy (fifth edition). The C.V. Mosby Company Saint Luise 1970, p: 44.
- 27- Cutright B, Quillopa N, Schubert W, An Anthropometric analysis of the key foramina for maxillofacial surgery. J Oral Maxillofac Surg, 2003; 71: 354-357.
- 28- Singh. SK, Gopinathan K, Dhali U, Chahabra S, Variation in the position and number of mental foramen in mandibles of north Indian population. Journal of the Anatomical Society of India., 1992; 41:45-51.

#### Yazışma Adresi:

Prof. Dr. Gülseren Kökten,  
İ.Ü. Dişhekimliği Fakültesi, Temel Tıp Bilimleri  
Anabilim Dalı,  
Anatomi Bilim Dalı Çapa, İstanbul,  
Tel: 0212 414 20 20/30223  
e-mail: [kokteng@istanbul.edu.tr](mailto:kokteng@istanbul.edu.tr)

Geliş Tarihi : .....  
Değerlendirme No. : .....  
F i a t ı : .....

