

# Renal transplantasyon sonrası görülen bir akciğer tüberkülozu

Mehmet ERİKOĞLU<sup>1</sup>, İbrahim GÜNEY<sup>2</sup>, Şakir TAVLI<sup>1</sup>, Süleyman TÜRK<sup>2</sup>

<sup>1</sup>Selçuk Üniversitesi Meram Tıp Fakültesi Genel Cerrahi AD Organ Nakli Ünitesi

<sup>2</sup>Selçuk Üniversitesi Meram Tıp Fakültesi İç Hastalıkları AD Nefroloji BD, KONYA

## ÖZET

Tüberküloz (TBC) immunosupresyonun maksimum etkisinin ortaya çıktığı ilk bir yılda görülen nadir bir enfeksiyondur. Nadir görülmesi nedeni ile yeni kurulan merkezimizde transplantasyon sonrasında TBC görülen bir olguyu sunmayı amaçladık. Dört yıldır kronik böbrek yetmezliği olan ve iki yıldır hemodiyaliz uygulanan 45 yaşındaki erkek hastaya canlı donörden böbrek nakli uygulandı. Öyküsünde geçirilmiş tüberkülozu yoktu ve operasyon öncesi değerlendirmede TBC ile uyumlu fizik muayene ve laboratuvar bulguları tespit edilmedi. İmmunosupresif protokol olarak Prednizolon, MMF, FK-506 kombinasyonu ve bir ve dördüncü gün Basiliximab protokolü uygulandı. Operasyon sonrası birinci ayda çekilen akciğer grafisinde sol üst zonda kavernöz lezyon tespit edildi. Alınan balgam örneklerinde TBC basilinin görülmesi ve kültürde basilin üretilmesi sonucunda hastaya anti tüberküloz tedavi başlandı. On iki aylık anti tüberküloz tedavisini tamamlayan hastada klinik ve laboratuvar olarak düzelme görülmesi nedeni ile tedavi sonlandırıldı. TBC geçmişte ülkemizde sık görülen bir enfeksiyon olması, erken tanı konulup tedavi edilmediği takdirde greft kaybı ile sonuçlanabilmesi nedeniyle risk faktörü taşıyan böbrek nakli hastalarında akıld tutulması gereken ciddi bir hastalıktır.

**Anahtar kelimeler:** Renal transplantasyon, tüberküloz

Selçuk Tıp Derg 2005; 21: 92-96

## SUMMARY

### *A lung tuberculosis after renal transplantation*

Tuberculosis (TBC) is an infection that rarely seen in the first year of maximum immunosuppression. Beacuse of its rarity, we aimed to present a case of TBC that developed after renal transplantation in our newly established transplantation unit. A live donor renal transplantation was performed on a 45 years old man who was complaining of chronic renal failure for four years and on hemodialysis for two years. There was no signs of TBC in the physical examination, preoperative laboratory investigation and past medical history of the patient. Prednisolone, MMF, FK-506 combination and in the 1st and 4th day Basiliximab were performed as immunosuppressive protocol. In 1st postoperative month, there was a cavernous lesion in the left upper zone on chest x-ray. Antituberculosis treatment was started according to a positive sputum culture for TBC bacilli. After twelve months of antituberculosis treatment, there was a clinical and laboratory improvement and the treatment was ceased accordingly. Because of its frequent past history in our country, TBC is a serious disease that should be kept in mind and dealt with carefully in patients undergoing renal transplantation.

**Key words:** Renal transplantation, tuberculosis

Böbrek naklinde yeni selektif immunosupresif ajanların tedaviye girmesi ile enfeksiyöz komplikasyonlar azalmakla birlikte enfeksiyonlar halen hasta ve greft kaybının en önemli nedenidir.

Böbrek naklinin cerrahi bir tedavi yöntemi olması ve böbrek yetmezliği nedeni ile zaten immun sistemi baskılanmış hastaya immun supresif ilaç kullanım zorunluluğu enfeksiyon gelişimini kolaylaştırmaktadır. Organ naklinin uygulanmaya başlandığı ilk yıllarda

transplantasyon sonrası görülen enfeksiyon oranı %70 iken buna bağlı mortalite oranı %10-40 oranında idi. Günümüzde organ nakli sonrası enfeksiyon sıklığı %15-44 iken buna bağlı mortalite oranı %5'in altındadır. Transplantasyon sonrası Tüberküloz (TBC) sıklığı %10'un altında olmasına rağmen olguların yaklaşık yarısı dissemine enfeksiyon şeklinde seyreder (1).

Tüberküloz (TBC) immunosupresyonun maksimum etkisinin ortaya çıktığı ilk bir yılda görülen nadir bir enfeksiyondur. Nadir görülmesi nedeni

Haberleşme Adresi: Dr.Mehmet ERİKOĞLU

S.Ü. Meram Tıp Fakültesi Genel Cerrahi AD, Organ Nakli Ünitesi,  
Meram/KONYA

e-posta: merikoglu@hotmail.com

Geliş Tarihi : 05.01.2005

Yayına Kabul Tarihi : 16.05.2005

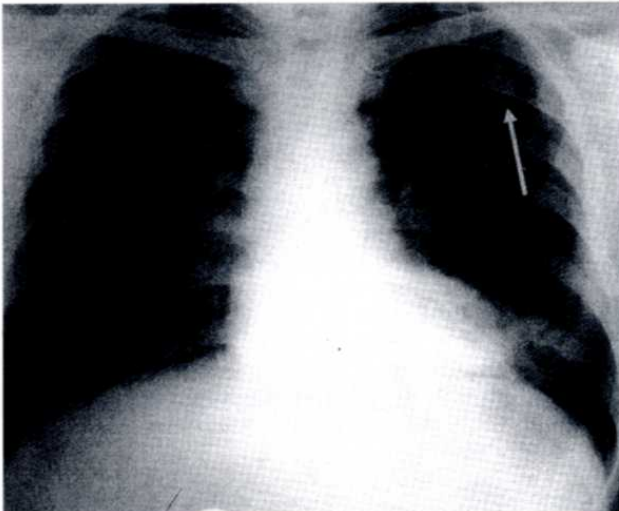
yeni kurulan merkezimizde transplantasyon sonrasında TBC görülen bir olguyu sunmayı amaçladık.

## OLGU

45 yaşında erkek hasta canlı donörden böbrek nakli yapılması amacıyla Organ Nakli ünitemize yatırıldı. 4 yıldır kronik böbrek yetmezliği olup iki yıldır hemodiyaliz uygulanmaktaydı. Öyküsünde geçirilmiş tüberkülozu olmayan ve operasyon öncesi değerlendirmede TBC ile uyumlu fizik muayene ve laboratuvar bulguları tespit edilmeyen hastaya canlı donörden nakil yapıldı. İmmunosupresif protokol olarak Prednizolon, Mikofenolat Mofetil (MMF), FK-506 (Tacrolimus) kombinasyonu ile birinci ve dördüncü gün Basiliximab protokolü uygulandı.

Postoperatif dönemde sorunu olmayan hasta taburcu edildi. Postoperatif birinci ayda çekilen akciğer grafisinde sol üst zonda kavernöz lezyon tespit edildi. Balgamın direkt mikroskopik incelenmesinde aside rezistan basil (ARB) görülmesi üzerine hastaya antitüberküloz tedavi (izoniasid- INH, Rifampisin ve Pirazinamid) başlandı. Daha sonra balgam kültüründe Micobacterium tüberkülozis basili de üretildi. İlk iki ay bu üçlü tedaviyi alan hastaya daha sonra INH ve Rifampisin ikili tedavisi ile tedavi devam ettirildi.

Kontrollerde akciğer grafisindeki kavernöz görünüm ve balgamda basil kayboldu, klinik olarak düzelmeye sağlandı (Şekil 1-2). On iki aylık anti tüberküloz tedavisini tamamlayan hastada klinik ve laboratuvar olarak düzelmeye görülmesi ile



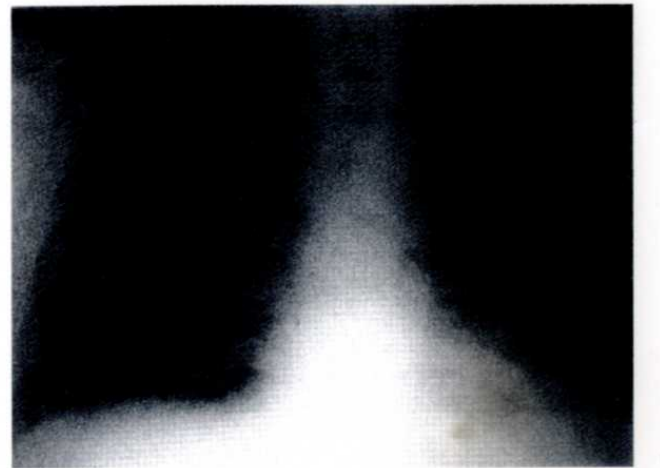Şekil 1. Böbrek nakli sonrası gelişen TBC'ye bağlı sol üst zonda kaviter görünüm.

hastanın anti tüberküloz tedavisi sonlandırıldı.

## TARTIŞMA

Transplantasyon sonrasında görülen M. Tuberculosis ya primer enfeksiyon ya da latent enfeksiyonun reaktivasyonu şeklinde görülür. Genellikle nakil sonrası üç aydan sonra görülür. Enfeksiyon sıklığı %10'un altında olmasına rağmen olguların yaklaşık yarısı disemine enfeksiyon şeklinde seyrederek (1). Transplantasyon sonrasında görülen M. Tuberculosis sıklığı gelişmiş ve gelişmekte olan ülkelerde değişik sıklıklarda bildirilmektedir. John GT (2) ve arkadaşları post-transplant tüberküloz sıklığının Hindistan'da %12-20 arasında olduğunu bildirmişlerdir. Çavuşoğlu ve arkadaşları (3) ise ülkemizde solid organ transplantasyonu yapılan 380 hastada yaptıkları incelemede % 2,63 hastada tüberküloz görüldüğünü bildirmişlerdir.

Tüberkülozun klinik tablosu silik ve tipik kaviter pnömoni, miliyer hastalık veya multiorgan tutulumu gibi değişik şekillerde olabilir (1,4). Olgumuzda klinik görünüm kaviter pnömoni şeklinde idi. Pulmoner infiltrasyonu olan ya da kültür negatif plevral effüzyonu olan her renal transplant alıcısında pulmoner tüberküloz akla gelmelidir. Enfeksiyonlar, endemik bölgede yaşama, malnutrisyon, aktif tüberkülozlu hasta ile yakın temas öyküsü, steroidlerle rekürren rejeksiyon tedavisi, greftte görülen fonksiyon bozuklukları ve yandaş hastalık bulunması tüberküloz görülmesi için risk faktörleridir. PPD (Tüberkülin deri testi) 'nin tanısız değeri sınırlıdır. Tanı için so-



Şekil 2. Tedavi sonrası düzelen hastanın akciğer grafisi.

lunum sekresyonlarından başka açlık mide suyu incelemesi ve dissemine enfeksiyonda lenf nodu, kemik iliği ve karaciğer biyopsisi planlanabilir (1,4). Olgumuzda TBC tanısı akciğer grafisi, balgam örneklerinde TBC basilinin görülmesi ve kültürde basilin üretilmesi ile kondu.

Daha önce aktif tüberküloz geçirenler, malnutrisyonlu, akciğer grafisinde şüpheli bulguları olan, PPD cilt testi pozitifleşenler ve diabetes mellitus, aklorhidri ve immun sistem fonksiyon bozukluğu olan hastalarda tüberküloz riski yüksek olduğundan nakil sonrası INH profilaksisi önerilmektedir. Profilaktik INH 300 mg/gün dozunda ve 6 ay süre ile kullanılmalıdır (5).

Renal transplantasyon için Avrupa klavuzunda EBPG expert grubu (Europa Best Practise Guideline- Avrupa en iyi Pratik Klavuz ) renal transplantlı aktif tüberkülozu olan hastaların tedavisinin aynı genel popülasyon gibi olmasını, yani 2 ay rifampin, izoniazid, etambutol ve pirazinamid' den oluşan dördü tedavisi ve izleyen 4 ayda INH ve Rifampin den oluşan ikili tedavinin kullanılmasını önermişlerdir. Ayrıca, eğer INH direnci % 4 den az ise Etambutol' ün başlangıçta kullanılmaması da önerilmiştir (6). Olgumuzda ilk iki ay INH, Rifampisin ve Pirazinamid daha sonra 10 ay INH ve Rifampisin ikili tedavisi anti tüberküloz tedavi uygulandı.

Literatürde böbrek nakli hastalarına INH ve Rifampisin'e ilaveten Pirazinamid veya Etambutol'den oluşan üç'lü antitüberküloz tedavisi

ile hastalar başarılı şekilde tedavi edilmiştir (7,8). Hastamızın serum kreatinin değeri 1.5 mg/dl olması ve kullandığı immünosupressif ilaçlarla etkileşim olabileceği düşüncesiyle üç'lü tedavi başlanmıştır. Tedavide hepatotoksite, hiperürisemi ve siklosporin ile etkileşim sonucu nefrotoksisite riskinin bu hasta grubunda yüksek olduğu unutulmamalıdır. INH ve Rifampisin Siklosporin A, FK-506 ve steroid metabolizmasını arttırabilir. Bu nedenle bu hastalarda ilaç düzeyleri yakından izlenmelidir. Ayrıca Pirazinamid'in hepatotoksik olduğu unutulmamalıdır (1,4). Renal transplantlı tüberküloz tanısı koyulmuş hastalarda mortalite de ciddi bir problemdir. ABD de bu hastalardaki mortalitenin 1 yılda %23 olduğu bildirilirken (6), Hindistan'da bu oranın %20-25 olduğu bildirilmiştir (2). Hastamızda antitüberküloz tedaviye bağlı hepatotoksite, pansitopeni, trombositopeni ve nörotoksisite gibi herhangi bir yan etki gözlenmemiştir.

Sonuç olarak; Tüberküloz transplantasyon hastalarında nadir görülen fırsatçı bir enfeksiyondur. TBC geçmişte ülkemizde sık görülen bir enfeksiyon olması, erken tanı konulup tedavi edilmediği takdirde greft kaybı ile sonuçlanabilmesi nedeniyle risk faktörü taşıyan böbrek nakli hastalarında akılda tutulması gereken ciddi bir hastalıktır.

## KAYNAKLAR

- 1- Sia IG, Paya CV, Infectious complications following renal transplantation. Surg Clin North Am 1998;78:95-112.
- 2- Klote MM, Agodoa LY, Abbott K. Mycobacterium tuberculosis infection incidence in hospitalized renal transplant patients in the United States, 1998-2000. Am J Transplant. 2004; 4:1523-8.
- 3- John GT, Shankar V, Abraham AM, Mukundan U, Thomas PP, Jacob CK. Risk factors for post-transplant tuberculosis. Kidney Int. 2001; 60:1148-53.
- 4- Cavusoglu C, Cicek-Saydam C, Karasu Z, Karaca Y, Ozkahya M, Toz H, Tokat Y, Bilgic A. Mycobacterium tuberculosis infection and laboratory diagnosis in solid-organ transplant recipients. Clin Transplant. 2002; 16: 257-61.
- 5- Houston SH, Rubin RH, Sinnott JT. Infectious in Transplantation. In: A practical approach to infectious diseases. Reese RE, Betts RF (eds). Little Brown and Company, London 1996:785-811.
- 6- EBPG Expert Group on Renal Transplantation. European best practice guidelines for renal transplantation. Section IV: Long-term management of the transplant recipient. Late infections. Tuberculosis. Nephrol Dial Transplant. 2002;17:39-43.
- 7- Yildiz A, Sever MS, Turkmen A, Ecder T, Besisik F, Tabak L, Ece T, Kilicarslan I, Ark E. Tuberculosis after renal transplantation: experience of one Turkish centre. Nephrol Dial Transplant. 1998;13:1872-5.
- 8- el-Agroudy AE, Refaie AF, Moussa OM, Ghoneim MA. Tuberculosis in Egyptian kidney transplant recipients: study of clinical course and outcome. J Nephrol. 2003;16: 404-11.