

Büyük skrotal lipom

Kadir YILMAZ¹, Selçuk GÜVEN¹, Okan İSTANBULLUOĞLU¹,
Erkan ARSLAN¹, H.Hasan ESEN², Mehmet KILINÇ¹

¹Selçuk Üniversitesi Meram Tıp Fakültesi Üroloji Ana Bilim Dalı,
²Selçuk Üniversitesi Meram Tıp Fakültesi Patoloji Ana Bilim Dalı, KONYA

ÖZET

Lipomlar en sık rastlanan testis dışı skrotal kitlelerdir, genellikle spermatik korddan gelişirler. Etiyolojisi bilinmez ancak konstitüsyonel faktörlere, obesiteye bağlanır, 5. ve 6. onyıllarda daha sık rastlanır. Bu olgu sunumunda 70 yaşındaki erkek hastada saptanan sıradışı, büyük bir skrotal lipom anlatılmaktadır.

Anahtar kelimeler: Skrotum, kitle, lipom

Selçuk Tıp Derg 2005; 21:112-113

SUMMARY

Massive scrotal lipoma

Lipomas are the most common extratesticular scrotal neoplasms and they most often originate from the spermatic cord. The etiology is unknown but linked to a constitutional factors, obesity, and its presentation is more frequent in the sixth or fifth decade. In this case, an unusual massive scrotal lipoma that occurred in 70 years old man is described.

Key words : Scrotum, mass, lipoma

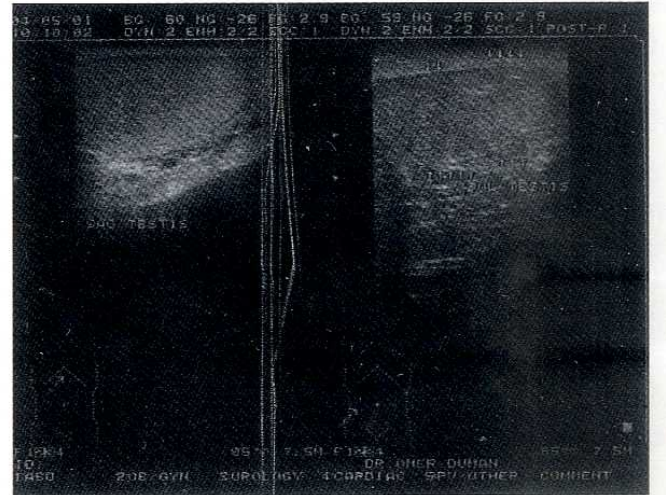
Testisin embriyolojik olarak karın boşluğundan inişi sırasında gelişen epididim, spermatik kord ve fasia, testis dışı skrotal yapıları oluşturur. Testis içinde gelişenlerin aksine testis dışında gelişen skrotal kitleler genellikle benignidir. Lipomlar en sık rastlanan testis dışı skrotal kitlelerdir. Skrotumun herhangi bir yerinden kaynaklanabilir ancak genellikle spermatik korddan gelişirler (1).

Burada testis dışında gelişmiş, büyük skrotal lipomlu bir olgu sunulmaktadır.

OLGU SUNUMU

70 yaşında erkek hasta, son bir yıldır sol testisinde sürekli büyüyen ağrısız kitle şikayeti ile kliniğimize başvurdu. Hastanın ek şikayeti, sistemik hastalığı veya işeme gücü yoktu. Fizik muayenede sol hemiskrotumdan kaynaklanan, skrotumu dolduran, büyük solid kitle mevcuttu. Sağ hemiskrotum muayenesi normaldi. Serum AFP ve beta HCG düzeyleri normal sınırlarda idi. Skrotal ultrasonografide, sol testis üstünden laterale uzanan testis

parankimine oranla hiperekoik, iç yapısı hafif heterojen ve kalsifikasyonlar içeren 10 x 16 cm boyutlarında solid kitle izlendi (Şekil 1).



Şekil 1. Skrotal lipomun ultrasonografik görünümü

Spinal anestezi altında sol inguinal ve skrotal insizyonla skrotum açıldı. Testisten tamamen ayrı bir şekilde saptanan dıştan lobüle görümlü, sarı

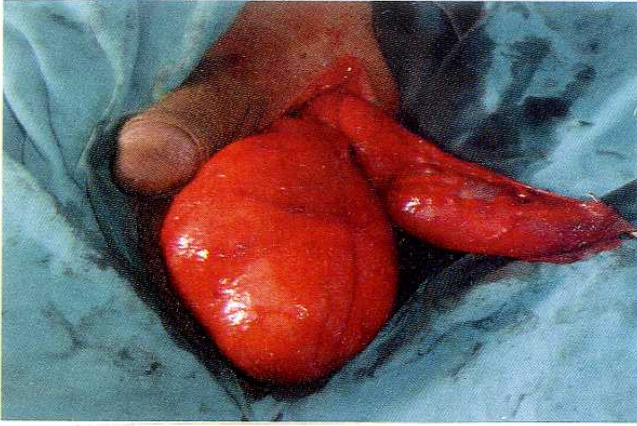
Haberleşme Adresi: **Dr. Selçuk GÜVEN**

S.Ü. Meram Tıp Fakültesi Üroloji Ana Bilim Dalı, KONYA

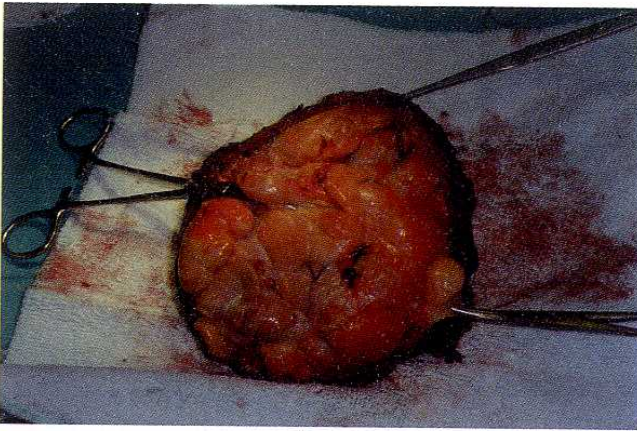
e-posta: selcukguven@hotmail.com

Geliş Tarihi : 08.12.2004

Yayına Kabul Tarihi : 21.06.2005



Şekil 2a. Skrotal lipomun operasyon sırasındaki görünümü



Şekil 2b. Kapsüllü skrotal lipomun eksize edildikten sonraki görünümü

renkli, 10x14x16 cm boyutlarında lipomatöz kapsüllü kitle bütünüyle çıkarıldı (Şekil 2 a,b). Spermatik kord, epididim ve testis bırakıldı. Operasyon sırasında ve sonrasında komplikasyon gelişmedi. Patolojik inceleme sarkomatöz yapı içermeyen, olgun yağ hücreleri ve fibröz dokudan oluşan lipomla uyumluydu (Şekil 3).

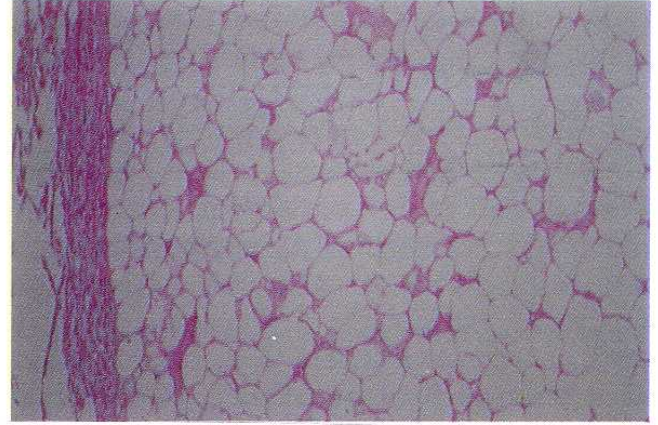
Hastanın 3. ve 6. ayda yapılan takiplerinde lokal nükse rastlanmadı.

TARTIŞMA

Lipomlar vücutta yağ hücrelerinin bulunduğu her dokudan gelişebilir. Lipomatöz tümörler ve lipom-

KAYNAKLAR

- 1) Woodward PF, Schwab CM, Sesterhenn IA. Extratesticular Scrotal Masses: Radiologic- Pathologic Correlation. Radiographics 2003; 23: 215-40
- 2) Lander EB, Lee I. Giant scrotal lipomatosis. J Urol 1996; 156 (5), 1773



Şekil 3. Sarkomatöz yapı içermeyen, olgun yağ hücreleri ve fibröz dokudan oluşan kapsüllü lipom

ları mikroskopik olarak birbirlerinden ayırmak oldukça güçtür. Sınırları net belirlenemeyen, diffüz yağ hücresi infiltrasyonu ve primer idiopatik infertilite ile birlikte olan lipomatöz tümörlerden farklı olarak lipomların iyi belirlenebilen bir kapsülleri bulunur (2). Skrotal lipomların net bir sınıflaması bulunmamaktadır ve birçok olguda lipomun hangi dokudan kaynaklandığı açığa çıkarılamaz. Sıklıkla spermatik korddan kaynaklanıp kord içinde büyürler. Spermatik kord posteriorundaki subkütan dokulardan kaynaklanıp skrotuma doğru genişleyenler paratestiküler lipom ve tamamen skrotum duvarındaki dokulardan gelişenler primer lipom olarak adlandırılırlar (3). Ultrasonografide bizim vakamızda olduğu gibi genellikle hiperekoiktir ancak bu görüntü sensitif veya spesifik değildir.

Bizim olgumuzda cerrahi uygulamada malign bir hastalıkla karşılaşma durumunda radikal rezeksiyon gerekebileceği için inguinal ve skrotal insizyon tercih edildi. Bu insizyonla oldukça büyük olan kitleyi eksize etmek de kolaylaştı. Birçok olguda olduğu gibi bu olguda da lipomun kaynaklandığı doku net belirlenemedi.

Büyük skrotal kitleleri değerlendirirken testiküler tümör ve herni yanısıra lipomlar da akılda tutulmalıdır.

- 3) Greely Jr, Donald J, Sullivan JG. Massive primary lipoma of the scrotum. American Surgeon 1995; 61 (11), 954-6

Yenidoğanlarda solunum sıkıntısı nedeni: Postero - lateral diafragma hernisi

Müslim YURTÇU, Şenol BİÇER, Engin GÜNEL

Selçuk Üniversitesi Meram Tıp Fakültesi Çocuk Cerrahisi Ana Bilim Dalı, KONYA

Postero-lateral Diafragma hernisi (PLDH), bebek anne karnında iken oluşan doğumsal bir defektir (1).

Fetal hayatta göğüs boşluğuna, karın içeriğinin posterolateral diafragma (Foramen Bochdalek) daki defektten geçmesi ile oluşur. 2000-5000 canlı doğumda bir görülen bu anomali 1848'de Bochdalek tarafından tanımlandı. İlk başarılı cerrahi girişim ise 1946 da Gross tarafından gerçekleştirildi (2,3).

EMBRİYOLOJİ

Karın ve toraks boşlukları intrauterin 4-8. haftada birbirinden tam olarak ayrılır. Diafragma gelişimi ise 10-12. haftaya kadar devam eder. İntraembriyonik kölom boşluğunu ikiye ayıran diafragma 4 yapıdan oluşur. Bunlar: Septum transversum, pleuroperitoneal membranlar, özofagusun dorsal mezenteri ve vücut duvarının yan ve arkasından gelen kaslardır. Periton ve plevra boşlukları arasında foregutun her iki yanında perikardioperitoneal kanal adı verilen iki büyük açıklık mevcuttur. Akciğerler büyüdükçe bu kanal daralmaya başlar. Pleuroperikardial membranların birbiriyle ve akciğer köküyle birleşmesi ile toraks, perikardial ve plevral boşluk olarak iki kısma bölünür. Plevral boşlukların kaudal sınırlarında pleuroperitoneal kıvrım yarım ay şeklinde belirmeye başlar. Bu kıvrım, perikardioperitoneal kanalın kaudal ucuna doğru, medial ve ventral yönde uzar. 7. haftada özofagus mezenteri ve septum transversumla birleşir. Böylece kölom boşluğunun torasik ve abdominal kısımları arasındaki bağlantı, pleuroperitoneal kıvrım tarafından kapatılmış olur. Bu olaylar 8-10. haftalar arasında tamamlanır. Pleuroperitoneal kanal midgutun abdomene geri dönme zamanına kadar (8-10. haftalar) kapanmazsa, abdominal organlar lumbokostal trigon-

dan toraksa herniye olur (1).

PATOFİZYOLOJİ

Barsakların açık durumdaki pleuroperitoneal kanal yoluyla toraks boşluğuna geçmesi akciğer gelişimini olumsuz etkiler ve akciğerin hipoplazik kalmasına neden olur. Akciğer hipoplazisinin derecesi barsakların toraks boşluğuna geçiş zamanı ve akciğerlere bası ölçüsüne göre farklılık gösterir. Mediastinal kayma, karşı tarafı da etkilediğinden bilateral akciğer hipoplazisi gelişme oranı yüksektir. PLDH'li olgularda pulmoner hipoplazi, pulmoner hipertansiyon, surfaktan yetersizliği mevcuttur ve pulmoner komplians azalır. Akciğer hipoplazisi herninin olduğu tarafta daha ciddidir. Akciğer volümleri ve ağırlıkları her iki akciğerde normale göre daha düşüktür. Bronş sayısında herninin olduğu tarafta daha fazla olmak üzere belirgin bir azalma vardır; pulmoner arteriollerin sayısı azalır. Fakat bunların düz kas yapılarında karşı akciğerlerde de olmak üzere önemli bir artış tespit edilir. Alveoller fetal alveol görünümünde olup; yeterli alveoler gaz değişimi yapılamaz (4). Pulmoner arter basıncı, klinik sonucu tahmin etmek için kullanılabilen bir parametredir (7).

Hipoksi, hiperkarbi ve asidoz sonucu pulmoner arter basıncı ve vasküler rezistans artar. Persistan pulmoner hipertansiyon, patent duktus arteriozus ve patent foramen ovale oluşumuna katkıda bulunarak persistan fetal dolaşıma neden olur. Pulmoner vasküler tonus arteriel oksijen basıncına karşı çok hassastır. Hipoksi pulmoner hipertansiyona, o da hipoksiye neden olan kısır döngü oluşturur.

Asidoz ve hiperkarbi pulmoner vasküler rezistansı artırırken; alkalozis ve hipokarbi pulmoner vazodilatasyona neden olur. Kongenital diafragma

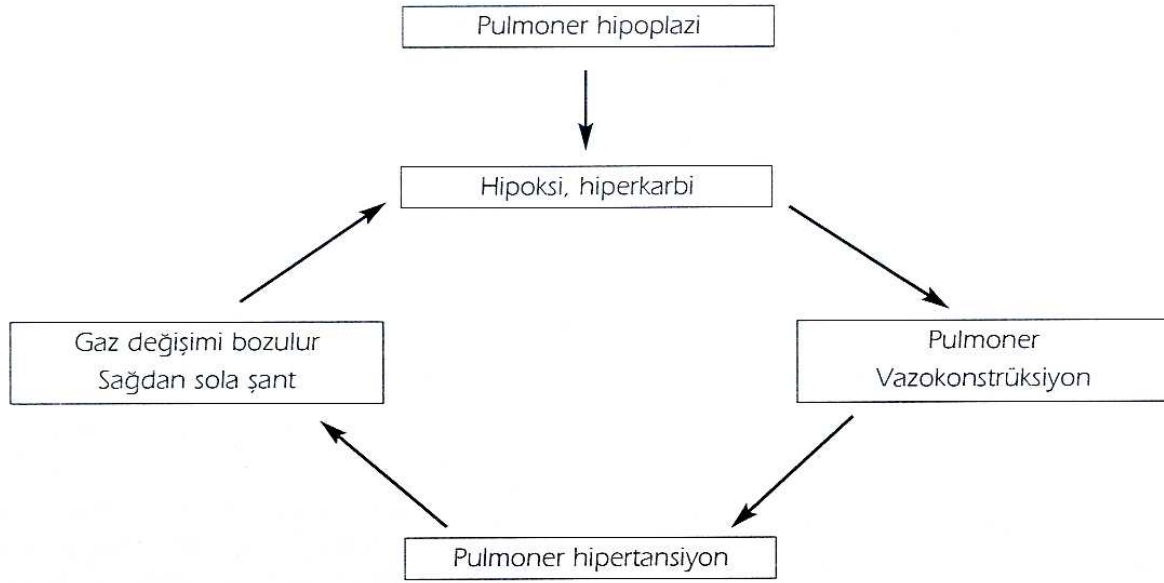
Haberleşme Adresi: **Dr. Müslim YURTÇU**

S.Ü. Meram Tıp Fakültesi Çocuk Cerrahisi Ana Bilim Dalı, KONYA

e-posta: muslimyurtcu@hotmail.com

Geliş Tarihi : 07.11.2005

Yayına Kabul Tarihi : 12.12.2005



hernisinde surfaktan yetersizliği ve akciğer kompliansında azalma vardır (4).

ETİYOLOJİ

PLDH'nin etyolojisi kesin olarak bilinmemekle birlikte trizomi 13, 18, 21, ve Pallister Killian Sendromu (trizomi 12P mozaizm) gibi genetik nedenler, herbisidler, nitrofen ve retinoidler suçlanmaktadır (3).

KLİNİK BULGULAR

Yenidoğanlar (YD) da görülen en belirgin semptom solunum sıkıntısı olup; dispne, takipne ve siyanoz da görülür. Kalp tepe atımı yer değiştirmiştir. Karın içi organlar toraks boşluğunda olduğundan bebeğin karnı çöküktür. Bebeğe skafoid karın ve huni şeklinde göğüs vardır. Solunum ve kalp sesleri derinden duyulur, toraks boşluğunda barsak sesleri duyulabilir; herni tarafında solunum sesleri alınamaz veya derinden duyulur. Semptomların başlama zamanı ve şiddeti, plevral kavite içindeki organların miktarına, bunların akciğer ve mediastene yaptığı baskıya, akciğerlerdeki hipoplazinin derecesine bağlıdır. Sıklıkla doğumdan kısa süre sonra ortaya çıkan solunum sıkıntısı ile kendini gösterir. Eğer akciğer hipoplazisi ve toraks boşluğuna geçen abdominal organ miktarı az ise, semptomlar 24-48 saat sonra ortaya çıkabilir. Kusma gözlenmez; kusma varsa malrotasyon ve strangulasyon düşünülmelidir (1).

Herniasyonun meydana geldiği andaki akciğer gelişiminin durumuna göre hastalar 4 klinik gruba ayrılır:

1. grup hastalar: Herniasyon, bronşial dallanma döneminde olduğundan, her iki akciğer de hipoplaziktir; solunum sıkıntısı ilk 8 saat içinde başlar. Mekanik ventilasyon ve yüksek oksijene rağmen PaO₂ 60 mmHg'nin üzerine çıkarılamaz. PaCO₂ de 40 mmHg'nin altına düşürülemez. Tedaviye cevap vermeyen pulmoner hipertansiyon ve ciddi pulmoner yetersizlik vardır. Mortalite %100'dür.

2. grup hastalar: Herniasyon, distal bronşial dallanma döneminde olmuştur. Tek taraflı belirgin akciğer hipoplazisi vardır; ilk 8 saat içinde semptomatik hale gelir. PaO₂ 80 mmHg üzerinde, PaCO₂'de 40 mmHg altındadır. Farmakolojik tedaviye cevap veren pulmoner hipertansiyon vardır. Mortalite %30'dur.

3. grup hastalar: Akciğer hipoplazisi belirgin değildir. Solunum sıkıntısı, intestinal sisteme hava girişinden sonra başlar. Bu bebekler ilk 8 saat içinde asemptomatiktir. Kan gazı değerleri normale yakındır. Semptomlar 24 saat içinde başlar. Farmakolojik tedavi gerektirecek pulmoner hipertansiyon yoktur. Mortalite %5 civarındadır.

4. grup hastalar: Postnatal grup adı verilir. Herniasyon postnatal dönemde olmuştur. Pulmoner hipoplazi yoktur. Herhangi bir yaşta semptomatik hale gelebilir. Olguların %5'ini oluşturur. Daha çok sağda yer alır. Karaciğer defekti kapatır ve toraksa geçmez. Semptomlar belirgin olmadığından tanı geç konur. Pnömoni, plevral effüzyon, kongenital akciğer kisti ve pnömotoraksla karışır (6).

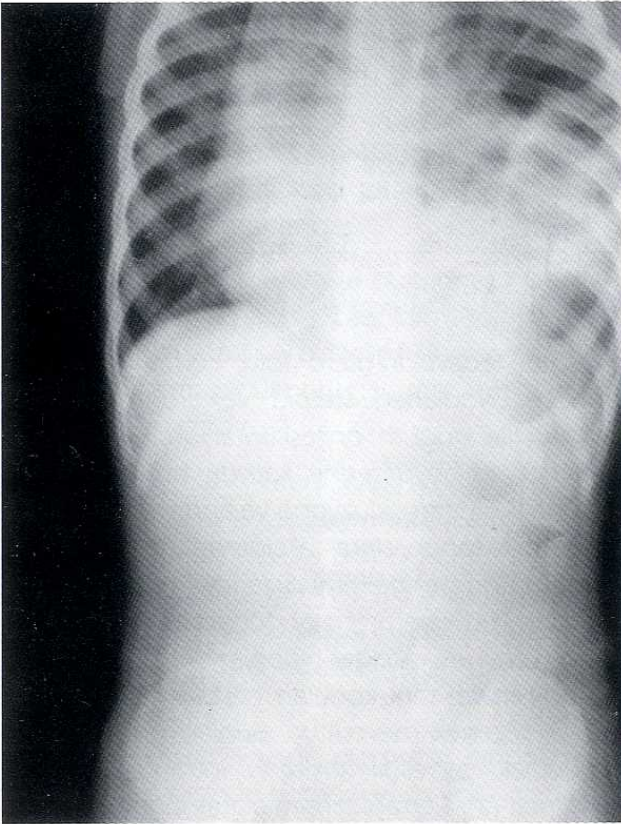
TANI

1) Prenatal tanı

Ultrasonografi (USG) ile prenatal tanı konulabilir. USG de karın içi organlar toraks boşluğunda görülür, mediastinal kayma tespit edilir; % 20-80 vakada polihidramniyoz mevcuttur. Polihidramniyozlu olgularda prognoz daha kötüdür. Sağdaki hernilerde karaciğer defekti kapattığı için veya toraksa geçse bile ekojenitesi akciğere benzediğinden tanı koymak zordur. Amniyotik sıvıda lesitin/sfingomyelin oranı düşüktür. Prenatal dönemde tanı konan konjenital diafragma hernilerinde neonatal mortalite oranı %50-76'dır (8,9).

2) Postnatal tanı

Direkt grafiler: Karın ve toraksı içine alan direkt grafi ile tanı konulması mümkündür. Grafide toraks boşluğunda gaz dolu barsak ansları görülür, mediastinal oluşumlar yer değiştirmiştir. Toraksın üst kısmında o taraf akciğerin küçük bir kısmı görülür. Karında barsak gazları azalmıştır veya hiç görülmez (Şekil 1). Radyoopak bir nazo-



Şekil 1. Karın ve toraksı içine alan direkt grafi: Sol hemitoraks boşluğunda gaz dolu barsak ansları görülmekte, mediastinal oluşumlar sağ tarafa doğru yer değiştirmiş ve sol kosta diafragmatik sinüs silinmiştir.

gastrik sonda takılarak midenin toraks boşluğuna geçip geçmediği anlaşılabilir.

Kontrastlı grafiler: Oral veya rektal yoldan kontrast madde verilerek tanı kesinleştirilebilir. Ayrıca bilgisayarlı tomografi ve nükleer magnetik rezonans gibi görüntüleme yöntemlerinden de yararlanılabilir.

Radyonüklid çalışmalar: Sağ taraftaki konjenital diafragma hernili olgularda toraks içine geçen karaciğerin tanımlanması amacı ile yapılabilir (2).

Ayırıcı tanı

Morgagni hernisi, hiatus hernisi, akciğerlerin konjenital kistleri, diafragma evantrasyonu, stafilocok pnömonisi, akciğer hipoplazisi veya agenezisi, kongenital lobar amfizem, ve kistik adenomatoid malformasyonlar düşünülmesi gereken diğer patolojilerdir (2).

BİRLİKTE GÖRÜLEN EK ANOMALİLER

Olguların %25-50'sinde ek anomali saptanır. PDA, vasküler ring, aort koarktasyonu gibi kardiyovasküler anomaliler, myelomeningosel, anensefali gibi sinir sistemi anomalileri, ürogenital sistem anomalileri, özofagus atrezisi, omfalosel ve malrotasyon gibi gastrointestinal sistem anomalileri eşlik edebilir. Trizomi 13 ve 18 ile beraber olabilir. Geç tespit edilen PLDH'li hastalar, ek anomaliler açısından dikkatle değerlendirilmelidir. Çünkü bu ek anomaliler doğru tanı ve tedaviyi ortaya koymaya yardım edebilir (10,11). Kalp defekti olan hastalarda yaşam oranı, normal kardiyak anatomiye sahip olan hastalardan önemli oranda daha düşüktür (12).

PLDH'sinde görülebilen şilotoraks bir tedavi yöntemi olan ECMO'nun ya da ağır diafram defektinin bir sonucu olarak gelişebilir (13).

PROGNOSTİK FAKTÖRLER

A) Anatomik Faktörler

- 1) Polihidramniyoz kötü prognoz işaretidir.
- 2) Prenatal tanının 24. haftadan önce konulması kötü prognozu gösterir.
- 3) Küçük çaplı diafragma defektlerinde prognoz iyidir. Sağ tarafta karaciğerin herniye olduğu defektlerde prognoz sola nazaran kötüdür.
- 4) Mide diyafragmanın altında ise prognoz iyi, toraksta ise kötüdür.

5) Major konjenital anomalilerde prognoz kötüdür. Ancak deneysel olarak oluşturulan PLDH'nden sonra, YD tavşanlarda görülen pulmoner hipoplazi, gastroşizisi de olan tavşanlarda hafif seyredir (12).

6) Semptomların ortaya çıkışı ne kadar geç ise yaşam şansı o kadar fazladır. İlk 24 saatte semptomatik hale gelen bebeklerde yaşam şansı %34;48 saat içinde semptomatik olan bebeklerde yaşam oranı % 78'dir (2) (Tablo 1).

Tablo 1: Anatomik Faktörler

	İyi Prognoz	Kötü Prognoz
Polihidramnion		+
Erken prenatal tanı		+
Sağ PLDH		+
Major konjenital anomali		+
Küçük defekt	+	
Geç semptom	+	

B) Fizyolojik Faktörler

1) Kan gazları: En önemli fizyolojik prognostik parametredir. Arteriyel pH 7.20'den yüksek ise prognoz iyi, 7.00'in altında ise prognoz kötüdür. Yine arteriyel CO₂ basıncı 60 mmHg'den düşük ise yaşam şansı yüksek, 142'den yüksek ise azdır. Preoperatif dönemde mekanik ventilasyonla pH 7.20'nin, PaO₂ 100 mmHg'nin üzerine çıkarılabilen, PaCO₂ değeri 50 mmHg'nin altına düşürülebilen olgularda prognoz genellikle iyidir.

2) Alveoler-arteriyel oksijen gradienti (AaDO₂): Bebek %100 oksijenle mekanik solunum desteği almasına rağmen, preoperatif alveoler-arteriyel oksijen basınç farkı postduktal 500 mmHg, preduktal 200 mmHg üzerinde ise prognoz kötüdür. Bu gradient 400-500 mmHg arasında ise yaşam şansı az, 400 mmHg'nin altında ise yaşam şansı yüksektir. $AaDO_2 = [(713 \times FiO_2) - PaCO_2 / 0,8] - PaO_2$ formülü ile hesaplanabilir.

3) Oksijenizasyon indeksi (OI): $OI = FiO_2 \times MAP$ (Mean airway pressure) / PaO₂ (postduktal). Oksijenizasyon indeksi 0.06'nın altında ise prognoz iyidir. Değer 0.175 'ten büyük ise prognoz kötüdür.

4) Ventilasyon indeksi (VI): $VI = (RR \times MAP \times PaCO_2)$. VI, 1000'in altında ve PaCO₂ 40

mmHg'nin altında ise prognoz iyidir.

5) Modifiye ventilasyon indeksi (MVI): $MVI = (RR \times PIP \times PaCO_2) / 1000$

MVI, 40'ın altında ise prognoz iyidir. 80'in üzerinde ise tüm bebekler ölür.

6) Akciğer fonksiyon testleri: Başlangıçta tidal volüm 3,5 ml/kg'dan büyük, onarım sonrası 4 ml/kg'dan yüksek ise prognoz iyidir. Yine preoperatif fonksiyonel rezidüel kapasitenin ölçümü fatal akciğer hipoplazisi derecesini gösterebilir (2).

PLDH olan hastalarda yaşamı etkileyen en önemli faktörler; kardiyak ek anomali, böbrek yetersizliği, fizyolojik parametreler ve başlangıç kan gazları olup; cerrahi girişimin zamanı değildir (15) (Tablo 2).

Tablo 2: Fizyolojik Faktörler

	İyi Prognoz	Kötü Prognoz
pH 7.20 ↓		+
pH 7.20 ↑	+	
Alveoloarteriyel oksijen gradienti 400↓	+	
Oksijenizasyon indeksi 0.06↓	+	
Ventilasyon indeksi 1000↓	+	
PaCO ₂ 40↓	+	
Modifiye ventilasyon indeksi 40↓	+	
Akc. fonk. testinde tid. vol. 3,5 ml/kg↑	+	

TEDAVİ

Prenatal tedavi: İn-utero fetal cerrahi girişimler, anneye uygulanan steroid ve tiroid hormonu tedavisi ile doğum öncesi fetal akciğerin matürasyonu ve büyümesine katkıda bulunmaktadır. Fötüs trakeasının oklüzyonu ve anneye uygulanan deksametazonun, fetal akciğerde özellikle tip 2 alveoler hücre gelişimi üzerine etkileri gösterilmiştir (16). Yine prenatal dönemde anneye vitamin A verilmesi, akciğer hipoplazisini azaltmaktadır (17). Prenatal tanı konulan hastalarda yapılabilecek 3 seçenek mevcuttur. Bunlar: gebeliği sonlandırmak, gebeliğin takibi ve intrauterin cerrahi girişimdir (2). Cerrahi girişim olarak Gore-Tex Patch (polytetrafluoroethylene) ile defektin onarımı ve fetal trakeal oklüzyon yapılabilir (16).

Bazı yeni ultrasonografik parametreler bu üç seçenek için yardımcı olsa da; hangi fötüsün

yaşayıp yaşamayacağını belirleyecek kesin kriterler henüz mevcut değildir (18). Ancak prenatal tanı konulan PLDH'li bebeklerde yaşamla bağdaşmayan enensefali, bilateral renal agenezi ve infantil polikistik böbrek gibi ağır ek anomali var ise gebelik sonlandırılabilir; aksi takdirde takip edilir (13,18).

Postnatal tedavi: PLDH'sı ile doğan bebeklerde hipoksi, hiperkapni, asidoz ve hipotermi ciddi yaşamsal sorunlara yol açar (1,2,4,7).

Postnatal tedavinin amacı kardiorespiratuar sistemi stabilize etmektir:

1-Nazogastrik tüp ile yutulan hava ve gastrointestinal sistemin sekresyonları drene edilir.

2-Endotrakeal tüp yerleştirilerek, mekanik ventilasyona başlanır. Çünkü bol miktardaki gaz mideye dolar.

3-Geniş spektrumlu antibiyotikler başlanır.

4-Kanama diatezine karşı K vitamini yapılır.

5- Ağızdan alması gereken sıvı ihtiyacı damar yolundan karşılanır. Verilen sıvı doğum sonrası ilk 4 saatte mümkün olduğunca en alt seviyede tutulmalı; yüksek volümde intravenöz sıvı uygulanmasından kaçınılmalıdır.

6-Pnömotoraks mevcutsa göğüs tüpü takılmalıdır. Pnömotoraks herninin karşı tarafında da olabilir. Genellikle aşırı pulmoner basınç sebebiyle oluşur.

7-Farmakolojik tedavi: Reaktif pulmoner hipertansiyonu önlemek amacıyla bazı farmakolojik maddeler kullanılmaktadır. Tolazolin, klorpromazin ve dopaminin artmış pulmoner vazospazm üzerine olumlu etkileri vardır.

8-Ekstrakorporeal membran oksijenasyonu (ECMO): ECMO açık kalp cerrahisi sırasında ameliyathanede uygulanan kardiopulmoner bypassın yoğun bakım ünitesinde yapılmasıdır (2). PLDH'li YD'larda ECMO'ya sürfaktan replasmanı eklemenin, klinik gidişte önemli yarar sağlamadığı bildirilmiştir (20).

Epidermal Growth Factor, pulmoner hipoplazi ve PLDH'nin tedavisinde potansiyel bir rolü olan sürfaktan yetersizliğini düzelterek; PLDH'nin prognozunu olumlu etkiler (12).

Postnatal dönemde uygulanan surfaktan ve perfluorokarbon gibi ajanlar, akciğer gelişimine

katkıda bulunarak; akciğer fonksiyonlarını düzeltmektedir. Ayrıca son zamanlarda perinatal akciğer transplantasyonu için çalışmalar yapıldığı bilinmektedir (1,2,4,7).

Cerrahi Tedavi: PLDH'nde en uygun tedavi yaklaşımı, medikal tedaviyle pulmoner hipertansiyonun düzeltilmesi ve kan gazlarının düzeltilerek hastanın stabilize edilmesinden sonra geciktirilmiş cerrahi onarım yapılmasıdır. Ameliyat öncesi bu hazırlıkların yapılabilmesi için yaklaşık olarak 24-48 saatlik zamana ihtiyaç vardır. İntestinal strangülasyon ve mide perforasyonu gibi acil cerrahi endikasyon yoksa; kötü doku perfüzyonuna sahip, hipotermik ve hipoksemik bir bebeğin hemen ameliyata alınmasına gerek yoktur (1). Çünkü PLDH cerrahi değil, fizyolojik acildir (19).

Cerrahi tedavide abdominal veya torakal girişim uygulanabilir. Abdominal yaklaşımda toraks boşluğunu dolduran karın içi organlar aşağı alınır. Olguların %20'sinde herni kesesi mevcuttur. Herni kesesi rezeke edelir veya defektin onarımında kullanılabilir. Primer olarak kapatılamayacak kadar çok geniş olan defektlerde, transversus abdominis ve internal oblik kaslarından oluşan flepler, sentetik greftler, ventral herni oluşturulması ya da silo poşu oluşturulması gibi yöntemler uygulanır (2).

POSTOPERATİF BAKIM

Ameliyatın bitiminde spontan solunumu olan ve kan gazı değerleri normal sınırlarda olan bebekler ekstübe edilebilir. Bu bebeklere buhar ve oksijen ile desteklenmelidir. Risk altındaki bebeklerde spontan solunumları olsa bile trakeal tüpün yerinde bırakılması gerekir. Stabil durumlarını 12-24 saat kadar daha korudukları takdirde ekstübe edilebilir. Kötü risk grubundaki bebeklerde ise mekanik ventilasyona ameliyattan sonra mutlaka devam edilmelidir. PLDH onarımlarında, mortalite üzerindeki en önemli iki faktör pulmoner hipoplazi ve reaktif pulmoner hipertansiyonun derecesidir. Ameliyatın hemen ardından çocuğun genel durumunun ve akciğer fizyolojisinin düzeldiği geçici döneme balayı dönemi adı verilir. 1-2 saat veya 1-2 gün sürebilir. Hasta düşük ayardaki ventilasyonda iken fetal dolaşımın tekrar başlamasıyla oksijen ve ventilasyon yardımına daha fazla ihtiyaç duyar. Pre ve postduktal oksimetre kullanılması, sağdan sola şantın çabuk değerlendirilmesini sağlar (1).

SONUÇLAR

Erken yapılan cerrahide mortalite daha yüksektir. Cerrahi onarım yapılan hastaların egzersiz tolerans testleri, kapiller kan gazı değerleri normal veya normale yakındır. Karşı taraftaki akciğerin de kompanse etmesi ile vital kapasite ve total akciğer kapasitesi normale yaklaşır. Akciğer volümleri her iki akciğerde de birbirine eşit olsa bile herni tarafındaki akciğerin kan akımı azalmıştır. Alveolar çoğalma doğum sonrası birkaç yıl devam eder; fakat PLDH'ndeki hipoplazik akciğerlerde hiçbir zaman normal sayıya ulaşmaz. Bebeklerin çoğunda komplansta azalma görülür. Ancak

zamanla komplansta ve akciğer gelişiminde düzelmeler olur. Bu hastalarda solunum yetmezliği, bronşial hiperaktivite, astıma yatkınlık ve akciğer infeksiyonu görülür (1,2). Oksijen tedavisinin sinirsel gelişimi olumsuz yönde etkilemesi nedeniyle, bütün infantlarda ciddi gelişim yetersizliği ve işitme kusurlarının olduğu tespit edildiğinden; ağır PLDH'nde önemli kronik morbidite riski vardır (12,22). Hastaların çoğunda gastro-özofageal reflü (GÖR) gelişir ve aspirasyona sebep olabilir. GÖR'lü hastaların çoğu medikal tedavi ile düzelir; bir kısmına ise cerrahi tedavi uygulanır (1,2).

KAYNAKLAR

1. Başaklar AC. Konjenital Diyafram Hernileri. In: Başaklar AC, editor. *Yenidoğanın Cerrahi Hastalıkları*. 1. baskı. Ankara: Palme Yayınları; 1994: p. 57-90.
2. Stolar CJH, Dillon PW. Congenital Diaphragmatic Hernia and Eventration In: O'Neill JA, Fonkalsrud EW, Coran AG, editors. *Pediatric Surgery 5th ed*. Missouri: Mosby; 1998: p. 819-37.
3. Greer JJ. Etiology of Congenital Diaphragmatic Hernia: The Retinoid Hypothesis. *Pediatr Res* 2003; 53: 726-30.
4. Weber TR, Tracy TF. Diaphragmatic Hernias. In: Donnellan WL, Burrington JD, Kimura K, Schafer JC, White JJ, editors. *Abdominal Surgery of Infancy and Childhood*. 2nd ed. Luxembourg: Harwood; 2001: p. 12/1-19.
5. Dillon PW, Cilley RE, Mauger D, Zachary C, Meier A. The Relationship of Pulmonary Artery Pressure and Survival in Congenital Diaphragmatic Hernia. *J Pediatr Surg* 2004; 39: 307-12.
6. Halamek LP. Congenital Diaphragmatic Hernia: The Perinatalogist's Perspective. *American Academy of Pediatrics* 1999; 20: 67-70.
7. Puri P. Congenital diaphragmatic hernia. In: Freeman NV, Burge DM, Malone PSJ, editors. *Surgery Of The Newborn*. 2nd ed. Hong Kong: Churchill Livingstone; 1996: p. 331-52.
8. Demirbağ S, Yeşildağlar N, Öngörü, Sürer İ, Öztürk H, Çetinkuşun S, Pekcan M. Tavşan Konjenital Diafragmatik Herni Modelinde Trakeal Oklüzyon ile Dexametazonun Akciğer Gelişimi Üzerine Etkilerinin Karşılaştırılması. *Türkiye Çocuk Cerrahisi Derneği*, 20. Ulusal Çocuk Cerrahisi Kongresi Kitabı; 10-14 Eylül 2002; Mersin, Türkiye. P. SB-6.
9. Graziano JN. Cardiac anomalies in patients with congenital diaphragmatic hernia and their prognosis: a report from the Congenital Diaphragmatic Hernia Study Group. *J Pediatr Surg* 2005;40: 1045-50.
10. Bedoyan JK, Blackwell SC, Treadwell MC. Congenital diaphragmatic hernia: associated anomalies and antenatal diagnosis. *Pediatr Surg Int* 2004 (March); 20: 170-6.
11. Hosgor M, Karaca I, Karkiner A, Ucan B, Temir G, Erdag G et al. Associated Malformations in Delayed Presentation of Congenital Diaphragmatic Hernia. *J Pediatr Surg* 2004; 39: 1073-6.
12. Keller RL, Townsend T, Harrison MR, Farmer DL, Lee H, Piecuch RE et al. Survival of severe congenital diaphragmatic hernia has morbid consequences. *J Pediatr Surg* 2005; 40: 36-46.
13. Hanekamp MN, Tibboel D, and Postema RR. Does V-A ECMO Increase the Likelihood of Chylothorax After Congenital Diaphragmatic Hernia Repair? *J Pediatr Surg* 2004; 38: 971-4.
14. Chun YS, Kim WK, Jung SJ. The Effect of Gastrochisis on Experimental Diaphragmatic Hernia in Fetal Rabbits. *J Pediatr Surg* 2004; 39: 1863-6.
15. Rozmiarek AJ, Qureshi FG, Cassidy L, Ford HR, Hackam DJ. Factors Influencing Survival in Newborns With Congenital Diaphragmatic Hernia: The Relative Role of Timing of Surgery. *J Pediatr Surg* 2004; 39: 821-4.
16. Deprest J. Fetoscopic Tracheal Occlusion (FETO) for Severe Congenital Diaphragmatic Hernia: Evolution of a Technique and Preliminary Results. *Obstet Gynecol Suru* 2005 (Feb); 60(2): 85-6
17. Baptista MJ, Rocha GM, Pedrosa C, Gonzaga S, Teles A, Costa JE et al. Antenatal vitamin A administration attenuates lung hypoplasia by interfering with early instead of late determinants of lung underdevelopment in congenital diaphragmatic hernia. *J Pediatr Surg* 2005; 40: 658-65.
18. Harrison MR. The Fetus as a Patient In: O'Neill JA, Fonkalsrud EW, Coran AG, editors. *Pediatric Surgery 5th ed*. Missouri: Mosby; 1998: p. 33-42.
19. Celayir S. Diafragma Hernileri. In: Yeker D, editor. *Çocuk Cerrahisi*. 1. baskı İstanbul: Avrupa Tıp Kitapçılık; 2005: p.223-33.
20. Colby CE and the Congenital Diaphragmatic Hernia Study Group. Surfactant Replacement Therapy on ECMO Does Not Improve Outcome in Neonates With Congenital Diaphragmatic Hernia. *J Pediatr Surg* 2004; 39: 1632-7.
21. Li J, Hu T, Liu W, Xiang B, Jiang X. Effect of Epidermal Growth Factor on Pulmonary Hypoplasia in Experimental Diaphragmatic Hernia. *J Pediatr Surg* 2004; 39: 32-7.
22. Javid PJ, Jaksic T, Skarskard ED, Lee S. Survival Rate in Congenital Diaphragmatic Hernia. *J Pediatr Surg* 2004; 39: 657-60.

SELÇUK ÜNİVERSİTESİ TIP DERGİSİ 2005 YILI YAZAR DİZİNİ

-A,B-

Acar A	109
Akgül H	79
Altintepe L	54
Altunkeser B.B	67
Arbağ H	41
Arınç S	72
Arslan E	112
Artaç H	50
Aşlar A.K	63
Atabek M.E	88
Ataş E	5
Balcı C	98
Baran R	72
Baykan M	1
Baysal İ	75
Biçer Ş	114
Bilgiç İ	59
Bilgin A	59,104

-C,Ç,D-

Ceran S	94
Chousein E.U	72
Çiçekçibaşı A.E	21
Çetinkaya Z	35
Değerli K	35
Demir M	54
Demirel S	109
Doğan N.Ü	21
Durgut K	17
Dursun R	83
Düzenli M.A	54

-E,G-

Emlik G.D	25,41
Energin M	29
Erikoğlu M	91
Ertan T	59,63,79,104
Esen H.H	112
Gök M	25,94
Görmüş N	17
Günel E	114
Güney İ	54,91
Gürbilek M	50
Güven S	112

-I,K,M-

İstanbuluoğlu O	112
Karabulut A.K	21
Keleş S	50
Keser M	50
Keskin M	11
Kılıç M	59,63,79,104
Kılınç M	112
Kireşi D.A	25
Koç M	59,63,79,104
Koç O	41

Kurt F	104
Kurutepe S	35
Malas M.A	5
Mevlitoğlu İ	75,83

-O,Ö-

Oran B	50
Orhan A	17
Ödev K	25,41
Özbakkaloğlu B	35
Özdemir M	1
Özdemir M	75
Özer F	94
Özkan A	11
Özvaran M.K	72

-P,R-

Pirgon Ö	29,88
Reisli İ	50

-S,T-

Savacı N	11
Serin S	98
Sert A	29,88
Sıvacı R. G	98
Soğukpınar Ö	72
Solak H	17
Soylu A	67
Sunam G	94
Sürücüoğlu S	35
Taşdemir P	109
Tavlı Ş	91
Tez M	59,79
Toker N	72
Tokgöz H	88
Tol H	75
Tonbul H.Z	54
Toprak D	98
Tosun Z	11
Türk S	54,91

-U,Y,Z-

Uysal İ.İ	21
Yılmaz K	112
Yoldaş Ö	59,63
Yurtçu M	114
Yüksel T	17
Zamani A.G	109
Ziylan T	21

SELÇUK ÜNİVERSİTESİ TIP DERGİSİ 2005 YILI KONU DİZİNİ

-A,B-

- Akciğer malign tümörüne bağlı iskelet kasi metastazı . . .25
 Akrep zehirlenmesi olan bir olguda kalp tutulumunun kardiyak troponin I ile takibi88
 Alveol yarıklı hastaların operasyon öncesi ve sonrası dönemde periapikal ve oklüzal grafi ili değerlendirilmesi 11
 Ateş ve nedeni bilinmeyen ateşe yaklaşım29
 Astımlı çocuklarda CK-MB ve kardiyak troponin-I seviyeleri50
 Benign paranazal sinüs lezyonlarının tanısında bilgisayarlı tomoğrafi ve manyetik rezonans görüntüleme . . .41
 Büyük skrotal lipom112

-C,D-

- Dermatoloji kliniğimizde onikomikoz sıklığı75

-E,F-

- Elektif sezaryen girişimlerinde genel ve spinal anestezinin anne ve yenidoğan üzerine etkilerinin değerlendirilmesi98
 Erişkinlerde toraks içi nörojenik tümörlerin değerlendirilmesi72

-G,H-

- Gebelikte akut apantisit tanısı59
 Hepatit B aşısı sonrası gelişen morfea83

-I,K,L-

- İzole ettiğimiz candida albicans suşlarının yeniden değerlendirilmesinde ne kadarı candida dubliniensis olarak belirlendi35
 Kan merkezimize başvuran gönüllü dönerlerde hepatit B, hepatit C ve HIV seroprevalansı1
 Kaviter akciğer hastalıkları: 204 olgunun retrospektif incelenmesi94
 Kolektoral kanserde oksidatif stres (erken sonuçlar) . . .79

-O,Ö-

- Oral antidiyabetiklerin kardiyovasküler etkileri67

-P,R-

- Renal transplantasyon sonrası görülen bir akciğer tüberkülozu91
 Resiprokal translokasyon (18;20)(p11.3;q11.2) taşıyan bir olgu109

-S,Ş-

- Sigmoid kolonda kolon kanserini taklit eden aktinomikoz olgusu63
 Sol ana koroner arter oklüzyonu nedeni ile acil açık kalp cerrahisi uygulanan hastalardaki erken ve orta dönem sonuçlarımız17
 Sürekli ayaktan periton diyalizi hastalarında ateroskleroz riski daha mı düşük?55

-T,U,Ü-

- Tiroidektomi sonrası verilen tiroksin tedavisinin kemik mineral dansitesine etkisi104

-V,Y,Z-

- V. azygos'un oluşum varyasyonu ve v. hemiazygos ile v. hemiazgos accessoria yokluğu21
 Yenidoğanlarda 2-4 parmak oranının araştırılması5
 Yenidoğanlarda solunum sıkıntısı nedeni: Postero - lateral diafragma hernisi114