

DERLEME

Arnett yumuşak doku sefalometrik analizi Arnett soft tissue cephalometric analysis

Ruhi Nalçacı*, Gökhan Özyer*

¹Süleyman Demirel Üniversitesi Dişhekimliği Fakültesi Endodonti AD, Isparta

Özet

Ortodontik tedaviler her ne kadar sert dokular üzerinde yürütülse de tedavinin asıl göze çarpan etkileri yumuşak dokular üzerinde görülür. Yumuşak doku üzerinde ortodontik tedavinin etkilerini ölçen en güncel yöntemlerden biri de Arnett ve arkadaşlarının 1999 yılında tanıttıkları Yumuşak Doku Sefalometrik Analizi'dir (YDSA). YDSA ile doğru verilerin alınabilmesi için klinik muayene ve sefalometrik filmin alınması esnasında hastanın doğal baş konumunda olması, çenelerin sentrik ilişkide ve dudaklarının istirahat pozisyonunda konumlandırılması gereklidir.

Bu koşullar sağlandıktan sonra ilk olarak klinik muayene gerçekleştirilir, **yüz 3 boyutlu olarak** değerlendirilir ve gerekli ölçümler yapılır. Daha sonra yüzün belirli yumuşak doku noktalarına metalik işaretler konularak sefalometrik film çekilir. Sefalometrik filmde gerçek dikey çizgi belirlenerek sert ve yumuşak dokuda **ölçümler** yapılır ve bu şekilde fasial analiz tamamlanır. Arnett Yumuşak Doku Sefalometrik Analizi ile yumuşak doku ve iskeletsel yapıların kafa kadesiyle olan ilişkisine bakılmaksızın detaylı ve objektif değerlendirilmesi yapılabilmektedir.

Anahtar kelimeler: Arnett yumuşak doku sefalometrik analizi, Yumuşak doku analizleri.

Abstract

Despite working on the hard tissues, the pronounced effects of the orthodontic treatment occur in the soft tissues. One of the most recent approaches measuring the effects of orthodontic treatment on the soft tissues is the soft tissue cephalometric analysis () that was first presented in 1999 by Arnett et al. In order to obtain correct data with STCA patients' natural head posture should be correct, jaws should be in centric relationship and lips should be in relaxed position during clinical and cephalometric examination.

After these conditions are obtained, the face of the patient is analyzed in three dimension and essential measurements are made. Metallic signs are put on the specific soft tissues afterwards and the cephalometric radiograph is taken. After determination of the true vertical line on the cephalometric film, the essential measurements on the soft and hard tissues were made and thus facial analysis is accomplished. The Arnett Soft Tissue Cephalometric Analysis makes it possible to evaluate the soft tissue and skeletal structures in detail and objectively, regardless of the relationship with cranial base.

Keywords: Arnett Soft tissue Cephalometric Analysis, Soft tissue analysis

Giriş:

Ortodontik tedavilerin ilk hedefi sert doku ilişkilerinin düzeltilmesi olarak algılsa da estetik başarı ancak uyumlu yumuşak doku ilişkileri sağlanabildiğinde gerçekleşebilmektedir. Ortodontik tedaviyle yumuşak doku estetiğinin düzeltilmesi ise tedavi öncesinde doğru analizlerin yapılması ve buna bağlı olarak uygun tedavinin planlanmasıyla sağlanabilir (1). Yumuşak doku analizlerinin ilk temellerinin atıldığı yıllarda araştırmacılar uzun bir süre güzelliği daha fazla etkilediğini düşündükleri horizontal dudak pozisyonunun nasıl olması gerektiği üzerine yoğunlaşmışlar ve üst ve alt dudakların antero-posterior pozisyonunu ve profilin estetik kalitesini değerlendirmek amacıyla farklı doğrulardan yararlanmışlardır (2). Sefalometrik filmlerin kullanılmasına başlanmasıyla birlikte, fasial profillerin ni-

telik ve nicelik olarak tanımının yapılabilmesi amacıyla farklı araştırmacılar tarafından çeşitli analizler geliştirilmiştir.

Steiner, profil sefalogramında burun ucu ile üst dudağın üst kısmının oluşturduğu 's' harfinin orta noktasından yumuşak doku çene ucuna bir teğet çizmiştir. Dengeli bir profil yapısında alt ve üst dudakların bu doğruya teğet olduğunu, yani 's' doğrusundan 0 mm uzaklıkta olduğunu kaydetmiştir (3).

Ricketts, yumuşak doku çene ucuna ve burun ucuna teğet olan bir doğru çizmiş ve bu doğruya "estetik E doğrusu" adını vermiştir. Dengeli profile sahip fotomodel ve yıldızlardan oluşan bir grupta yaptığı araştırmada, alt dudağın E doğrusundan 2 mm, üst dudağın ise 4 mm geride olu-

nu bulmuştur. Ricketts, yaş ilerledikçe dudakların estetik doğrudan daha geriye doğru çekildiğini izlemiştir (4).

Burstone yumuşak doku subnasaleden yumuşak doku pogoniona uzanan “B” doğrusunu çizmiş, yaptığı analizlere göre, alt ve üst dudakların bu doğrudan ortalama 2.2 mm ve 3.5 mm önde olmaları gerektiği sonucuna varmıştır (5).

Holdaway; yumuşak doku pogoniondan üst dudağa teğet geçen H doğrusunu kullanarak bir yumuşak doku analizi tanımlamıştır. Araştırmacı, ANB açısı 1–3 derece arasındayken, NB doğrusu ile üst dudak ve yumuşak doku çene ucu arasında kalan Holdaway açısının 7–9 derece arasında olması gerektiğini iddia etmiştir (6).

Literatürde yer alan tüm bu analizler ortodonti pratiğinde uzun yıllar boyunca kullanılsa da her analiz kendi içerisinde bazı yetersizlik ve kısıtlılıkları barındırmaktadır. Günümüzde gerek bireylerin estetiğe verdiği önemin artması, gerekse tıbbi teknolojik gelişmelere bağlı olarak fasial estetiğin çok ileri tekniklerle düzeltilebilmesi, daha detaylı yumuşak doku analizlerinin ortaya çıkmasını sağlamıştır. Ayrıca ortodonti pratiğinde dijital fotoğraf kullanımının rutin hale gelmesi ve 3 boyutlu fotoğraflar, bilgisayarlı tomografi–konik ışınli bilgisayarlı tomografi gibi ileri görüntüleme sistemlerinin yaygınlaşması, yumuşak doku analizlerinde de farklı yöntemlerin geliştirilmesini teşvik etmiştir. Derlememizin amacı günümüzde ortodontistler ve çene cerrahları tarafından kullanılan en popüler analizlerden biri olan Arnett ile McLaughlin’in geliştirdiği, yumuşak doku sefalometrik analizi’ni (YDSA) tanıtmak ve kullanımı hakkında detaylı bilgi vermektir.

ANALİZİN ÇIKIŞI VE FELSEFESİ

Yumuşak doku sefalometrik analizinin temelleri Arnett ve Bergman’ın 1993 yılında yayınladıkları araştırmalara dayanmaktadır (7,8). Bu çalışmalarda araştırmacılar, fasial ve dental sonuçların geliştirilmesinde kullanılması gerektiğini belirttikleri 19 anahtar fasial özellikten bahsetmişlerdir. Daha sonra bu felsefeden hareketle Arnett ve arkadaşları 1999 yılında yayınladıkları makalelerinde lateral sefalometrik radyografların değerlendirilmesinde yeni bir yöntem ortaya çıkarmışlardır (9). Bu yöntem yumuşak doku sefalometrik analizi (STCA– soft tissue cephalometric analysis) ismini vermişlerdir.

Araştırmacılar analizin temel normlarını oluşturdukları çalışmalarında 20 bayan–26 bay toplam 46 yetişkin beyaz modelden sefalometrik film almışlardır. Modellerin seçiminde; ortodontik tedavi görmeden doğal olarak sınıf 1 okluzyonda olmalarına, ve sadece fasial bölümlerinin dengeli olmasına dikkat edilmiştir. Çalışmada, örneğin güzel gözlü olmak gibi fasial bölümün kalitesini ilgilendiren kriterler dikkate alınmamıştır. Araştırmacılar YDSA’nın klinik inceleme olmadan yetersiz olacağını düşündükle-

rinden ilk olarak detaylı bir klinik muayene yapmışlardır. Muayene sırasında sefalometrik filmde izlenmeyen ortayüz yapılarına; özellikle maksillanın anteroposterior pozisyonu hakkında bize fikir verecek olan orbital rim, sub–pupil, ve alar base konturunun incelenmesine önem vermişlerdir (10).

Daha sonra araştırmacılar doğal baş konumunda ve sentrik ilişkide aldıkları sefalogramları YDSA’ya göre çizerek ortalama değerler elde etmiş ve bu verilere göre standart sapmaları ve olası değerleri hesaplamışlardır.

SEFALOMETRİK FİLMİN VE FOTOĞRAFLARIN ALINMASI

Doğal Baş Konumu

Arnett analizi diğer ortodontik analizlerin aksine kafa kaidesi kemiklerinden referans almamaktadır. Analizin temelinde sefalometrik film üzerinde çizilen gerçek dikey çizgi (GDÇ) referans olarak kullanılmaktadır. Özellikle sefalometrik filmin çekilmesi esnasında hastanın baş konumu, GDÇ’nin konumlandırılmasını birebir etkilemektedir. Doğal baş konumu hastaların habitüel baş pozisyonlarıdır. Hastalar gündelik hayatta frankfurt horizontal düzleme göre başlarını konumlandırmazlar. Ancak ortodontik ve cerrahi planlamalar birçok analiz sisteminde frankfurt horizontal düzlemine göre alınmış sefalometrik filmler üzerinde yapılır. Bu şekilde yapılmış olan yumuşak doku–sefalometrik analizlerine dayalı tedavi planlarında da hata ihtimali yükselir. Bu yüzden Arnett ve Bergman hastanın başının sefalometrik filmin çekilmesi sırasında doğal baş konumunda olmasını ve frankfurt horizontal düzleme göre konumlandırılmaması gerektiğini bildirmişlerdir (7,8).

Doğal baş konumunun doğru tespiti klinik tecrübe ve dikkat gerektirir. Bu konu üzerinde çalışan farklı araştırmacılar doğal baş konumunu tespitinin pratik olarak yapılabilmesi için farklı yöntemler üzerinde çalışmışlardır. Solow ve Tallgren, sefalometrik film çekilmeden önce hastanın kısa bir süre yürütülmesini, ayakta duran hastaya daha sonra başını öne ve arkaya doğru hareket ettirmesi söylenerek hastanın duraklatılmasını tavsiye etmişlerdir (11,12). Bunlara ek olarak Cooke ve Wei, hastaya kendisinden 200 cm uzakta duran aynada kendi gözlerinin içine bakması söylenerek sefalometrik filmin alınması halinde yine doğal baş konumunun yakalanabileceğini belirtmiştir (13).

Sentrik İlişki

Hastadan alınacak tüm muayene verileri doğru fonksiyon oluşturabilmek için sentrik ilişkideyken alınmalıdır. Sentrik ilişki kondilin fossadaki en üst konumdur. Eğer sefalogramlar veya fotoğraflar çenelerin postural konumunda alınırsa tüm inter–ark ilişkiler normlenden sapmış olarak kaydedilir. Örnek olarak mandibulanın postural konumu

sınıf 2 durumun şiddetini azaltarak maskeleyebilir veya sınıf 3 durumun şiddetini artırabilir (7). Sentrik ilişkide alınmayan kayıtlara dayalı yapılan planlamalar mevcut durumu doğru şekilde yansıtmayacağından, tedavi sonrasında istenilen estetik sonucun elde edilmesi güçleşebilir.

Dudakların İstirahat Pozisyonu

Doğru bir diağnoz ve yumuşak doku analizi için, gerek sefalometrik filmin çekilmesi sırasında gerekse klinik muayene ve ağız dışı fotoğraf alımında hasta sentrik pozisyondayken dudaklar da istirahat konumunda olmalıdır. Hastanın dudaklarının istirahat pozisyonunda olması, dento–iskeletsel anomalilerin kaslarla kompanzasyonu olmadan sert–yumuşak doku ilişkisini gözleyebilmemizi ve bu şekilde yumuşak dokuları daha doğru ve net teşhis edebilmemizi sağlar. Dudak uzunluğu ve iskeletsel yükseklikler arasındaki vertikal uyumsuzluklar dudaklar istirahat pozisyonunda olmadığında yanlış değerlendirilebilir. Üst keserlerin pozisyonları ve görünme miktarındaki gereken değişiklikler, dudaklar arası mesafe, dudak uzunlukları ve oranları, dudaklar kapalı konumdayken değerlendirilemez. Normal iskeletsel özellik gösteren vakalarda dudakların kapalı konumu belki yeterli olabilir ancak iskeletsel uyumsuzluk gösteren hastalarda tamamıyla yetersiz kalır.

Derin kapanış bulunan hastalarda normalden fazla kapanış yüzünden dudaklar baskı altındadır. Dudak uzunluğu normaldir ancak derin kapanış bu uzunluğu azaltır. Bu durumlarda hastanın dudakları birbirine temas etmeye kadar kapanış mumu kullanılarak kapanış yükseltilmelidir. Bu şekilde gerçek dudak uzunluğu ve posturu belirlendiğinde cerrahi ve ortodontik tedavi planlaması daha başarılı estetik sonuçlar doğuracaktır (7,8,14).

Metalik İşaretler

Sefalometrik radyograf çekilmeden önce, sefalometrik filmde izlenemeyen ancak doğru diağnoz ve tedavi planı, dolayısıyla da daha iyi bir estetik sonuç için önemli olan ortayüz yapılarına metalik işaretler yerleştirilir (9,14). Bu amaçla metalik işaretleme kalemi kullanılarak yüzün sağ tarafındaki ortayüz yapılarına işaret konular. Bu yapılar aşağıda detaylı olarak incelenecektir;

- Elmacık kemiği*: Hastaya profilden bakıldığında elmacık kemiğinin maksimum kontura sahip kısmından yatay bir çizgi çizilir. Daha sonra hastaya karşıdan bakıldığında dış kantusdan vertikal bir çizgi çekilir. İki çizginin birleşim yeri işaretlenir.
- Yumuşak Doku Orbital Kenarı*: Göz çevresi palpe edilir ve infra orbital kemikle gözbebeğinden inen dik çizginin kesiştiği nokta işaretlenir.
- Nazal Taban*: Burun kanadının yanındaki en derin nokta işaretlenir.
- Subpupil*: Pupilladan aşağıya inen dik çizgi yönünde,

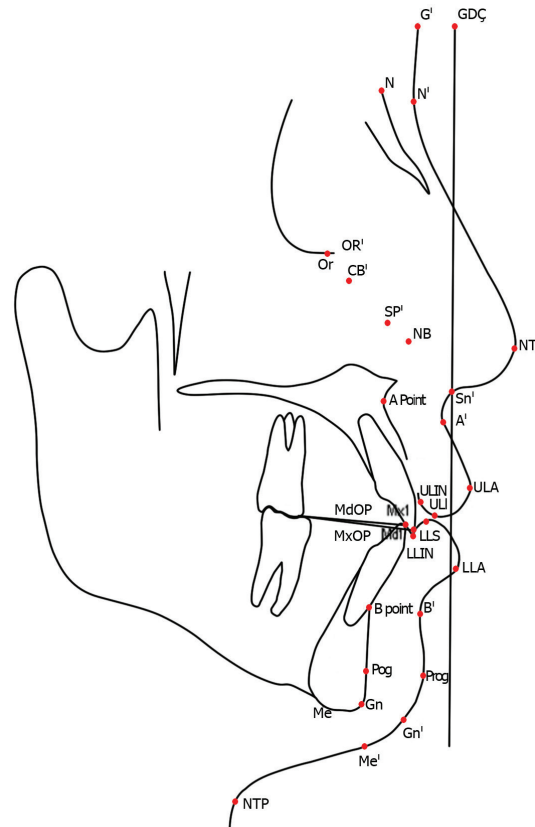
yumuşak doku orbital kenarı ve nazal taban noktalarının orta noktası işaretlenir.

–*Boyun–Boğaz Birleşim Noktası*: Standard sefalometrik filmlerde görülebilmesi oldukça güç bir yapıdır. Boyun ve boğazın birleşim noktası işaretlenerek gerçek dikey çizgiye göre yatay yönde yumuşak doku pogonion ile arasındaki mesafe ölçülebilir.

Metalik işaretler yerleştirildikten sonra hasta doğal baş konumunda ve dudakları istirahat pozisyonundayken sefalometrik film alınır. Elde edilen sefalometrik film üzerinde subnazal noktadan geçecek ve filmin alt kenarına dik olacak şekilde bir çizgi çizilerek gerçek dikey çizgi elde edilir. Daha sonra yumuşak ve sert doku noktaları belirlenerek ölçümler yapılır (9,14).

YUMUŞAK DOKU SEFALOMETRİK ANALİZİ

Yumuşak doku sefalometrik analizi ile yapılan değerlendirmeler, dental ve iskeletsel faktörler, yumuşak doku komponentleri, vertikal fasial yükseklik ve uzunluklar, dokuların gerçek dikey çizgiye olan uzaklıkları ve fasial uyumdan oluşan, birbiriyle ilişkili beş farklı bölüme ayrılmıştır. Analiz sırasında toplam 46 ölçüm yapılmaktadır (Şekil 1, Tablo 1). Bazı ölçümler birden fazla bölümde yer almaktadır. Bunun nedeni birden çok kategorinin değerlendirilmesinde aynı ölçümlerin kullanılmasıdır (14) .



Resim 1: Arnett Yumuşak Doku Sefalometrik Analizi'nde

kullanılan referans noktaları ve düzlemler; Mx 1, maksiller keser dişin insizal kenarı; GDÇ, gerçek dikey çizgi; Mx OP, maksiller okluzal düzlem; Md1, mandibular keser dişin kesici kenarı; Md OP, mandibular okluzal düzlem; Me>, yumuşak doku menton; Me, sert doku menton; ULA, üst dudak anterior; ULİN, üst dudakın iç kısmı; LLA, alt dudak anterior; LLİN, alt dudakın iç kısmı; Pog, sert doku pogonion; Pog', yumuşak doku pogonion; Sn, subnasale; ULI, üst dudak inferior; LLS, alt dudak superior; Na', yumuşak doku nasion; Gb', yumuşak doku glabella; Or', yumuşak doku orbital rim; CB, yumuşak doku elmacık kemiği; SP, yumuşak doku subpupil; NT, burun ucu; NB, nasal taban; A', yumuşak doku A noktası; NTP, boyun-boğaz birleşim noktası; B', yumuşak doku B noktası.

Dental ve iskeletsel faktörlerin fasial profile etkisi büyüktür. Bu faktörler normal sınırlarda olduğunda genelde dengeli ve uyumlu nazal taban, dudak, çene ucu ve yumuşak doku A ve B noktası ilişkisi sağlarlar.

	Ortalama Değerler	
	Kız	Erkek
1.DENTO-İSKELETSEL ÖLÇÜMLER		
a.projeksiyonlar		
Mx1-GDÇ (mm)	-9.2 ± 2.2	-12.1 ± 1.8
Mx1 - MxOP (°)	56.8 ± 2.5	57.8 ± 3.0
Overjet (mm)	3.2 ± 0.4	3.0 ± 0.6
Md1 -GDÇ (mm)	-12.4 ± 2.2	-15.4 ± 1.9
Md1-Md OP (°)	64.3 ± 3.2	64.0 ± 4.0
b.Yükseklik ve Uzunluklar		
Üst keser görünümü (mm)	4.7 ± 1.6	3.9 ± 1.2
Overbite (mm)	3.2 ± 0.7	3.2 ± 0.7
Md -Me' (mm)	48.6 ± 2.4	56.0 ± 3.0
Mx OP - GDÇ (°)	95.6 ± 1.8	95.0 ± 1.4
2.YUMUŞAK DOKU KALINLIKLARI		
ULİN - ULA (mm)	12.6 ± 1.8	14.8 ± 1.4
LLİN - LLA (mm)	13.6 ± 1.4	15.1 ± 1.2
Pog -Pog' (mm)	11.8 ± 1.5	13.5 ± 2.3
Me to Me' (mm)	7.4 ± 1.6	8.8 ± 1.3
3.YÜZ YÜKSEKLİKLERİ VEYA UZUNLUKLARI		
a.YUMUŞAK DOKU		
Sn-ULI (mm)	21.0 ± 1.9	24.4 ± 2.5
ULI-LLS (mm)	3.3 ± 1.3	2.4 ± 1.1
Üst keser görünümü (mm)	4.7 ± 1.6	3.9 ± 1.2
LLS - Me' (mm)	46.9 ± 2.3	54.3 ± 2.4
Alt yüz yüksekliği; Sn - Me' (mm)	71.1 ± 3.5	81.1 ± 4.7
Total yüz yüksekliği; Na'-Me' (mm)	124.6 ± 4.7	137.7 ± 6.5
b.sert doku		

Maksilla yüksekliği; Sn - Mx1 (mm)	25.7 ± 2.1	28.4 ± 3.2
overbite (mm)	3.2 ± 0.7	3.2 ± 0.7
Mandibula yüksekliği; Md1-Me' (mm)	48.6 ± 2.4	56.0 ± 3.0
Md1-Md OP (°)	95.6 ± 1.8	95.8 ± 1.4
4.DOKULARIN GDÇ'YE OLAN UZAKLIKLARI		
a.Yüksek orta yüzdeki yapıların GDÇ ye olan uzaklıkları		
Gb' - GDÇ (mm)	-8.5 ± 2.4	-8.0 ± 2.5
Or' - GDÇ (mm)	-18.7 ± 2.0	-22.4 ± 2.7
CB - GDÇ (mm)	-20.6 ± 2.4	-25.2 ± 4.0
SP - GDÇ (mm)	-14.8 ± 2.1	-18.4 ± 1.9
b.Maksillanın GDÇ ye olan uzaklığı		
NT - GDÇ (mm)	16.0 ± 1.4	17.4 ± 1.7
NB - GDÇ (mm)	-12.9 ± 1.1	-15.0 ± 1.7
A' - GDÇ (mm)	-0.1 ± 1.0	-0.3 ± 1.0
Mx1 - GDÇ (mm)	-9.2 ± 2.2	-12.0 ± 1.8
ULA - GDÇ (mm)	3.7 ± 1.2	3.3 ± 1.7
Üst dudak açısı	12.1 ± 5.1	8.3 ± 5.4
Naso-labial açı; Kolumella - Sn - ULA	103.5 ± 6.8	106.4 ± 7.7
c.mandibular projection		
Md1-GDÇ (mm)	12.4 ± 2.2	-15.4 ± 1.9
LLA - GDÇ (mm)	1.9 ± 1.4	1.0 ± 2.2
B' - GDÇ (mm)	-5.3 ± 1.5	-7.1 ± 1.6
Pog' - GDÇ (mm)	-2.6 ± 1.9	-3.5 ± 1.8
NTP - Pog' (mm)	58.2 ± 5.9	61.4 ± 7.4
5. UYUM DEĞERLERİ		
a.total fasial uyum		
fasial açı; Gb' - Sn -Pog'	169.3 ± 3.4	169.4 ± 3.2
Gb' - A' (mm)	8.4 ± 2.7	7.8 ± 2.8
Gb' - Pog' (mm)	5.9 ± 2.3	4.6 ± 2.2
b.yumuşak doku inferior orbitale - çene uyumu		
Or' - A' (mm)	18.5 ± 2.3	22.1 ± 3
Or' - Pog' (mm)	16.0 ± 2.6	18.9 ± 2.8
c.maksilla ve mandibula uyumu		
Sn - Pog' (mm)	3.2 ± 1.9	4.0 ± 1.7
A' - B' (mm)	5.2 ± 1.6	6.8 ± 1.5
ULA - LLA (mm)	1.8 ± 1.0	2.3 ± 1.2
d.mandibular uyum		
Md1-Pog' (mm)	9.8 ± 2.6	11.9 ± 2.8
LLA-Pog' (mm)	4.5 ± 2.1	4.4 ± 2.5
B'-Pog' (mm)	2.7 ± 1.1	3.6 ± 1.3

Tablo 1: Arnett Yumuşak Doku Sefalometrik Analizi ortalama değerleri.

Dental ve İskeletsel Faktörler

Analiz sırasında incelenen dental ve iskeletsel faktörler şunlardır:

Maksiller keser dişin insizal kenarı ile GDÇ arasındaki horizontal uzaklık (Mx1-GDÇ).

Maksiller keser dişin uzun aksının maksiller okluzal düzlemle (üst 1. Molar dişin mesial tüberkülünden üst keser dişin insizal kenarına uzanan doğru) yaptığı açı (Mx1-MxOP).

Overjet: Maksiller keser dişin insizal kenarı ile mandibular keser dişin insizal kenarı arasındaki uzaklık.

Mandibular keser dişin insizal kenarı ile GDÇ arasındaki mesafe (Md1-GDÇ).

Mandibular keser dişin uzun aksının mandibular okluzal düzlemle (alt 1. Molar dişin mesial tüberkülünden alt keser dişin insizal kenarına uzanan doğru) yaptığı açı (Md1-Md OP) .

Üst keser görünümü; Dudak istirahat pozisyonundayken üst keserlerin görünme miktarı.

Overbite; Maksiller ve mandibular keser dişlerin insizal kenarları arasındaki mesafe.

Mandibular yükseklik; mandibular keser dişin insizal kenarı ile yumuşak doku menton arasındaki uzaklık (Md - Me').

Posterior yükseklik; maksiller okluzal düzlem ile GDÇ arasındaki açı (Mx OP-GDÇ).

Yumuşak Doku Kalınlıklarının Değerlendirilmesi

Fasial estetiğin sağlanmasında 4 doku kalınlığı çok önemlidir.

Üst dudak kalınlığı; Üst dudağın anteriordaki en çıkıntılı kısmı ile dudağın iç kısmı arasındaki mesafe (ULIN - ULA).

Alt dudak kalınlığı; Alt dudağın anteriordaki en çıkıntılı kısmı ile dudağın iç kısmı arasındaki mesafe (LLIN - LLA).

Yumuşak doku pogonion kalınlığı; Sert doku pogonion ile yumuşak doku pogonion arasındaki mesafe (Pog -Pog').

Yumuşak doku menton kalınlığı; Sert doku menton ile yumuşak doku menton arasındaki mesafe (Me to Me').

Fasial Yükseklik ve Uzunlukların Değerlendirilmesi

Yumuşak dokuların yükseklik ve uzunlukları

Üst dudak uzunluğu; Subnazal nokta ile üst dudağın inferioru arasındaki mesafe (Sn-ULİ).

İnter-labial mesafe; Dudaklar istirahat pozisyonundayken dudaklar arasındaki mesafe (ULİ-LLS).

Üst keser görünümü; Dudak istirahat pozisyonundayken üst keserlerin görünme miktarı.

Alt dudak uzunluğu; Yumuşak doku menton ile alt dudağın superioru arasındaki mesafe (LLS - Me').

Alt yüz yüksekliği; Subnazal nokta ile yumuşak doku menton arasındaki mesafe (Sn - Me').

Total yüz yüksekliği; Yumuşak doku menton ile yumuşak doku nasion arasındaki mesafe (Na'-Me' mm).

Sert dokuların yükseklik ve uzunlukları

Maksilla yüksekliği; Subnazal nokta ile maksiller keser dişin insizali arasındaki mesafe (Sn-Mx1).

Overbite; Maksiller ve mandibular keser dişlerin insizal kenarları arasındaki mesafe.

Mandibula yüksekliği; Mandibular keser dişin insizal kenarı ile yumuşak doku menton arasındaki mesafe (Md1-Me').

Maksiller posterior yükseklik; Maksiller okluzal düzlem ile GDÇ arasındaki açı (Md1-Md OP).

Dokuların TVL'ye (Gerçek Dikey Çizgi) Olan Uzaklıkları

Bu ölçümler esas olarak yumuşak dokuların antero-posterior yöndeki projeksiyonlarını göstermektedir. Üç bölüme ayrılmaktadır :

1-Yüksek orta yüzdeki yapıların projeksiyonu

Yumuşak doku glabella ile GDÇ arasındaki mesafe (Gb'-GDÇ).

Yumuşak doku orbital kenarı ile GDÇ arasındaki mesafe (Or'-GDÇ).

Elmacık kemiği ile GDÇ arasındaki mesafe (CB-GDÇ).

Subpupil ile GDÇ arasındaki mesafe (SP-GDÇ).

2-Maksillanın projeksiyonu

Burun ucu ile GDÇ arasındaki mesafe (NT-GDÇ).

Nasal taban ile GDÇ arasındaki mesafe (NB-GDÇ)

Yumuşak doku A noktası ile GDÇ arasındaki mesafe (A'-GDÇ).

Maksiller keser dişin insizal kenarı ile GDÇ arasındaki mesafe (Mx1-GDÇ)

Üst dudağın anterior kısmı ile GDÇ arasındaki mesafe (ULA - GDÇ).

Üst dudak açısı; Üst dudağın anteriorundan subnasaleye uzanan doğru ile GDÇ arasındaki açı (Sn ULA- GDÇ)

Naso-labial açı; Kolumella ,subnazale ve üst dudağın anterioru arasındaki açı (Kolumella-Sn-ULA) .

3-Mandibulanın projeksiyonu

Mandibular keser dişin GDÇ'ye olan uzaklığı (Md1-GDÇ).

*Alt dudağın anterior kısmının GDÇ'ye olan uzaklığı (LLA-GDÇ).

*Yumuşak doku B noktası ile GDÇ arasındaki uzaklık (B'-GDÇ).

*Yumuşak doku pogonion ile GDÇ arasındaki uzaklık (Pog'-GDÇ).

*Boğaz uzunluğu; Boyun-boğaz birleşim noktası ile yumuşak doku pogonion arasındaki mesafe (NTP-Pog').

FASIAL UYUM (HARMONİ) DEĞERLERİ

Arnet analizinde kullanılan uyum değerleri, yüz yapıları arasındaki denge ve ahengi ölçmek için oluşturulmuştur. Böylece bireyin kendi yüz yapısı içindeki denge öngörülerek bireysel analiz oluşturulur. Bireysel veya toplumsal farklılıklar elimine edilir. Elde edilen değerler fasial uyumun değerlendirebilmesi için birbirleriyle ilişkilendirilir. Fasial denge belirlenen her bir noktanın birbirine göre olan pozisyonlarıyla belirlenir. Uyum değerleri GDÇ'ye göre dik yönde ölçülen, iki işaret noktası arasındaki yatay uzaklıklardır. Toplam 11 ölçüm 4 grupta toplanmıştır (Şekil 1, Tablo 1). İki nokta kendi içlerinde normal sınırlarda olsalar da birbirlerine göre konumları önemlidir ve bir uyumsuzluk söz konusu olabilir (1,14). Fasial uyum değerleri, gerçek dikey çizginin antero-posterior yerleşiminden bağımsız olarak bireylerdeki fasial harmoninin test edilmesinde kullanılır. Bazen dengeli bir yüzde, GDÇ'nin doğru konumlandırılmaması nedeniyle ölçümler anormal çıkabilir. Bu durumda, eğer hastada bimaksiller protrüzyon yoksa, uyum değerleri sayesinde gerçek dikey çizgiden bağımsız olarak fasial ahenk saptanabilir.

Total Fasial Uyum

- Üst yüz, orta yüz ve çene ucu arasındaki uyum ($gb'-sn'-pog'$).
- Alın bölgesi, üst çene uyumu ($gb'-a'$).
- Alın bölgesi, çene ucu uyumu ($gb'-pg'$).

Bir çenenin veya her iki çenenin antero-posterior pozisyonunda bir anormallik varsa, bu durum alınla olan ilişki kendisini gösterir.

Orbita Kenarı-Çene Uyumu

Yumuşak doku Orbita Kenarı ile maksilla (Or'-A') ve mandibula (Or'-Pog') pozisyonlarındaki uyumu gösterir. Bu alanlar arasındaki ölçümler yumuşak doku orbita kenarı ile çeneler arasındaki dengeyi kaydeder (14).

Maksilla Ve Mandibula Arasındaki Uyum

Maksilla ve mandibula arasındaki ilişki alt yüz estetiği-

ni gösterir. Bu bölge ortodonti ve-veya cerrahi tedavi ile en çok değiştirilen bölgedir. Dental ve iskeletsel faktörler (üst keser açısı ve antero-posterior pozisyonu, maksiller okluzal düzlem) ana faktörlerdir ancak yumuşak doku kalınlığı da önemli bir faktördür. Bulunan değerler maksiller taban (subnazal nokta) ve çene ucu (yumuşak doku pogonion), yumuşak doku A noktası ve yumuşak doku B noktası, üst dudak ve alt dudak (ULA-LLA)" <z arasındaki ilişkiyi gösterir (14).

Mandibular Uyum

Bu değerlendirme, alt keser dişlere, alt dudağa ve yumuşak doku B noktasına göre çene protrüzyonunun saptanmasında kullanılır (Md1-Pog'; LLA-Pog'; B'-Pog'). Bu dokuların analizi diğer mandibular yapılarla göre çene ucu pozisyonunu gösterir. Çene ucu konturu fasial dengede ana unsurlardan biri olduğu için bu ilişkilerin normalleşmesi önemlidir (14).

ARNETT YUMUŞAK DOKU ANALİZİNİN LİMİTLERİ VE OLUMSUZ YÖNLERİ

Hastanın doğal baş konumunun doğru şekilde saptanması Arnet analizinin temel taşlarından biri olmasına rağmen, doğal baş konumunun elde edilmesi klinik tecrübe ve dikkati gerektirir. Sefalometrik filmin veya ağızdışı fotoğrafların alınması sırasında doğal baş konumunun hatalı olması yapılan tüm analizlerin yanlış olmasına neden olur.

Arnett yumuşak doku sefalometrik analizinde yer alan tüm norm değerleri beyaz Amerikalılarda yapılan ölçümler ve değerlendirmeler sonucu elde edilmiştir. Farklı etnik gruplarda yapılacak çalışmalar sonucu o topluma ait etnik norm değerleri belirlenmelidir. Böylece her toplumun kendi etnik yapısına uygun, daha doğru sonuçlar elde edilebilir.

Analiz sırasında okluzal düzlemin doğru oluşturulması çok önemlidir. Posteriorıda veya anteriorıda eksik diş varlığında yapılan değerlendirmelerde, maksilla ve mandibula için belirlenen okluzal düzlemin saptanmasında sorunlar yaşanabilir.

Maksiller retrüzyon vakalarında üst dudağın geride olmasına bağlı olarak subnasal nokta da geride konumlanacaktır. Bu durumda supnasal noktadan geçen GDÇ, 1 ilâ 3 mm önde kabul edilerek çizilmelidir (14). Maksiller retrüzyon vakalarında bu duruma dikkat edilmezse yine analiz hatalı olabilir.

SONUÇLAR

Arnett, geliştirdiği yumuşak doku sefalometrik analizi ile daha önce yapılan ve genelde sadece dudakların pozisyonuna odaklanan yumuşak doku analizlerinden farklı olarak

kapsamlı bir değerlendirme sistemi oluşturmuştur. Bu yaklaşım, sorunun asıl kaynağının saptanmasında ve tedavi planının öngörülmesinde oldukça yarar sağlamaktadır.

Arnet analizi ile İskeletsel yapıların kafa kaidesiyle olan ilişkisine bakılmaksızın yumuşak dokuların kendi içerisinde oluşturduğu dengenin değerlendirilmesi, bireysel ve etnik farklılıkların ortadan kaldırılarak daha doğru ölçümler yapılmasına imkan vermektedir.

Orta yüzde kullanılan metalik işaretler, rutin ortodontik analizlerle değerlendirilemeyen önemli yumuşak dokuların ilk kez açık olarak görülmesine, işaretlenmesine ve ölçülmesine imkan sağlamıştır.

KAYNAKLAR

1. Uysal T, Yağcı A, Başçiftçi FA, Şişman Y. Standarts of soft tissue Arnett analysis for surgical planning in Turkish Adults. *Eur J Orthod* 2009;31:449–456.
2. Angle EH. Treatment of the malocclusion of the teeth .Philadelphia:SS White Manufacturing;1907.
3. Steiner CC. The use of cephalometrics as an aid to planning and assessing orthodontic treatment. *Am J Orthod* 1960;46:721–35.
4. Ricketts RM. Planning treatment on the basis of the facial pattern and an estimate of its growth. *Angle Orthod* 1957;27:14–37
5. Burstone CJ. Lip posture and its significance in treatment planning. *Am J Orthod* 1967;53:262–84
6. Holdaway RA. A soft–tissue cephalometric analysis and its use in orthodontic treatment planning. Part I. *Am J Orthod* 1983;84:1–28.
7. Arnett GW , Bergman RT. Facial keys to orthodontic diagnosis and treatment planning Part 1 *Am J Orthod Dentofacial Orthop* 1993;103:299–312
8. Arnett GW ,Bergman RT .Facial keys to orthodontic diagnosis and treatment planning Part 2 *Am J Orthod Dentofacial Orthop* 1993;103:395–411.
9. Arnett GW et al. Soft tissue cephalometric analysis: diagnosis and treatment planning of dentofacial deformity. *American Journal of Orthodontics and Dentofacial Orthopedics* 1999; 116: 239–253.
10. Arnett GW, Gunson MJ. Facial planning for orthodontists and oral surgeons.
11. *Am J Orthod Dentofacial Orthop.* 2004; 126:290–295.
12. Solow B, Tallgren A. Postural changes in craniocervical relationships. *Tandlaegebladet.* 1971; 75:1247–1257.
13. Solow B, Tallgren A. Natural head position in standing subjects. *Acta Odontol Scand.* 1971;29:591–607.
14. Cooke MS, Wei SH. The reproducibility of natural head posture: a methodological study. *Am J Orthod Dentofacial Orthop.* 1988 ;93:280–288.
15. Arnett GW, McLaughlin RP, Facial and Dental Planning for Orthodontists and Oral Surgeons, 1st ed. Philadelphia: Mosby; 2005.