

Kısırlaştırılmış İki Kedide Ovarian ve Uterin Remnant Sendrom Olguları

İsmail KIRŞAN¹, Melih UÇMAK¹, Özge TURNA YILMAZ^{1*}

¹İstanbul Üniversitesi Veteriner Fakültesi, Doğum ve Jinekoloji Anabilim Dalı

*Sorumlu Yazar: Özge TURNA YILMAZ

İstanbul Üniversitesi Veteriner Fakültesi, Doğum ve Jinekoloji Anabilim Dalı, Avcılar Kampüsü, 34320, Avcılar/İstanbul,
e-posta: turnao@istanbul.edu.tr, Tel:0212 4737070/17315

Geliş Tarihi / Received: 15.09.2010

ÖZET

Kısırlaştırma operasyonu sonrasında östrus belirtilerinin devam etmesi şikayetiyle kliniğimize gelen 3 ve 7 yaşlı iki adet dişi kedinin genel ve jinekolojik muayeneleri yapıldı. Vajinal sitoloji, serum progesteron konsantrasyonu ve ultrasonografi bulguları sonucunda olgulara ovarian ve uterin remnant sendrom tanısı konuldu. Laparotomi ile kalıntı dokular uzaklaştırıldı. Sonuç olarak kedilerde kısırlaştırma sonrasında, kalıntı ovaryum dokusunun varlığını teşhis etmek için vaginal sitoloji, ultrasonografi ve LH-stimülasyon testi sonuçlarının bir arada değerlendirilmesinin tanıda faydalı olacağı kanısına varıldı.

Anahtar kelimeler: Ovarian remnant, uterin remnant, dişi kedi, LH stimülasyon

ABSTRACT

THE CASES OF OVARIAN AND UTERINE REMNANT SYNDROME IN TWO NEUTERED QUEENS

General and gynecological examinations were performed on 3 and 7 year old two queens with the history of continued estrus signs after neutering. On the basis of vaginal cytology, serum progesterone concentration and ultrasonography findings ovarian and uterine remnant syndrome was diagnosed. The residual tissues were removed by laparotomy. It is concluded that the evaluation of vaginal cytology, ultrasonography and LH-stimulation test could be beneficial for the diagnose of residual ovarian tissue in neutered queens.

Key words: Ovarian remnant, uterine remnant, queen, LH stimulation

Giriş

Ovariohistektomi, sterilizasyon, genital kanal enfeksiyonları, neoplazmalar, pyometra, güç doğumlara bağlı uterus nekrozu ve gangreni olgularında tedavi; meme hiperplazileri ve neoplazileri, prolapsus vagina, diyabet ve epilepsi gibi olgularda da hormonal dengesizliklerin önlenmesi amacıyla uterus ve her iki ovaryum dokusunun

uzaklaştırılması olarak tanımlanmaktadır (Kalkan ve Alaçam, 2005). Ovarian remnant sendrom (ORS) ise, daha önceden ovariektomi veya ovariohistektomi yapılan hayvanlarda tekrarlayan östrus ve ender olarak yalancı gebelik belirtilerinin ortaya çıkmasıdır. Bu durum, bırakılan ovaryum dokusunun aylar veya yıllar sonra vaskularize olmasıyla meydana gelir (DeNardo ve ark.,2001;

England, 1997; Heffelfinger, 2006; Mantziaras ve ark., 2008; Marti, 2002; Wallace, 1989). Kısırlaştırma esnasında ovaryum dokusu ile birlikte kornu veya korpus uteri'den de parça bırakılması ovaryum ve uterin remnant sendrom olarak adlandırılır (**Mantziaras ve ark., 2008**).

Kedilerde ovaryum ve uterin remnant sendromları bir kısırlaştırma komplikasyonudur. Hayvanın aşırı kilolu olması, cerrahi ensizyon yerinin doğru seçilmemesi, sağ ovaryumun anatomik pozisyon olarak daha craniodorsalde olması, nadiren de olsa ektoptik ovaryum varlığı, operatörün deneyim eksikliği, ovaryum ve uterus anomalileri (örneğin; uterusun segmental aplazi) gibi sebeplerle kısırlaştırma operasyonunun güçleşmesi, ovaryum ve uterusun tamamen uzaklaştırılmasına engel olur (**England, 1997; Heffelfinger, 2006; Kraft ve Dürr, 1991; Mantziaras ve ark., 2008; Marti, 2002; Wallace, 1991**).

Ovaryum ve uterin remnant sendrom olguları, tekrarlayan östrüs belirtileri, vaginal sitoloji, hormon stimülasyon testleri, radyografi, ultrasonografi ve diagnostik laparotomi ile teşhis edilebilir (**DeNardo ve ark., 2001; Heffelfinger, 2006; Mantziaras ve ark., 2008; Marti, 2002; Wallace, 1991**). **England (1997), Scott ve ark. (1995) ve Wallace (1989)** ovaryum remnant sendromun teşhisinde en uygun yöntemin hCG veya GnRH ile yapılan hormon stimülasyon testleri olduğunu bildirmişlerdir. Klinik olarak mukuslu, mukopurulent veya purulent vaginal akıntısı olan kısırlaştırılmış kedilerde bu akıntının sitolojik muayenesinde kornifiye epitel hücrelerinin görülmesi hem ovaryum dokusu hem de uterustan bir parça bırakıldığının ilk işareti olabilir (**Mantziaras ve ark., 2008; Marti, 2002**).

I. Olgu

Anamnez Bulguları

Özel bir veteriner kliniğinde ilki 7 aylık, ikincisi 19 aylık iken iki ovariohisterektomi geçirdiği öğrenilen 3 yaşlı melez dişi bir kedi vaginadan gelen mukuslu akıntı, vulva

bölgesinin sık sık yalanması ve devam eden östrüs belirtileri şikayetleriyle İstanbul Üniversitesi Veteriner Fakültesi Doğum ve Jinekoloji Kliniğine getirildi.

Klinik Bulgular

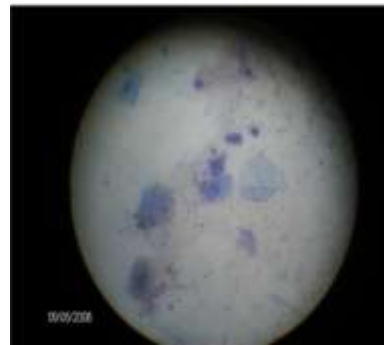Hastanın genel muayenesinde lenf yumruları ve vücut ısısı normal sınırlar içerisinde tespit edildi. Abdominal palpasyonda herhangi bir anormallığe rastlanmadı. Anamnezle hastada iştahsızlık, kusma, aşırı su içme, sık ve güç idrar yapma gibi şikayetlerin olmadığı belirlendi. Vaginal inspeksiyonda mukuslu akıntı saptandı.

Laboratuvar Bulguları

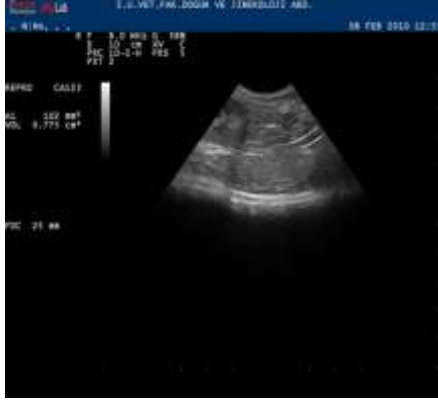Bu olguda vaginal sitolojiyi belirlemek amacıyla smear örneği alındı. Metilen Blue ile boyanan preparatta bolca süperfisiyal ve keratinize süperfisiyal hücre tespit edildi (**Şekil 1**). Hemogram, serum ALT, AST, Kreatinin değerleri normal, üre ve glikoz ise sırasıyla 42 mg/ml, 159 mg/ml olarak üst değerlerin biraz yukarısında tespit edildi. Serum progesteron ve östradiol konsantrasyonları sırasıyla 15,4 ng/ml, 49,8 pg/ml olarak saptandı. İdrar örneği strip test yöntemi ile incelendiğinde herhangi bir patolojik bulguya rastlanmadı.

Ultrasonografi Bulguları

8 MHz'lik mikrokonveks prob transabdominal olarak uygulandığında idrar kesesinin hemen ventralinde lumen genişliği yaklaşık 3 mm olan, anekojenik kornu uteri tespit edildi. Sol böbreğin hemen kaudalinde ise 8x10x7 mm ölçülerinde hipoekojenik ovaryum saptandı (**Şekil 2**).



Şekil 1. Vaginal sitolojide izlenen kornifiye epitel ve nüklear süperfisiyal hücreler (10×40).



Şekil 2. Sol böbreğin hemen kaudalinde 8x10x7 mm ölçülerinde hipoekojenik ovaryum dokusu

Teşhis ve Tedavi

Bu olguda kornu uteri ve ovaryum dokusunun bırakıldığına dair teşhis, anamnez, klinik, endokrinolojik, vaginal sitoloji ve ultrasonografik bulgulara dayanarak yapıldı. Kedinin, genel anestezi altında yeniden opere edilmesine karar verildi.

Median hattan yapılan laparotomi ile önce kornu uteriler tespit edildi. Sol kornu uteri rehberliğinde kraniale doğru ilerleyerek ovaryuma ulaşıldı. Mevcut ovaryum üzerinde hem kistik folliküller hem de korpus luteumlar gözlemlendi. Sağ kornu uteri boyunca ilerlendiğinde dokunun kör olarak sonlandığı tespit edildi. Aynı taraftaki böbreğin kaudali kontrol edildiğinde bölgedeki ovaryumun daha önceki operasyonlarda tam olarak uzaklaştırıldığı kanaatine varıldı. Kalan ovaryum ve uterus dokusu uzaklaştırıldı (Şekil 3). Hastada östrus belirtileri ve vaginal akıntı şikayeti beş gün içerisinde tamamen ortadan kalktı. Operasyondan 15 gün sonra serum östradiol ve progesteron konsantrasyonları sırasıyla 8 pg/ml ve 0.7 ng/ml olarak tespit edildi. Beş ay sonra hasta sahibiyle yapılan telefon görüşmesinde kedide östrus belirtileri ve akıntının hiç oluşmadığı öğrenildi.

II. Olgu

Anamnez Bulguları

Üç yaşlı dişi bir Van kedisinde, ovariohisterektomi sonrası ikinci ayda östrus semptomlarının görüldüğü, bir süre sonra kendiliğinden ortadan kaybolduğu fakat kliniğimize getirildiği post-operatif 7. ayda aynı belirtilerin 5 gündür devam ettiği anamnezi alındı.

Klinik Bulgular

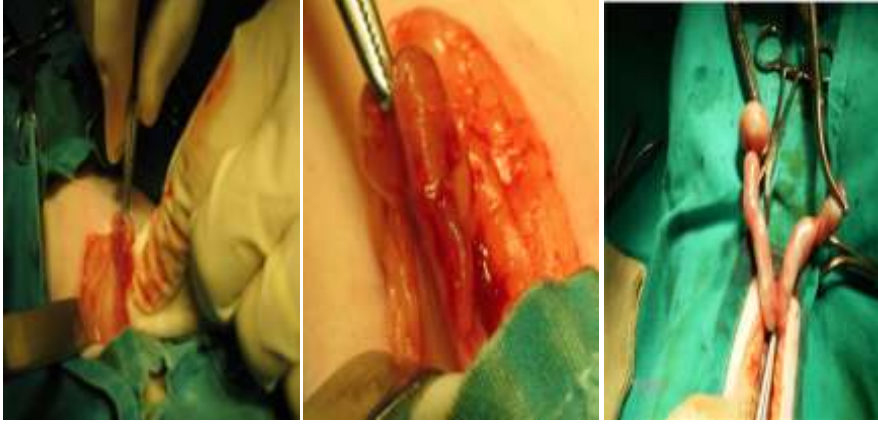
Yapılan genel muayenede ve vulvanın inspeksiyonunda herhangi bir patolojik bulguya rastlanmadı. Kedinin kuyruk köküne dokunulduğunda lordoz pozisyonu alması, kuyruğunu yukarı kaldırıp yan tarafta tutması östrus belirtileri açısından pozitif olarak değerlendirildi.

Laboratuvar Bulguları

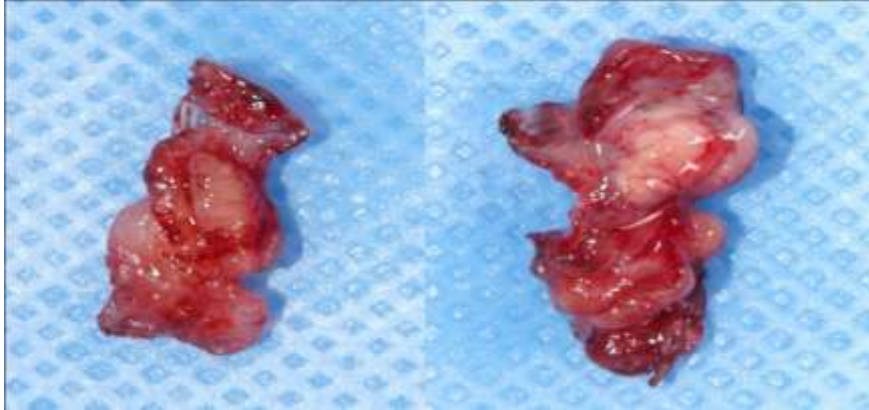
Klinik bulguları desteklemek amacıyla kediyeye vaginal smear ve hormon stimülasyon testi yapıldı. Vaginal sitolojide süperfisiyal ve keratinize süperfisiyal hücreler yoğun olarak izlendi. Hormon stimülasyon testi öncesi serum progesteron değeri 1,5 ng/ml olarak belirlendi. Ardından human chorionic gonadotrop hormon (Pregnyl® ampul), 250 IU intramuskuler yolla tek doz halinde uygulandı. Enjeksiyonu takip eden 7. günde serum progesteron düzeyi 13,6 ng/ml olarak tespit edildi. Bu farklılık kedide endokrin açıdan aktif ovaryum dokusunun varlığını ortaya koydu.

Teşhis ve Tedavi

Bu olguda anamnez, jinekolojik muayene, vaginal smear ve hormon stimülasyon testi sonuçlarına dayanılarak ovarian remnant sendrom tanısı konuldu. Yapılan operasyonda sol ovaryumdan parça bırakıldığı, sağ ovaryumun ise bütün olarak bırakıldığı tespit edilerek her ikisi de uzaklaştırıldı (Şekil 4, 5, 6).



Şekil 3. Olgu I'de kalıntı ovaryum ve uterus dokusuna ait görseller



Şekil 4. Olgu II'de sol ovariumdan bırakılan parça ve bütünüyle bırakılan sağ ovaryum

Tartışma ve Sonuç

Kedilerde sıklıkla uygulanan ovariohisterektomi, bazen ovaryum dokusundan ve uterustan parça bırakılması ile sonuçlanmaktadır. Ovaryumla birlikte uterus dokusu bırakılmış kediler kısa bir süre sonra tekrar östrüs gösterebilmekte, çiftleşmekte ve östrojen, progesteron sekresyonlarına bağlı olarak uterus gelişmesi ve enfeksiyonu neticesinde vaginal akıntı oluşmaktadır. Bu gibi durumlarda kalıntı ovaryum ve uterus parçasının teşhisi anamnez, klinik jinekolojik bulgular, vaginal sitoloji ve ultrasonografik muayenelerle basitçe konulabilmektedir. Ancak özellikle aşırı yağlı kedilerde ve sadece ovaryum parçasının bırakıldığı durumlarda

ultrasonografi tanıda yetersiz kalmaktadır. Böyle durumlarda en uygun yöntem hormon stimülasyon testleridir. Bu sayede östrüs dönemindeki kedilerde yapılacak hormon stimülasyonu ile ovaryum dokusunun varlığı ortaya konulabilmektedir (**Kraft ve Dürr, 1991**).

İncelenen birinci olguda kedinin hem tekrarlayan östrüs göstermesi hem de vaginal bir akıntısının olması sebebiyle klinik jinekolojik bulgular, vaginal smear ve ultrasonografik muayene sonuçları ovarian ve uterin remnant tanısını doğrulukla sağlamıştır. Ancak ikinci olguda sadece tekrarlayan östrüs şikayetinin bulunması nedeniyle tam anlamıyla bir ovaryum dokusunun varlığından emin olmak için LH-stimülasyon testi yapılmıştır. Bu

hormon, follikülün luteinizasyonuna veya ovulasyona yol açarak progesteronun yükselmesine sebep olmuştur. Bu sonuç aktif bir ovaryum dokusunun indikatörüdür.

Sonuç olarak, daha önceden kısırlaştırılmış kedilerde, tekrar östrüs belirtileri görülüyorsa ve vaginal akıntı şikayeti varsa vaginal smear ve ultrasonografik muayeneler tanıda yeterli olurken, sadece ovaryum dokusunun varlığında kediler östrüs dönemindeyken yapılacak jinekolojik muayene bulguları, vaginal smear ve LH-stimulasyon testi ile tanıya doğrulukla varılabilir.

KAYNAKLAR

- Kalkan, C. ve Alaçam, E. (2005).** Jinekolojik Operasyonlar. İçinde: Alaçam, E. (Ed), Evcil Hayvanlarda Doğum ve İnfertilite. Ankara, Medisan, pp.383-400.
- DeNardo, G.A., Becker, K., Brown, N.O., Dobbins, S., 2001.** Ovarian remnant syndrome: revascularization of free-floating ovarian tissue in the feline abdominal cavity. Journal of American Animal Hospital Association. 37, 290-296.
- England, G.C.V., 1997.** Confirmation of remnant syndrome in the queen using hCG administration. Veterinary Record 141, 309-310.
- Heffelfinger, D.J., 2006.** Ovarian remnant in a 2-year-old queen. Canadian Veterinary Journal. 47, 165-167.
- Mantziaras, G.I., Linou, M.A., Mouzakitis, H.N., Ververidis, H.N., 2008.** Unilateral mucometra in a previously spayed cat. An unusual case of "uterine horn remnant syndrome". In: Proc. 6th International Symposium on Canine and Feline Reprod. And 6th Biannual EVSSAR Congress, Vienna, Austria.
- Marti, J.A., 2002.** The Ovarian Remnant Syndrome in the Bitch and Queen. In: Proc. 27th WSAVA Congress, Granada, Spain, 2-3.
- Wallace, S.M., 1991.** The Ovarian Remnant Syndrome in the bitch and queen. Veterinary Clinics of North America Small Animal Practice 21(3), 501-507.
- Kraft, W. Dürr, U.M., 1991.** Katzenkrankheiten, Klinik und Therapie. Verlag M und H. Schaper, Printed in Germany.
- Wallace, S.M., 1989.** Estrus after ovariohysterectomy, diagnosis of the ovarian remnant syndrome in the bitch and queen. Proc Soc. Theriogenology. 316-319.
- Scott, M.R.T., Beatse, S.N., Illions, E.H., Synder M.R., 1995.** Use of GnRH agonist stimulation test in the diagnosis of Ovarian Remnant Syndrome a report of three cases. Journal of Reproduction Medicine.40, 143-146.