

## Açık Kalp Ameliyatı Sonrası Hemoliz

Dr. Rıza Türköz<sup>1</sup>, Dr. Ahmet Baltalarlı<sup>1</sup>, Dr. Mansur Şağban<sup>1</sup>

*Postoperatif bir vakada oluşan intravasküler hemoliz pentoksifilin ile azaltıldı. Hastada parsiyel atrioventriküler septal defekt tamiri yapıldı ve teflon felt hemolize sebep oldu. Hastaya oral pentoksifilin verildiğinde hemolizin miktarı azaldı. Mekanik intravasküler hemolizde pentoksifilin etki mekanizması kesin olmamakla birlikte, kırmızı kan hücrelerine direkt etki ile kan viskozitesini azaltır ve daha esnek eritrositlere sebep olur. [Turgut Özal Tıp Merkezi Dergisi 1997;4(1):26-28]*

**Anahtar Kelimeler:** Açık kalp ameliyatı, hemoliz, pentoksifilin

### Hemolysis after open heart surgery

*Postoperative intravascular hemolysis occurred in one patient was alleviated by pentoxifylline. The patient underwent partial atrioventricular septal defect repair and had hemolysis caused by teflon felt. The patient was treated with oral pentoxifylline, and the degree of hemolysis decreased. Although the exact mechanism of the pentoxifylline effect on mechanical intravascular hemolysis is unclear, pentoxifylline reduces blood viscosity by acting directly on red blood cells and results in more malleable erythrocytes. [Journal of Turgut Özal Medical Center 1997;4(1):26-28]*

**Key Words:** Open heart surgery, hemolysis, pentoxifylline.

Açık kalp ameliyatlarında pompa ve yabancı yüzey gibi çeşitli faktörlerin etkisiyle, kanın travmaya uğraması ile hemoliz oluşabilmektedir. Fakat ameliyattan sonra hemolizin devam etmesi sık karşılaşılan bir tablo değildir. Hemolizi oluşturan önemli sebeplerden birisi kan akımının kullanılan sentetik materyele çarpması sonucunda eritrositlerin travmaya uğramasıdır. Bu vakalarda hemolizin devam etmesi tekrar operasyonu gerektirir. Biz açık kalp ameliyatı sonrası hemoliz saptanan bir olgumuzda pentoksifilin ile hemolizin azalarak kaybolduğunu saptadık.

### OLGU

Çabuk yorulma ve gelişme geriliği şikayetleriyle başvuran 7 yaşındaki bir kız çocuğunda yapılan ekokardiografi ve kateter incelemesi sonucu; tek atrium, mitral ön yaprakta kleft, sol atriuma açılan sol persistan superior vena kava (SPSVK), pulmoner hipertansiyon ve perikardial mayi saptandı. Preoperatif rutin kan tetkikleri normal olan hasta ameliyata alındı. Perfüzyona girilerek 30°C'de kros klemp konuldu ve kan kardioplejisi ile arrest sağlandı. Sağ atriotomi sonrası interatrial septumun hiç gelişmemiş olduğu saptandı. Mitral ön yapraktaki kleft 5/0 prolene ile tek tek sütüre edilerek onarıldı. İnteratrial septumu oluşturmada perikardın çok ince bir yapıda olması sebebiyle teflon peç

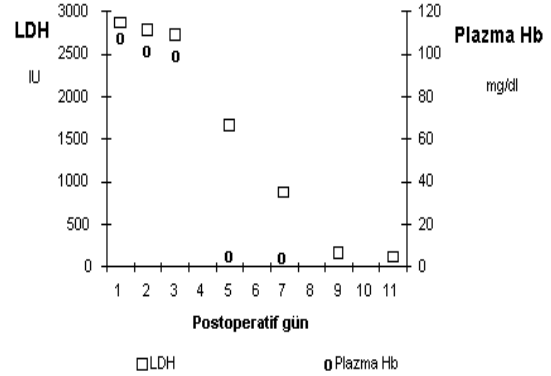
<sup>1</sup> İzmir Devlet Hastanesi Kalp Damar Cerrahisi Kliniği, İzmir

tercih edildi. Bu amaçla 5/0 Goro Tex sütür kullanıldı. SPSVK ile sağ vena kava superior ilişkisi mevcut olduğundan SPSVK sol atriuma açılma yerine yakın bağlandı.

Postoperatif tansiyonu 85/60 mm Hg ve nabızı 120/dk olan hasta hemodinamik olarak stabildi. Yoğun bakıma geldiği ilk saatlerde hemolizi olmayan hastada postoperatif 5 inci saatte idrarda hemoliz başladı. Postoperatif sıfırıncı günde alınan kan örneklerinde laktik dehidrogenaz (LDH) 2865 IU ve serbest hemoglobin düzeyi 1078 mg/L saptandı. Grafik 1'de görüldüğü gibi postoperatif üçüncü günde de hemolizin devam etmesi sebebiyle aynı gün pentoksifilin (Trental; Hoechst-Roussel, Someville, NJ) 2x400 mg günlük dozda oral başlandı. Hemoliz postoperatif 6. gün azalmaya başladı ve 10. gün tamamen kayboldu. Hemolizin kaybolmasından sonra bir hafta daha pentoksifiline devam edildi ve ilaç kesildi. Ameliyattan altı gün sonra yapılan Doppler ekokardiografide hafif mitral yetmezlik saptandı. Bu regürjitan akımın interatrial septuma doğru olduğu gözlemlendi. Postoperatif 12. gün taburcu olan hastanın taburcu sonrası 10. gün ve 1 ay sonraki kan tetkiklerinde herhangi bir hemoliz bulgusuna saptanmadı.

## TARTIŞMA

Kalp ameliyatlarından sonra genellikle postoperatif birkaç saat içerisinde serum serbest hemoglobin düzeyi en yüksek seviyeye ulaşır ve ilk 24 saat içerisinde çoğunlukla normal düzeye döner (1). Bu durum perfüzyon sırasında travmaya uğrayan eritrositlerin hemolizi sonucu ortaya çıkar. Postoperatif ortaya çıkan hemoliz ise ameliyat sonrasında ventrikül fonksiyonlarının normale dönmesi ile kan akımının hızla kalp içi kullanılan sentetik yüzeye çarpması ile oluşur. Ostium primum tipi atrial septal defektlerin kapatılmasında perikardın, regürjitan akımın mevcudiyetinde daha üstün olduğu ve sentetik peçin kullanımının bazı vakalarda belirgin hemolize yol açabildiği belirtilmiştir (2). Mitral kapaktaki regürjitan akımın interatrial septumdaki sentetik materyele çarpması ile hemoliz oluşur. Sayed ve ark. parsiyel atriyoventriküler septal defekt düzeltilmesinde teflon kullanılmasının hemolize yol açabileceğini saptamıştır (3). Bizim vakamızda ise perikard çok ince olması sebebiyle kullanılmadı. Yine postoperatif hemoliz oluşturan bir diğer neden de



**Grafik 1.** Postoperatif hemoliz gelişen vakada laktik dehidrogenaz (LDH) ve plazmadaki serbest Hb düzeyleri.

kapak replasmanı sonrası paravalvüler kaçaklardır (4). Mekanik hemolizin oluşumu; kan ile yabancı yüzey arasındaki etkileşim (shear stress) ile eritrosit membranının harabiyeti sonucu ortaya çıkar (5).

Bir beta bloker olan propranolol mekanik intravasküler hemolizi azaltmak için kullanılmıştır (6). Propranolol kan akımının hızını ve miktarını azaltır. Bunun sonucunda yabancı yüzey ile eritrosit arasındaki etkileşim azalmış olur (6). Bu amaçla kullanılan diğer bir ilaç ta pentoksifilindir (7). Bu ilaç özellikle klinik durumun propranolol kullanılmasına engel olduğu kalp yetmezliği, hipotansiyon, bradikardi ve astım gibi durumlarda tercih edilir. Hastamızda kardiyomegali ve sistolik arter basıncının 80-90 mm Hg arasında seyretmesi sebebiyle propranolol yerine pentoksifilin tercih edildi. Pentoksifiline başlandıktan sonra hemoliz bulgularının tedrici olarak azaldığını gördük. Pentoksifilin direkt olarak eritrositlere etki ederek kan viskozitesini azaltan bir ilaçtır. Pentoksifilinin hemolizi azaltması, muhtemelen eritrositleri daha esnek bir hale getirerek mekanik travmaya karşı direncini arttırması yoluyla olmaktadır. Ancak bu konuda in vivo ve in vitro daha geniş araştırmalar gerekmektedir.

Biz bu olgumuzda ameliyatlardan sonra oluşan mekanik hemolizin tedavisinde pentoksifilinin hemodinamik olarak istenmeyen bir yan etki oluşturmaktan etkili olduğunu saptadık.

**KAYNAKLAR**

1. Lamon EW, Bethard A, Powell TJ, Blackstone EH. Invited letter concerning: Hemolysis after cardiopulmonary bypass. J Thorac Cardiovasc Surg 1990;99:751-2.
2. Verndon TA, Forrester CP, Crosby CW. Hemolytic anemia after open-heart repair of ostium-primum defect. N Engl J Med 1963;296:444.
3. Sayed HM, Dacie JV, Handley DA, Lewis M, Cleland WP. Haemolytic anemia of mechanical origin after open heart surgery. Thorax 1961;16:356-60.
4. Okita Y, Miki S, Kusuhara K, et al. Intractable hemolysis caused by perivalvular leakage following mitral valve replacement with St. Jude Medical prostheses. Ann Thorac Surg 1988;46:89-92.
5. Crexells C, Aerichide N, Bonny Y, Lepage G, Campeau L. Factors influencing hemolysis in valve prosthesis. Am Heart J 1972;84:161-70.
6. Okita Y, Miki S, Kusuhara K, Ueda Y, Tahata T, Yamanaka K. Propranolol for intractable hemolysis after open heart operation. J Thorac Cardiovasc Surg 1991;52:1158-60.
7. Golino A, Stasano P, Spampinato N. Hemolysis after open heart operations. Ann Thorac Surg 1992;54:1246-7.

**Yazışma adresi :** Dr. Rıza TÜRKÖZ  
İnönü Üniversitesi Tıp Fakültesi  
Göğüs Kalp Damar Cerrahisi ABD  
44100 MALATYA  
Tel : 0 532 2434119  
(Ev) 2387074