

Kronik Böbrek Yetmezliği Zemininde Bilateral Spontan Femur Boynu Kırığı : Vaka Takdimi

Dr. Ahmet Kapukaya¹, Dr. Hüseyin Aslan¹, Dr. Serdar Necmioğlu¹, Dr. Engin Kandiya¹

Kronik böbrek yetmezliği olan bir hastada bir çok kemik patolojileri saptanmaktadır. Bunların en nadir görülenlerinden biri femur boynu kırıklarındır. Bunların spontan ve eş zamanlı olarak oluşması son derece nadirdir. İlk hipokalsemik kasılma sırasında her iki femur boynunda kırık oluşan, 34 yaşında ve kronik böbrek yetmezliği olan bir kadın hasta kliniğimizde bilateral hemiarthroplasti ile tedavi edildi. [Turgut Özal Tıp Merkezi Dergisi 1997;4(2):197-199]

Anahtar Kelimeler: Femur boynu kırığı, kronik böbrek yetmezliği

Bilateral femoral neck fractures occurring due to chronic renal failure : a case report

Many bone pathologies are observed in patients with chronic renal failure. One of the rarest pathologies is bilateral femoral neck fractures occurring spontaneously and simultaneously. Bilateral hip arthroplasty were performed to one patient, a 34 year-old woman with chronic renal failure, whose fractures had occurred in first hypocalcemic muscle cramp. [Journal of Turgut Özal Medical Center 1997;4(2):197-199]

Key Words: Femoral neck fracture, chronic renal failure

Femur boynu kırıkları genç hastalarda nadir görülür. Bu kırıklar osteoporoz ve osteomalaziye sekonder gelişir. Ancak bu kırıklar nadir olarak bilateral yerleşim gösterir. İlaçların, elektroşok ve diğer sebeplerin neden olduğu konvulzif hareketler sırasında femur boynu kırıklarının oluşması ise oldukça nadir görülür (1). Literatür gözden geçirildiğinde kronik böbrek yetmezliği olan hastalarda bilateral femur boynu kırığı yalnızca bir vakada görülmüştür (2).

VAKA TAKDİMİ

Yaşı 34 olan kadın hasta. Yaklaşık 20 yıl önce ürolitiazis tanısı konmuş ve herhangi bir tedavi görmemiş. Beş yıl önce sağ ürolitiazis, atrofik böbrek, sol taşlı hidronefroz tanısı konan hastanın her iki böbreğine cerrahi girişimler uygulanmış. Tüm yapılan cerrahi girişimlere ve tıbbi tedaviye

rağmen hastaya 1994 yılında hasta kronik böbrek yetmezliği tanısı almış. Hasta şubat 1995 tarihinde nefroloji kliniği kontrolü altında iken evinde şuur bulanıklığı gelişmiş ve arkasından konvülziyon geçirmiş. Hastanın bu sırada şiddetli kalça ağrıları başlamış ve hasta yürüyemez hale gelmiş. Bu yakınmalar hasta yakınları ve hasta tarafından nefrojen kökenli ağrılar ve sistemik hastalığın getirdiği halsizliğin yolaçtığı bir durum olarak yorumlanmış. Geçirilen konvülziyon öncesi ve sonrasında yapılan kan biyokimyası incelemelerinde ağır elektrolit imbalansı saptanmış. Bu tarihten itibaren dializ programına alınan hastaya kalça bölgesindeki ağrıların sürmesi üzerine tarafımızdan yapılan konsültasyon sonrası hastada bilateral femur boynu kırığı saptadık. Geçirdiği konvülziyon ve muhtemel kırık tarihinden yaklaşık bir ay sonra bilateral femur boynu kırıklarının tedavisi aşamasında, hastanın beklenen hayat süresinin kısa

¹ Dicle Üniversitesi Tıp Fakültesi Ortopedi ve Travmatoloji Anabilim Dalı, Diyarbakır

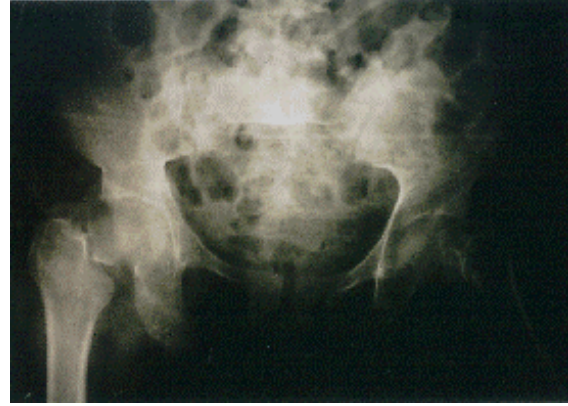olması ve rehabilitasyon kolaylığı nedeni ile parsiyel protez yapılmasına karar verildi.

Hastanın sağ kalçasına bipolar Omnifit kısmi protez uygulandı. Operasyon sırasında kemik kalitesinin normalden farklı olmadığı görüldü. Makroskopik olarak herhangi bir normal dışı doku saptanmadı. Sağ femur başının yapılan histopatolojik incelemesinde avasküler nekrozu düşündürülen hücresel değişikliklerin varlığı saptandı. Hastanın sol kalçasına diğer taraf yarası sorun çıkarmadan iyileştikten sonra düz stemli değişebilir başlı kısmi protez uygulandı. Operasyonların yapıldığı süre boyunca hastanın kan biyokimyası, hematolojik değerleri takip edilerek hastaya transfüzyonlar yapıldı ve hemodializ uygulandı. Sol kalçanın ameliyatının 10'uncu gününde yarada hematoma oluştuğu görüldü. Bu sırada hastada önce gastrointestinal kanama ve takiben hematüri gözlemlendi. Yapılan tetkiklerde kanama zamanı, pıhtılaşma zamanı ve protrombin zamanının uzamış olduğu, trombosit fonksiyonlarının bozulduğu görüldü. Trombosit süspansiyonu ve diğer destek tedavileri yapıldı. Sol kalçadaki hematoma ve akıntıya yaklaşık 10. günde hakim olundu. Postoperatif 35. günde hastanın yüksek ateşi oldu ve bilinci kapandı. Pnömoni ve sepsis nedeniyle hasta postoperatif 37. günde kaybedildi.

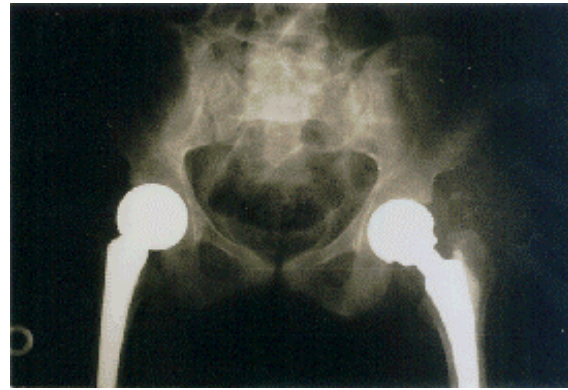
TARTIŞMA

Femur proksimal bölge kırıkları yapıları itibarı ile travmadan çok kemiksel sorunların oluştuğu kırıklardır. Osteoporoz bu kırıkların oluşmasında en sık karşılaşılan nedendir. Ancak osteoporoz femur boynu yada trokanterik bölgede direnç azalmasına ve buna bağlı olarak kırığa yol açan tek neden değildir. Hemodializ sırasında oluşan sekonder amiloidoz nedeni ile femur boynu kırıklarının oluştuğu bildirilmiştir. Bu vakalarda bölgede beta-2 microglobulin toplanması gözlenmiştir (3-4). Renal transplantasyonlardan sonra gözlenen femur boynu kırıklarının renal yetmezliğe bağlı olup olmadığı tam olarak saptanamamıştır. Yaşı 56 olan ve kardiyak transplantasyon yapılan bir hastada multipl kırıklara ek olarak femur boynu kırığı da saptanmıştır (5).

Kocher femur boynu kırıklarının büyük trokanter üzerine düşme veya ekstremitenin zorlu lateral rotasyonu ile olduğunu bildirmiştir (6). Bu ikinci mekanizmada baş asetabulum içinde kapsül ve iliofemoral bağ tarafından sıkıca tespitli iken femur



Resim 1. Hastanın preoperatif kalça grafisi



Resim 2. Hastanın tedavi sonrası kalça grafisi

boynu posterior rotasyon yaparak posterior boyunda parçalanma oluşturur ve kırık gerçekleşir (7-8).

Kronik böbrek yetmezliğinde metabolik değişiklikler açısından bakıldığında hiper yada hiponatremi, metabolik asidoz, hiperfosfatemi ve hipokalsemi geliştiği bilinmektedir. Hipokalsemi özellikle alkali ortamda tetanik kontraksiyonlara neden olmaktadır (9). Undar tarafından böbrek yetmezliğine bağlı hipokalsemik konvülsiyon sonrası oluşmuş spontan bilateral kollum femoris kırığı ve superior pubik ramus kırığı bildirmiştir

Tablo 1. Kırığın oluştuğu dönemdeki biyokimyasal veriler.

	Na	K	Cl	Tot.Prot	Bun	Cre	Ca
10.1.95	143	3.5	119	5.1	172	10.2	5.7
1.2.95	142	3.5	108	8	147	22.4	8.9
2.2.95	129	3.4	101	7	118	22.9	4.3
2.2.95	137	3.3	107	5.9	330	17.7	4.6
3.2.95	142	3.2	113	5.9	302	19.3	3
8.3.95	138	2.9	108	5.2	173	11.5	2.7
6.3.95	147	4.7	123	5.5	-	5.6	4.7
27.3.95	143	6.2	117	6.3	194	4.3	8
28.3.95	138	6.7	113	6.7	330	-	7.3

(10). Bizim vakamızda spontan kırığa neden olan mekanizmada renal yetmezliğe bağlı hipokalsemi ve diğer metabolik değişikliklerin konvülziyon yada tetanik kontraksiyonlara neden olduğu bunlarında femur boynunda kırık oluşturduğu gözlenmiştir.

Diğer bir kırık oluşum mekanizması ise stres kırıklarıdır. Orcel ve arkadaşları osteoporoz tedavisi gören 18 hastanın onunda alt ekstremitede ani ağrı ile ortaya çıkan femur boynu stres kırığı bildirmişlerdir. Bunların ikisinde orta derecede renal yetmezlik saptanmıştır. Burada neden olarak florid tedavisi gösterilmiştir (11).

Böbrek yetmezliği olan hastalarda femur boynunda beta-2 mikroglobulin, amiloid depolanması, osteoporoz gibi nedenlerle zayıflamakta ve metabolik ve diğer sistemik sebeplerle oluşan kasılmalar zayıf olan bu bölgenin kırılmasına yol açmaktadır. Osteoporoz yalnızca kırığı oluşturan bir etken değil aynı zamanda tedavisini de şekillendiren bir gerçektir (12). Sorun daha çok bu hastaların nasıl tedavi edilmesi gerektiğindedir. Bu bölge kırıkları kural olarak cerrahi olarak tedavi edilmektedir. Ancak seçim çivilememi yoksa protez uygulamalarından yana mı yapılmalıdır?. Kalça kırıklı hastalardan böbrek yetmezliği olanlarda mortalite ve morbidite yüksektir. Tzamaloukas ve Elmstedt ameliyat sırasında ve sonrasında komplikasyonların çokluğuna rağmen bu hastaların cerrahi olarak tedavi edilmelerini savunmaktadırlar (13,14). Literatür araştırıldığında, kronik böbrek yetmezliği olan hastalarda avasküler nekroz %11-18 oranında görüldüğünden protez uygulamasının tercih edildiği görülmektedir (2,13,15,16,17).

Kronik böbrek yetmezliği olan hastalarda oluşabilecek metabolik ya da diğer nedenli kasılmalar sonrası oluşabilecek kırıklar bu kişilerde kalça bölgesi ağrılarının ve yürüme sorunlarının nedenlerinden biridir. Avasküler nekroz, bölgede metabolit toplanması ve erken mobilizasyon nedeni ile hemiarthroplastiler, özellikle sementsiz, bipolar tipler tedavide tercih edilmelidir.

KAYNAKLAR

1. Opwell HDW. Simultaneous bilateral fractures of the neck of the femur. *J. Bone Joint Surg* 1960; 42B:236.
2. Madhok R, Rand JA. Ten year follow up study of missed, simultaneous, bilateral femoral neck fractures treated by bipolar arthroplasties in a patient with chronic renal failure. *Clin Orthop* 1983;291:185-7.
3. Campistol JM, Sole M, Munoz-Gomez J. Pathological fractures in patient who have amyloidosis associated with dialysis. *J Bone Joint Surg Am* 1990;72(4):568-74.
4. Onishi S, Andress DL, Maloney NA, Caburn JW. Beta 2-microglobulin deposition in bone in chronic renal failure. *Kidney Int* 1991;39(5):990-5.
5. Apel DM, Chmell SJ. Hip Fracture in a heart transplant patient. *Clin Orthop* 1989;245:160-4.
6. Kocher T. Beitrage zur Kentruss einiger praktick wichtiger fracturformen. Basel and Leibzing, Carl Sallman 1896.
7. Banks HH. Factorsinfluencing the result in fractures of femoral neck. *J Bone Joint Surg* 1962;44A:930-4.
8. Scheck M. The significance of posterior communion in femoral neck fractures. *Clin Orthop* 1980;152:138-42.
9. Brenner BM, Lazarus JM. Harrison's Principles of Internal Medicine 13. Ed., McGraw-Hill Inc Vol-2: 1994;1277-9.
10. Undar I, Topcu S, Percin S. Simultaneous bilateral fractures of the femoral neck and superior pubis ramus following renal failure induced hypocalcaemic convulsions. *Br J Clin Pract* 1990;44(12):774-6.
11. Orcel P, De-Vernejoul MC, Prier A. Stress fractures of the lower limbs in osteoporotic patients treated with fluoride. *J Bone Miner Res* 1990;5:191-4.
12. Halpin PJ, Nelson CL. A system of classification of femoral neck fractures with special reference to choice of treatment. *Clin Orthop* 1980;152:44-8.
13. Elmstedt E, Svhn T. Skeletal complication following renal transplantation. *Acta Orthop. Scand.* 1981;52:279.
14. Tzamaloukas AH, Murphy G, Schaap PC, Worrel RV. Conservative versus operative management of femoral neck fractures on long-term dialysis. *Nephron* 1990;55:229.
15. Emery RJ, Broughton NS, Desai K, Bulstore CJ. Bipolar Hemiarthroplasty for subcapital fracture of femoral neck. *J Bone Jint Surg* 1991;73(2):322-4..
16. Gerber C, Strehle J, Ganz R. The treatment fractures of the femoral neck. *Clin Orthop* 1993;292:77-86.
17. Zingraff. J, Druke, Roux JP, Rondon-Nucete MNK, Jurgers P. Bilateral fracture of the femoral neck complicating uremic bone disease prior to chronic hemodialysis. *Clin Nephron* 1974;2:73.

Yazışma Adresi: Dr. Ahmet KAPUKAYA
Dicle Üniversitesi Tıp Fak.
Ortopedi ve Travmatoloji ABD.
21280 - DİYARBAKIR