

Bir Patent Duktus Ve Aorta Pulmoner Window Olgusunun Aşamalı Onarımı

Erdal Ege*, Mustafa Paç*, F.Ayşenur Paç**, Bektaş Battaloğlu*, Abdussamet Hazar*,
Mustafa Emmiler*

* İnönü Üniversitesi Tıp Fakültesi Göğüs Kalp ve Damar Cerrahisi AD , Malatya
** İnönü Üniversitesi Tıp Fakültesi Pediatri AD, Malatya

Aorta-pulmoner window nadir görülen konjenital bir malformasyondur. Olguların yaklaşık yarısında yandaş konjenital anomalilerle birlikte bulunur. Patent duktus arteriosus ve aorta -pulmoner window'lu 4.5 aylık erkek çocuk sürekli akciğer enfeksiyonu ve konjestif kalp yetmezliği nedeniyle, aşamalı olarak onarılmış ve sunulmuştur.

Anahtar kelimeler: Aorta-Pulmoner Window, Patent Duktus Arteriosus, Aorta Pulmoner Fistül

Staged Repair In A Patient With Patent Ductus Arteriosus And Aorta Pulmonary Window

Aortapulmonary window is a rare congenital malformation. Almost half of the patients with aortapulmonary window have some other congenital heart diseases. A four and half month -old boy with aortapulmonary window who had patent ductus arteriosus because of the recurrent pulmonary infection and congestive heart failure who was treated with staged repair is presented .

Key words: Aortapulmonary Window, Patent Ductus Arteriosus, Aorta Pulmonary Fistula

Tüm konjenital kalp hastalıklarının %0.2'sini oluşturan aorta-pulmoner window nadir görülen konjenital bir malformasyon olup aorta ile pulmoner arterin, aort kapaklarının hemen üzerinde bir defekt aracılığıyla birleşmesidir .¹ Hastaların yaklaşık yarısında yandaş konjenital anomalilerle birlikte bulunur .² Bunlar arasında patent duktus arteriosus, aorta koarktasyonu, ventriküler septal defekt, subaortik stenoz, sağ koroner arterin anomal çıkışı ve sağ arkus aorta, interrupted aorta ve Fallot tetralojisi bunlar arasında sayılabilir.⁴⁻⁶ Sürekli akciğer enfeksiyonu ve gelişme geriliği olan bir patent duktus arteriosus ve aorta -pulmoner window olgusu aşamalı olarak onarılmış ve sunulmuştur.

OLGU

4.5 aylık erkek bebek, sürekli öksürük, ateş, beslenirken yorulma ve gelişme geriliği nedeniyle yatırıldı. 5 kg olan hastanın fizik muayenesinde ateş 38 °C, her iki akciğer alanlarında yaygın raller, sternum solunda 3.interkostal aralıkta devamlı üfürüm ve hepatomegali tespit edildi. Yapılan muayene ve laboratuvar tetkikleri sonucunda bronkopnömoni ve kalp yetmezliği tespit edilen hastaya medikal tedavi (antibiyotik, diğoksin ve diüretik) başlandı. Ekokardiyografide; patent duktus arteriosus, aorta-pulmoner ilişki ve pulmoner hipertansiyon saptandı. Kateter ve angiografik incelemede pulmoner arter ortalama basıncı 35 mmHg idi ve ekokardiyografi tanılarını teyit edildi (Resim1). Bir aya yakın süre ile uygulanan medikal tedaviye rağmen hastanın genel durumunda bir düzelme olmadı. Genel durumunun bozukluğu nedeniyle kardiyopulmoner bypassı tolere edemeyeceği düşünülen hastanın şantını azaltmak amacıyla patent duktus arteriosusu önce sol torakotomi ile kapatıldı. Hasta bir aylık tedavi ile genel durumu düzeltildikten sonra tekrar ameliyata alınıp, kardiyopulmoner bypass altında aorta açılarak yaklaşık 0.8 cm çapında olan aorta pulmoner window PTFE yama ile aorta içinden kapatıldı. Hasta şifa ile taburcu edildi.

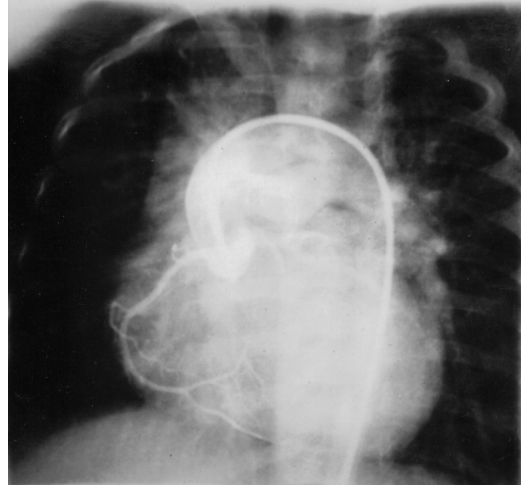
TARTIŞMA

Aorta pulmoner window'un patent duktus arteriosus ile birlikte bulunduğu olgu sayısı literatürde az sayıda bildirilmiştir.^{5,7,8} Birlikte olduğunda aynı seans da her iki anomaliye müdahale edilebilir. Berry ve ark. sol torokotomi ile patent duktus arteriosus ile birlikte aorta-pulmoner window'u klipsle kapattıklarını bildirmişlerdir. Bu uygulamanın teknik olarak zor olduğunu, ancak anatomik faktörler göz önüne alınarak selektif olgularda tercih edilebileceğini belirtmişlerdir.⁷ İto ve ark. interrupted aortik ark, aorta-pulmoner window ve patent duktus arteriosus olgusunu tek aşamada onarmışlardır.⁸ Ancak olgumuzda hastanın genel durumunun bozuk, akciğer enfeksiyonu ve kalp yetmezliği olması nedeniyle hastanın ekstrakorporeal dolaşım yardımıyla aynı seans da hem patent duktus arteriosus hem de aorta pulmoner windowa müdahale etmek riskli olacağına karar verildi. Hastanın pulmoner konjesyonunu kısmen de olsa azaltmak, genel durumunu düzeltilmesine yardımcı olmak amacıyla önce torakotomi ile patent duktus arteriosus kapatıldı. Medikal tedavi ile de klinik olarak düzelmeye sağladıktan sonra ekstrakorporeal dolaşımında aorta-pulmoner window kapatıldı. Günümüzde PDA invazif kardiyolojik yöntemler ile kapatılabilmektedir. Böyle bir olguda PDA'nın bu tür bir yöntemle kapatılabileceğinde düşünmekteyiz.

Medikal tedavi ile kontrol edilemeyen kalp yetmezliği, tedavi ile gerilemeyen akciğer enfeksiyonu ve gelişme geriliği olan bu tür olgularda önce daha az riskli bir yöntem olan torakotomi ile patent duktus arteriosus kapatılabilir.

KAYNAKLAR

1. Tiraboschi R, Salmone G, Crupi G, Manesse E, Salim A, Carminati M, Vanini V, Parenzan N. Aortopulmonary window in first year of life: report on 11 surgical cases. *Ann Thorac Surg* 1988; 46:438-41



Resim 1. Aorta grafide pulmoner arterin aort kapak seviyesinin hemen üzerinden doluşu görülmektedir.

2. Kutsche LM, Van Mierop LHS. Anatomy and pathogenesis of aorticopulmonary septal defect *Am J Cardiol* 1987; 59:443
3. Tabak C, Moskowitz W, Wagner H, Weinberg P, Edmunds LH Jr. Aortopulmonary window and aortic isthmic hypoplasia *J Thorac Cardiovasc Surg* 1983; 86:273-9
4. Faulkner SL, Odham RR, Atwood GF, Graham TP. Aortopulmonary window, ventricular septal defect and membranous pulmonary atresia with a diagnosis of truncus arteriosus. *Chest* 1974;65:3
5. Bertolini A, Dalmonte P, Bava GL, Moretti R, Cervo G, Marasini M. Aortopulmonary septal defects. A review of the literature and report of ten cases. *J Cardiovasc Surg (Torino)* 1994 ;35:207-13
6. Heragu NP, Ramaciotti C, Leonard S, Kao JM, Lemler MS. Neonatal cardiology casebook. Aortopulmonary window with tetralogy of Fallot and pulmonary atresia: echocardiographic diagnosis and surgical repair in the neonatal period. *J Perinatol* 1999 19:159-61
7. Berry BE, Jayasinghe M. Repair of aortopulmonary window at left thoracotomy for patent ductus arteriosus. *Chest* 1983; 83: 581-2
8. Ito K, Kohguchi N, Ohkawa Y, et.al. Total one-stage repair of interrupted aortic arch associated with aortic septal defect and patent ductus arteriosus. *J Thorac Cardiovasc Surg* 1977; 74: 913-7

Yazışma Adresi:

Dr. Erdal Ege
İnönü Üniversitesi Tıp Fakültesi Turgut Özal Tıp Merkezi
Kalp Damar cerrahisi AD, MALATYA
Tel: 422 314 0447
e mail: erdalege@anet.net.tr