

SELİM ÖZOFAGUS HASTALIKLARINDA TRANŞİATAL ÖZOFAJEKTOMİNİN YERİ: ÜÇ OLGU MÜNASEBETİYLE*

Mustafa TAŞKIN, B. Berat APAYDIN,
Münir SAMUK, Kaya SARİBEYOĞLU

Background.- Various factors are important in the selection of surgical procedures in the treatment of benign diseases of the esophagus.

Observation.- We reported 3 cases and evaluated transhiatal esophagectomy in benign esophageal diseases. Two patients had a diagnosis of esophageal stricture secondary to caustic injury and the remainder had achalasia. We used the left colon for esophageal reconstruction in the first two cases and stomach for the latter case. No post-operative complications were observed. We believe that transhiatal esophagectomy is a reliable procedure for the treatment of benign esophageal disease when indicated and performed by an experienced team.

Taşkın M, Apaydın BB, Samuk M, Sarıbeyoğlu K. Transhiatal oesophagectomy for benign oesophageal diseases. *Cerrahpaşa J Med* 1998; 29 (1): 47-52.

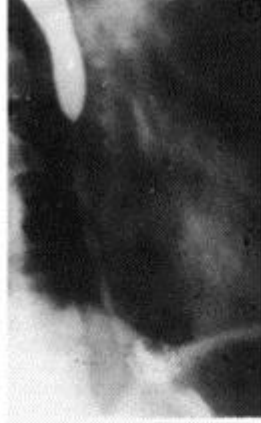GİRİŞ ▲

Ösofagusun selim bir hastalığında cerrahi tedavi seçimi, hastanın genel durumu, klinik tanı perforasyonu, peptik özofajit, akut veya kronik kimyasal yanık, akalazyaya vs. klinik belirtilerin ağırlığı şiddeti; histopatolojik bulgular ve cerrahın tüm bu faktörlere karşı genel davranışına bağlıdır.¹

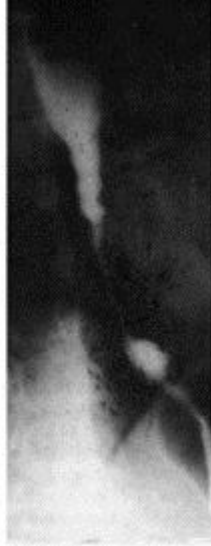Cerrahpaşa Tıp Fakültesi Genel Cerrahi A.B. D. nda ekibimizin gerçekleştirdiği torakotomisiz (transhiatal) özofajektomi ile tedavi edilen 3 olgu nedeniyle özofagusun selim hastalıklarında bu yöntemin yeri değerlendirildi.

OLGULAR ▲

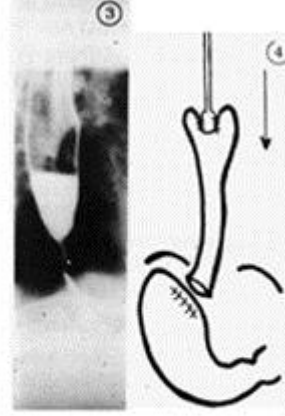
Olgu 1: Kliniğimize disfaji ve kilo kaybı şikayetiyle başvuran 22 yaşında kadın hastanın öyküsünden 2 yıl önce intihar amacıyla asit tabiatında korozif madde içtiği öğrenildi. Hasta radyolojik ve endoskopik olarak değerlendirildi ve distal özofagusta 7 cm'lik bir segmenti tutan 1 cm'den daha dar striktür saptandı. (Bkz. Şekil 1) Hasta 1.10.1985 tarihinde ameliyat edildi.



Şekil 1. Kostik özofajite bağlı striktür. (22 yaşında kadın hasta)

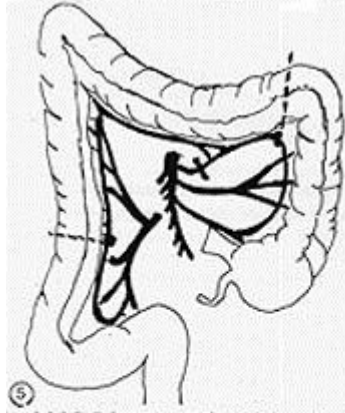


Şekil 2. Kostik özofajite bağlı striktür (35 yaşında erkek hasta)



Şekil 3. Grade II akalazyaya (35 yaşında erkek hasta)

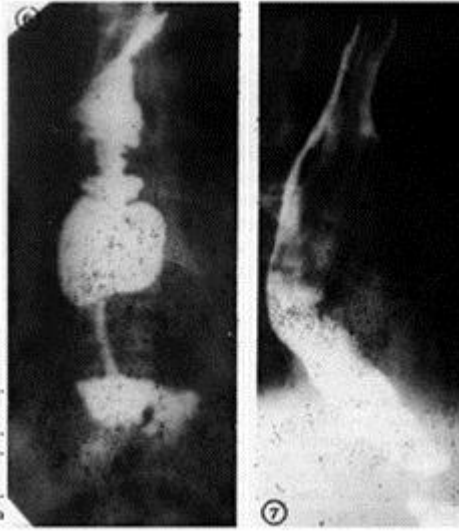
Şekil 4. Ven striperi kullanarak inverzyon yöntemiyle özofalektomi



Şekil 5. Belsey yöntemiyle sol kolonun hazırlanması

Şekil 6. Kostik özofajite bağlı striktürü olan olgunun postoperatif pasaj grafisi - Sol kolon ile rekonstrüksiyon (35 yaşında erkek hasta)

Şekil 7. Akalazyalı olguya ait postoperatif pasaj grafisi. Mide ile rekonstrüksiyon. (35 yaşında erkek hasta)



Olgu 2: Disfaji ve kilo kaybı şikayetleri ile başvuran 55 yaşındaki erkek hastanın öyküsünden 10 ay önce kaza ile alkalin madde içtiği öğrenildi. Yapılan radyolojik ve endoskopik tetkiklerde distal özofagusun 8 cm'lik bir segmentini tutan 1 cm'den dar striktür saptandı. (Bkz. Şekil 2) Fizik muayanesinde de guatr tespit edildi. Hasta 7.9.1990 tarihinde ameliyat edildi.

Olgu 3: 5 yıldır disfaji, kilo kaybı ve özellikle gece gelişen öksürük nöbetleri nedeniyle başvuran 35 yaşındaki erkek hastanın radyolojik tetkiklerinde özofagusta Grade II akalazyaya (Darlığın proksimalinde 4 cm'den büyük 6 cm'den küçük genişleme) saptandı. (Bkz. Şekil 3) Endoskopik incelemesinde genişlemiş özofagus duvarında 4 cm büyüklüğünde staz ülserasyonu gözlemlendi. Ülserli alandan alınan endoskopik biopsi materyalinin histopatolojik tetkikinde displazik değişiklikler mevcuttu. (CTF Patoloji A.B.D. no: 685/85) Hasta 19.7.1985 tarihinde ameliyat edildi.

Preoperatif hazırlık ve ameliyat

Olguların üçünde de rutin kan biokimyası, EKG ve Akciğer grafisi, solunum fonksiyon testleri ve arteriyel kan gazı ölçümleri yapıldı. Tüm olgular solunum fizyoterapisi ile ameliyata hazırlandı. Ameliyat öncesi oral (sıvı) ve parenteral yolla hastalara 2000-2500 kalorilik beslenme desteği sağlandı. Korozif özofagiteli 2 olguda preoperatif dönemde lavman opak kolon grafisi ile kolon değerlendirildi. Bu olgularda temizlik ve intestinalantisepti ile barsak hazırlığı yapıldı. Üç olguda da preoperatif dönemde başlanılan antibiyotik tedavisine postoperatif dönemde de 1 hafta devam edildi.

Üç olguda da göbüküstü median insizyonla kombine olarak sol sternokleidomastoid kas kenarına paralel servikal insizyonla ameliyat yapıldı. Ösofagus distal ve proksimalde künt disseksiyonla biraz serbestleştirildikten sonra 3 olguda da ven stripperi ile kranialden kaudale doğru inversiyon yöntemiyle ösofajektomi tamamlandı (Şekil 4). (Formolde bekletildikten sonra ölçülen ösofajektomi piyeslerinin uzunlukları sırasıyla 13, 17, 19 cm'di.)

Korozif ösofajite bağlı darlığı olan erkek olguda guatr nedeniyle servikal bölgede yapılacak anastomozu kolaylaştırması bakımından tiroid sol lobektomi de yapıldı.

Korozif striktürü olan 2 olguda Belsey yöntemiyle 2 sol kolik arterin çıkan dalı korunarak hazırlanan sol kolon (Bkz: Şekil 5); akalazyalı olguda ise sağ gastrik ve sağ gastroepiploik vasküler pedikülü mobilize edilen mide izoperistaltik olarak posterior mödiastinal yoldan boyuna getirildi. Servikal bölgedeki anastomoz 3 olguda da manuel olarak yapıldı. Kolon bir olguda EEA 31 numara stapler, diğer olguda manuel olarak mide ön yüzüne anastomoz edildi. Her üç olguda da asit reflüyü önlemek amacıyla trunkal vagotomi+Heineke Mikulicz tarzında pyloroplasti yapıldı. Kolon transpozisyonu uygulanan olgularda kolonun devamlılığı uç uca kolokolostomi ile sağlandı. Tüm olgularda beslenme amacıyla T tüp ile jejunostomi yapıldı.

Sonuç

Ameliyat süresi hiçbir olguda 3,5 saati aşmadı ve ameliyat dahil ilk 24 saatte hiçbir olguda 3 üniteden fazla kan nakli yapılmadı.

Tüm olgularda postoperatif 7. günde metilen mavisi içirilerek boyundaki insizyona konan penroz drenenden veya batin drenlerinden anastomoz kaçağı olmadığı kontrol edildikten sonra oral beslenmeye geçildi.

Ameliyat sonrası hiçbir olgumuzda komplikasyon gelişmedi. Hastanede yatış süreleri sırasıyla 20, 14 ve 22 gündür.

Taburcu olduktan sonra psikiyatri polikliniğine sevk edilen korozif striktürü olan kadın hasta 2 yıl sonra suisid nedeniyle kaybedilmiştir, diğer iki olgu halen takibimiz altındadır. Bu iki olguya ait postoperatif pasaj grafipleri sunulmuştur. (Şekil 6-7)

TARTIŞMA ▲

Ösofagusun selim bir hastalığında tedavi seçimi, hastanın genel durumuna, perforasyon, peptik ösofajit, korozif kimyasal yanığın akut veya kronik devresi, akalazyaya vs. gibi klinik tanıya klinik belirtilerin ağırlığına, histopatolojik bulgulara ve cerrahın bütün bu faktörlere karşı genel davranışına bağlıdır.¹ Örneğin kimyasal/korozif madde içilmesine bağlı yaralanmalarında çok deneyimi olan bazı yazarlar yanığa bağlı olarak ösofagusta erken dönemde nekroz veya perforasyon oluşması, ya da geç dönemde dilatasyona dirençli bir striktür gelişmesi dışındaki olgularda ösofagusu yerinde bırakarak presternal veya substernal yolla mide veya kolonu boyuna getirip gastrointestinal sistemin devamlılığını sağlamayı (replasman veya interpozisyon) ösofajektomiden (rezeksiyon) daha fazla tercih etmektedirler.³ Kostik ösofajite bağlı darlıklarda yaygın olarak kabul gören tutum lümen çapının 1 cm'den büyük olması halinde hiçbir tedavi uygulanmaması veya darlık olan segment kısa olduğunda ise instrumental dilatasyon şeklindedir.³ Diğer yandan uzun bir segmenti tutan ciddi darlıklarda sık tekrarlanan instrumental dilatasyonun yaptığı multipl travmaların malign dejenerasyona yol açtığı kabul edildiğinden dolayı,^{3,4} instrumental dilatasyon yerine darlık olan segmenti by-pass eden ösofagoplastiyi veya tüm ösofagusu devre dışı bırakacak interpozisyon işlemini^{3,5,6} önerenler yanında, total veya subtotal ösofajektomiyi savunan görüşler de mevcuttur.^{1,4,7,8}

Kostik yanıklı olguların % 1-4'ünde yaklaşık 40 yıl içerisinde kanser geliştiğini birçok yazar belirtmiştir.^{4,7-10} Ösofajektomi yerine by-pass veya interpozisyonu savunanlar fibrotik hal almış ösofagusta ilaveten periösofajit de oluştuğunu ve bu durumda rezeksiyonun güç ve

tehlikeli olduğunu, ayrıca istatistiki yönden ispatlanmamış olsa da ösofajektomiye bağlı postoperatif ameliyat mortalitesinin kanser gelişme olasılığından daha yüksek olduğunu savunmaktadırlar.³

Ösofajektomiye savunanlar yerinde bırakılmış ama devre dışı kalmış ösofagusun endoskopik ve radyolojik direkt takibinin güç olduğunu tümör ancak belli bir hacme ulaştıktan sonra bilgisayarlı tomografi ve manyetik rezonans gibi indirekt yöntemlerle tanı konulabildiğini başka bir deyişle ösofagusta ileri evrelere ulaşmış tümörü olan hastanın genellikle kür şansını yitirdiğini, 40 yıl boyunca böyle bir hastayı kanser gelişmesi yönünden takip etmenin rasyonel olmadığını belirtmektedir. Sonuç olarak ösofagusun kostik yanığı olan olgularda özellikle genç hastalarda deneyimli bir ekip tarafından ösofajektominin yapılmasının doğru bir seçim olacağını savunmaktadırlar.^{1,4,7,8,11} Biz de bu düşünceyle korozif ösofajite bağlı striktürlü 2 olguda ösofajektomiye tercih ettik.

Minkari, sigmoid tipi akalazyada Heller ameliyatının sonuçlarının akalazyanın diğer şekillerinde olduğu kadar tatminkar olmadığını belirtmektedir.¹² Ösofagusta sigmoid tipte genişlemeye yol açan Chagas hastalığının tedavisinde deneyimli olan Pinotti ve ark. ösofajektomiye önermektedirler.¹³ Uzun süren akalazyada darlığın proksimalinde retansiyon veya staz ösofajiti gelişmekte, bu da maligniteye kadar giden displazik değişikliklere yol açmaktadır. Akalazyalılarda karsinom gelişme ihtimalinin normal popülasyona göre 7 misli arttığı hesaplanmıştır.¹⁴ Daha önce dilatasyon veya ösofagomiyotomi uygulanmış olsa bile yetersiz tedavi görmüş veya hastalığın geç döneminde tedavi görmüş akalazyalı olgularda da karsinom geliştiği bilinmektedir. Heller miyotomiden sonra karsinom gelişebileceğini ilk Lortat-Jacop bildirmiştir.¹⁵ Just Viera ve Haight daha önce cerrahi tedavi görmüş ama daha sonra karsinom gelişmiş 163 akalazyaya-karsinom olgusu yayınlamıştır.¹⁶ Akalazyada neoplastik değişiklikleri tespit etmek için yakın takip gerekmektedir ama genişlemiş ve içerisi gıda-sıvı ile dolu bir ösofagusta radyolojik ve endoskopik olarak tümöral kitle güçlükle tespit edilmekte veya gözden kaçmakta, akalazyaya bağlı olarak gelişen karsinom ösofagus lümeni de genişlemiş olduğundan çok geç belirti vermekte, dolayısıyla akalazyaya-karsinom olgularında küratif bir ameliyat yapılması mümkün olmamaktadır.¹⁴ Nitekim transhiatal ösofajektomi uyguladığımız akalazyalı olgumuz ösofagusdaki staz ülserasyondan alınan endoskopik biyopside değişiklikler saptanması üzerine opere edilmiştir.

Bir cerrahi yöntemin kabul görmesi için en önemli unsur o yöntemin hasta için güvenilir olmasıdır.

Ösofajektomiden sonra en önemli morbidite ve mortalite nederini anastomoz kaçağı ve pulmoner komplikasyonlardır.¹⁷ Anastomoz boyunda yapıldığında kolaylıkla tedavi edilebilmekte iken intratorasik bir anastomoz kaçağı mediastinit ve sepsise yol açmakta ve öldürücü olmaktadır. Bu nedenle son yıllarda toraksı açmadan transhiatal yolla yapılan ösofajektomi transtorasik ösofajektomiye tercih edilmektedir.¹⁸ Selim hastalıklarda bu yöntemle ösofajektomiye ilk uygulayanlar (4 korrozif ösofagus olgusunda) Dedo ve Thomas'dır.¹⁸

Bugüne kadar literatürde Transhiatal ösofajektomi ile tedavi edildiği belirtilmiş diğer selim ösofagus hastalıkları ösofagusun selim tümörleri ile kostik madde içilmesine bağlı perforasyon veya nekroz^{1,3,9} radyasyona bağlı ösofagus striktürü,²⁰ iatrojenik (endoskopik tetkik esnasında oluşmuş) ösofagus perforasyonları,¹ korrozif ösofajit ve peptik ösofajite bağlı striktür,^{1,8,20} akalazyaya,^{13,20} papillomatozis ve epitel displazileridir. (Barrett)^{1,20}

Transhiatal yolla ösofajektomide en korkulan komplikasyon kanamadır. Literatürde bu yöntemle yapılan ösofajektomilerde hastanın 300 ila 3000 ml kadar kan kaybettiği bildirilmiştir.^{13,20,21} Bizim olgularımızda ilk 24 saatteki kan kaybı 3 üniteyi geçmemiştir.

Korozif ösofajit, peptik ösofajit ve akalazyaya, radyasyon striktürü gibi nedenlerle transhiatal ösofajektomi yapıldığında periosofajit ve periosofageal fibrozisin cerrahi girişimi güçleştirebileceği ve komplikasyon ve hatta mortaliteye neden olabileceği^{1,19,20} ancak ven stripperi veya metal bir çubuk yardımıyla ve inversiyon tekniğiyle ösofajektominin kolayca gerçekleştirilebileceğini Celener belirtmektedir.¹⁹

Biz de olgularımızda internal ven stripperi ve inversiyon tekniği kullanarak ösofajektomiyi gerçekleştirdik.

Transhiatal ösofajektominin diğer komplikasyonlarını Orringer selim ve habis hastalıklı 320 olguluk serisinde pnömotoraks (%70); anastomoz kaçağı (%8); n. rekurrens felci (% 15); ösofagoplastide kullanılan organın nekrozu (posterior mediastinal yoldan getirildiğinde %5, retrosternal getirildiğinde %80 şilotoraks (%4) olarak belirtmekte; selim hastalıklı olgularında mortalitenin %7 olduğunu yazmaktadır.²⁰ Bizim olgularımızda hiçbir komplikasyon oluşmadı; hepsi şifa ile taburcu edildi.

Korozif striktür için yapılan ösofagoplasti veya ösofajektomideri sonra gastro intestinal sistemin devamlılığını sağlanmasında en çok tercih edilen organ kolondur.^{1,6,22} Biz de bu amaçla korozif strüktürlü 2 olgumuzda izoperistaltik olarak hazırlanmış sol kolonu, akalazyalı olgumuzda ise mideyi tercih ettik. Chagas hastalığına bağlı mega ösofaguslu olgularda Pinotti ösofagus yerine geçecek organ olarak mideyi önermektedir.¹³

Kolon kullanılmasına karşı çıkanlar mezenterik arteriografi ile saptanabilen ve % 10 kadar olduğu ispatlanmış damar anomalilerinin mevcudiyetini öno sürmektedir.²² Kolon kullanılmasının diğer sakıncaları üç anastomozun (ösofagokolostomi, kologastrostomi ve kolokolostomi) gerekli olması, ameliyat süresinin uzaması ve bakteriyel kontaminyasyon riskidir.²² Ayrıca kolonun kullanıldığı olguların uzun süreli takiplerinde kolonun asid ve safra reflüsüne dirençli olmasına rağmen bazı olgularda reflüye bağlı ülserasyon ve ağrı şikayetlerinin geliştiği belirtilmiştir.¹ Bu yüzden gerek kolonun gerekse midenin kullanıldığı olgularda viseral organın izoperistaltik hazırlanmasına ilaveten vagotomi+piloroplasti işleminin yapılması da tavsiye edilmektedir.^{1,22}

Ösofajektomiden sonra viseral organın boyuna getirilmesinde biz daha kısa olması ve diğer yollar için gerekli olan disseksiyonu da gerektirmediği için tüm olgularımızda posterior mediastinal yolu tercih ettik.

Sonuç olarak indikasyonları olduğunda ve deneyimi olan bir ekip tarafından yapıldığında, transhiatal ösofajektomiyi selim ösofagus hastalıklarının tedavisinde güvenle tercih edilebilecek bir yöntem olarak öneriyoruz.

ÖZET ▲

Ösofagusun selim hastalıklarında cerrahi tedavi seçiminde birçok faktör rol oynar. Bu çalışmada üç olgu nedeniyle ösofagusun selim hastalıklarında transhiatal ösofajektominin yeri değerlendirildi. Hastalarımızdan ikisi korozif ösofajite bağlı striktür, diğeri akalazyaya nedeniyle opere edildi. Korozif ösofajitli olgularda rekonstrüksiyon işleminde sol kolon, akalazyalı

olguda ise mide kullanıldı. Olgularımızda komplikasyon oluşmadı, mortalite gözlenmedi. İndikasyonları olduğunda ve deneyimli bir cerrahi ekip tarafından yapıldığında ösofagus selim hastalıklarında transhiatal ösofajektomi güvenilir bir yöntemdir.

KAYNAKLAR ▲

1. Gayet B. Total or partial esophageal replacement or by-pass for benign conditions of the esophagus. in Current Practice of Surgical Stapling ed: Ravitch et al. 1991; 199-205.
2. Belsey R, Clagett OT. Reconstruction of the esophagus with left colon. J Thorac Cardiovasc Surg 1965; 49: 33-35.
3. Sarfati E, Gossot D, Assens P, et al. Management of caustic ingestion in adults. Br J Surg 1987; 74: 146-148.
4. Hopkings RA, Postlethwait RW. Caustic burns and carcinoma of the esophagus. Ann Surg 1981; 146-148.
5. Mislowski R, Brun JG, Ferry J, et al. Stenoses digestives caustiques interessant hypopharynx; oesophagopharyngoplastie par greffon ileocolique droit. Nouv Presse med 1982; 11: 2921-2924.
6. Stone M, Hossen M, Weitzman JJ, et al. Esophageal replacement with colon interposition in children. Ann Surg 1986: 346-350.
7. Gaillard J, Haguen Auer JP, Romanet P. La degenerescence cancéreuse des stenoses cicatricielles (par caustiques) de l'oesophage. Ann Otol Laryngol 1978; 95: 395-399.
8. Thomas AN, Dedo HH. Pharyngo gastrostomy for treatment of severe caustic stricture of the pharynx and esophagus. J Thorac Cardiovasc Surg 1977; 73: 817.
9. Imre J, Kopp M. Arguments against long-term conservative treatment of oesophageal strictures due to corrosive burns. Thorax 1972; 27: 594.
10. Appleqvist P, Salmo M. Lye corrosion carcinoma of the esophagus. Cancer 1980; 45: 2655.
11. Thomas H, Arthur O. Pharyngoesophageal caustic stricture. Treatment by pharyngogastroplasty compared to colon interposition combined with free bowel graft. An J Surg 1976; 132: 195-203.
12. Minkari T, Ünal G, Alver O. Ösofagus cerrahisi, İstanbul. Ceylen yayınlan. 1983: 41.
13. Pinotti HW, Zilbersein B, Rara A. Esophagectomy without thoracotomy. Surg Gynecol Obstet 1981; 154-344.
14. Wgchulis AR et al. Achalasia and Carcinoma of the esophagus. JAMA 1971; 215: 1638-1644.
15. Lortat-Jacop, Richard CA, Fekete F et al. Cardiospasm and esophageal carcinoma; report of 24 cases. Surgery 1969: 66: 969-975.
16. Just Viera JO, Haight C. Achalasia and carcinoma of the oesophagus. Surg Gynec Obstet 1969: 128: 1081-1095.
17. Postlethwait RW. Complications and death after operations for esophageal carcinom. J Thorac Cardiovasc Surg 1983; 85: 827.
18. Boltori JS, Oschner JL, Abdoh AD. Surgical management of esophageal Cancer. A decade of change. Ann Surg 1994; 219: 475-480.
19. Celener M. Early transhiatal esophagectomy in severe caustic burns of the upper digestive tract. Current practice of surgical stapling Ed: Ravitch, 1991; 207-210.
20. Orringer MB. Transhiatal esophagectomy without thoracotomy in Schalkelford's surgery of Alimentary tract vol: 1 ed: Orringer M. B. 3th edition, Philadelphia, W.B. Saunders company. 1991; 408-433.
21. Alderson D, Kennedy RH. Radical Transhiatal oesophagectomy underdirect vision. Br J Surg 1994; 81: 404-407.
22. Wilkins EW. Techniques of esophageal reconstruction in Schalkelford's surgery of Alimentary tract vol: 1. ed: 3th edition, WB Saunders Company, Philadelphia. 1991; 387-407.

-
- **Anahtar Kelimeler:** Selim özofagus hastalığı, Transhiatal özofajektomi: **Key Words:** Benign oesophageal disease, Transhiatal oesophagectomy; **Alındığı Tarih:** 13 Mart 1997; Prof. Dr. Mustafa Taşkın, Uzm. Dr. B. Berat Apaydın, Dr. Münir Samuk, Dr. Kaya Sanbeyoğlu: İÜ Cerrahpaşa Tıp Fakültesi Genel Cerrahi Anabilim Dalı Topuzlu A Servisi. **Yazışma Adresi (Address):** Dr. M. Taşkın, İÜ Cerrahpaşa Tıp Fakültesi Genel Cerrahi Anabilim Dalı Topuzlu A Servisi 34303, Cerrahpaşa, İstanbul.