

EPİFORALI OLGULARDA DİJİTAL SUBTRAKSİYON MAKRODAKRİYOSİSTOGRAFİ*

Emel BAŞAR, Mehmet DEMİR, Canan AKMAN,
Civan IŞLAK, Çolpan MİRZATAŞ

Background.- A group of patients with epiphora were evaluated by a new method of dacryocystography. The technique is digital subtraction macrodacryocystography (DSM) which is based on intubation and injection of radiopaque contrast material into each lacrimal system under the control of direct sequential digitally subtracted imaging.

Design.- 36 eyes of 18 patients were investigated by DSM. In all of the patients main complaint was epiphora unilaterally or bilaterally. DSM examination was done under the topical anesthesia and DSM method was applied with the digital radiography unit using the low iodine content, a water-soluble contrast material.

Results.- 24 eyes with epiphora out of 36 examinations were evaluated. 12 eyes out of 24 epiphora cases (50%) were classified as total obstruction of lacrimal passage, 25% of them (3 cases) showed the obstruction at the common canaliculus and 75% of them (9 cases) showed obstruction at the distal of the lacrimal sac. 7 eyes of 24 epiphora cases (30%) showed lacrimal passage stenosis and remaining 5 eyes of 24 epiphora cases (20%) showed no stenosis or obstruction despite complaints of epiphora.

Conclusion.- Reliable and accurate demonstrations of lacrimal duct obstructions were produced by the DSM method. Bone and air free radiographs of lacrimal drainage system can be obtained and they can help the ophthalmic surgeon to decide the lacrimal operation type.

Başar E, Demir M, Akman C, Işlak C, Mirzataş Ç. Digital subtraction macrodacryocystography for epiphora cases. Cerrahpaşa J Med 1998; 29 (3): 123-126.

GİRİŞ ▲

Dakriyosistografi 1909'da Ewing tarafından tarif edilmiştir.¹ 1984'de Galloway ve arkadaşları dijital teknikleri lakrimal pasajı incelemek amacı ile kullanmışlar.² 1985'de Lightfoot ve arkadaşları dijital subtraksiyonu çeşitli duktal sistemlerde denemişlerdir. Vasküler olmayan yapıların dijital subtraksiyon görüntülemesi günümüzde yaygın olarak kullanılmaktadır.³

Biz de bu çalışmamızda radyoloji bölümündeki meslektaşlarımızla birlikte bu yöntemin fakültemizde ilk kullanım sonuçlarını takdim ederek daha yaygınlık kazanmasına yardım etmeyi amaçladık.

YÖNTEM VE GEREÇLER ▲

Cerrahpaşa Tıp Fakültesi Göz Hastalıkları A.B.D Oküloplasti birimine Şubat 1997 ile Haziran 1997 tarihleri arasında epifora yakınması ile başvuran 18 hastanın 36 gözüne dijital subtraksiyon makrodakriyosistografi (DSM) incelemesi yapıldı. Epiforası olmayan gözlere kıyaslama amacı ile DSM çekildi. Hastalarımızın yarısı bayan, yarısı erkekti. Hastalarımızdan bayanların yaşı 42 ile 68 arasında olup ortalama 52, erkeklerin yaşı 39 ile 60 arasında olup ortalama 49.3 olarak hesaplandı. Hastalardan iki tanesi başvurduğunda akut dakriyosistit bulguları da epifora ile birlikteydi. Bu iki hastadan biri 4 yıl önce "dacryocystorhinostomy" (DCR) operasyonu geçirmiş ve aynı gözde fistül gelişmişti. DSM çekilmeden önce epiforası olan bütün gözlere lavaj yapıldı. Sonra,

Philips Diagnost 96 DSI cihazı ile, 17 cm'lik görüntü alanı kullanıldı ve saniyede bir görüntü çekecek şekilde ayarlandı. Hasta sırt üstü yatırıldı, skopi altında uygun pozisyon verildi ve her iki gözüne topikal anestetik olarak % 0.4 "oksibubrakain hidroklorür" damlatıldı. Opak madde olarak lopamidol 360 mg/ml'den 2 ml 2 cc'lik enjektöre çekildi. 24 G "angiocut" ile genişletilen kanaliküle girildikten sonra opak madde vermeye başlandı. Puntum girişleri dar ise dilatatör ile dilate edildikten sonra "angiocut"la girildi. Opak madde vermeye başlandığı anda seri grafleri çekilmeye başlandı. Radyopak madde regürtiye olunca ya da nazal boşlukta görülünce çekime son verildi.

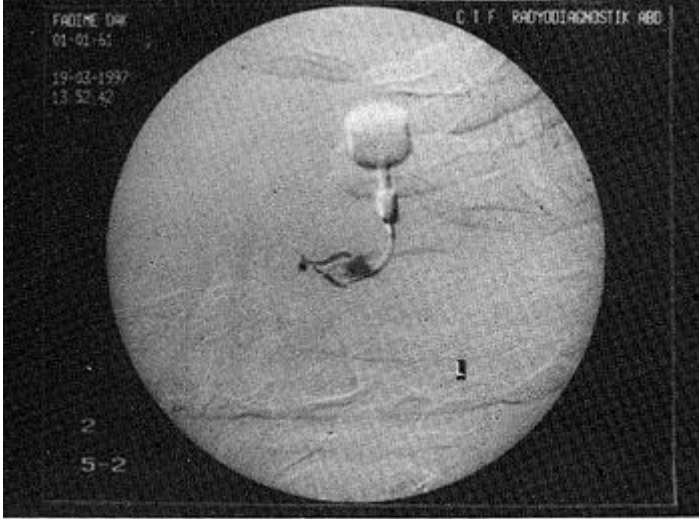
BULGULAR ▲

Hastaların 36 gözüne DSM yapıldı. 24 gözde epifora vardı. 36 gözden 12'sinde tam tıkanıklık 7 tanesinde stenoz tespit edildi. (Tablo I).

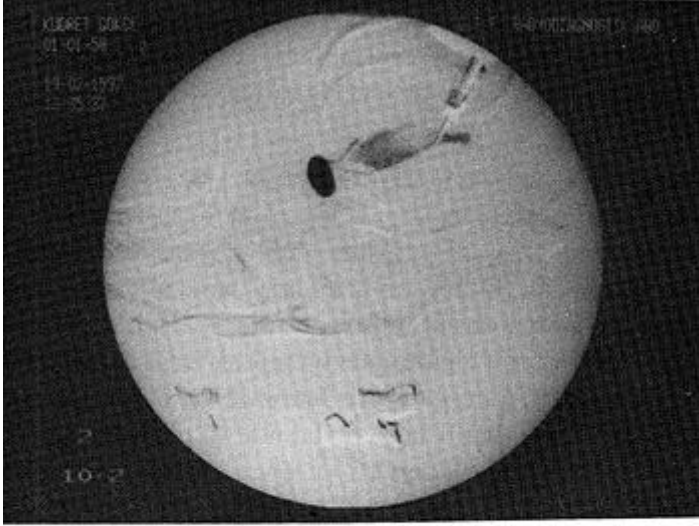Tablo I. Epiforalı olgularımızın DSM sonuçları

Patoloji	Epifora var
Ortak kanalikül	3
Kese	9
Stenoz	7
Açık	5
Toplam	12

Tam tıkanıklığı olan bu gözlerin 3 tanesinde tıkanıklık ortak kanalikülde (Şekil 1), 9 tanesinde ise lakrimal kese distalindeydi (Şekil 2).



Şekil 1. Ortak kanalikülde tıkanıklık olan olgumuz



Şekil 2. Lakrimal kese distalinde tıkanıklık olan olgumuz

İki taraflı kese distalinde tıkanıklığı olan bir hastamız sağ gözünden 13 yıl önce ameliyat olduğunu ifade ediyordu. DSM'de iki taraflı açık olan bir hastamızın iki gözünde epifora vardı. Biz lavajdan sonra DSM yaptığımız için, olan bir tıkanıklığın açılmış olduğunu düşündük bir süre sonra bu hastamızda epifora yakınması tekrarlandı.

İki hastamızda tıkanıklık çift taraflı iken diğer hastalarımızda tek taraflı tespit edildi. Yedi hastamızda stenoz vardı, bunların hepsinde epifora yakınması vardı. Yapılan Çalışmada epiforası olanlar arasında tam tıkanıklık oranı % 50, stenoz oranı % 30 bulundu. Epiforası olup da DSM'da açık olan göz sayısı beş taneydi. Tıkanıklıkların % 25'i ortak kanalikülde % 75'i kese distalinde bulundu. DSM de açık olup da epiforası olan beş olgu fonksiyonel epifora olarak düşünüldü. Hastalarımızın 4 gözüne DCR operasyonu yapıldı ki bunlarda tıkanıklık kese distalinde tespit edilmişti. Stenozlu hastalarımızın gözünde genellikle iki-üç kez lavaja rağmen epiforada azalma olmadı. Epiforada azalma olanlar da kısa süre sonra eski duruma geldi.

TARTIŞMA ▲

Epiforanın birçok nedeni olmakla birlikte, en sık sebebi lakrimal sistemdeki patolojilerden kaynaklanır. Epiforaya sebep olan en sık patoloji lakrimal sistem tıkanıklıklarıdır. Lakrimal sistemi görüntülemek ve patolojinin yerini saptamak, cerrahi yöntemi belirlemeyi sağlar ve operasyonunu başarısını artırır.^{4,5}

Lakrimal sistemi görüntülemeye kullanılan yöntemler:

- a) Konvansiyonel X-Ray filmleri ve tomogramlar
- b) Dakriyosistografi
- c) Dakriyosintigrafi
- d) Dijital substraksiyon makrodakriyosistografi olarak bilinmektedir.⁴

DSM'nin konvansiyonel filmlere göre üstünlüğü lakrimal sistem görüntüsünü bloke etmesini elimine ederek detaylı bilgi sağlamasıdır.^{5,6} Subtraksiyon filmleri lakrimal sistemin hava ve kemikler olmaksızın görüntüsünü verir. Konvansiyonel substraksiyon metodları ile yapılan standart dakriyosistografiler ise dijital substraksiyon tekniklerine göre daha çok zaman alıcıdır.⁶ Ayrıca dijital metotta 4-6 görüntü yeterken konvansiyonel metotta 6-10 görüntü olması gerekmektedir. Böylece dijital metotta hastanın ışın alma riski daha aza indirgenmektedir.⁶ Ayrıca DSM çok az miktarda suda çözünebilen kontrast maddesinin kullanımını mümkün kılmaktadır.³ Yine DSM çeşitli seviyelerdeki lakrimal kanal tıkanıklığı veya stenozu, yükseltilmiş kontrast rezolüsyonu yapabilmesi özelliği ile yeterli biçimde sergileyebilmektedir.³

Konvansiyonel X-Ray filmleri ya da tomogramlar nazal sinüslerde hastalık ya da tümör gibi patolojilerde yardımcıdır.⁴ Dakriyosintigrafi ise daha çok fonksiyonel pompa bozukluğu düşünülen hastalarda başvurulması gereken bir yöntem olarak bilinmektedir.² Oysa lakrimal sistemdeki tıkanıklık, stenoz tümör, gibi patolojilerin kendisi ve yerini saptamada DSM'nin üstünlüğü vardır. Lakrimal sistemdeki tıkanıklık ve stenozlarda cerrahi endikasyon koymada ve operasyon yöntemini seçmede konvansiyonel grafiler yetersiz kalmakta, bu da yanlış cerrahi yönleme ve başarısız sonuca sebep olmaktadır.⁴

Bizim çalışmamızda 24 epiforalı gözde yapılan DSM de 12 tıkanıklık tespit edilirdi. Tıkanıklıkların çoğu kese distalindeydi. Bilgiç ve arkadaşlarının yaptığı bir çalışmada ortak kanalikülde tıkanıklık oranı, bizim çalışmamızda bulduğumuz % 25 oranı gibidir.⁶ Yazıcı ve arkadaşlarının epiforalı gözlerde yaptığı bir çalışmada ele aldıkları hastalarının % 61'inde tam tıkanıklık saptanmıştır ki biz tam tıkanıklık oranını epiforalı gözlerde % 50 bulduk. Aynı çalışmada stenoz oranını % 30.8 ve açıklık oranını % 7.5 bulmuşlardır.² Bizim çalışmamızda stenoz oranı % 30 ve açıklık oranı ise % 21 idi.

Çeliker ve arkadaşlarının yaptıkları bir çalışmada DSM'de açık görünen gözlerin % 44'ü stenotik olarak değerlendirilmiştir. Bu stenozlu gözlerin % 84.6'sında epifora yakınması olduğu stenotik olarak tespit edilen iki gözde de epifora yakınmasının olmadığı bildirilmektedir.⁷ Bizim çalışmamızda stenozluların hepsinde epifora yakınması vardı.

King ve arkadaşları yaptıkları bir çalışmada ortak kanalikül tıkanıklıklarının en çok kanalikül distalinde meydana geldiğini tespit etmişlerdir.³ Erkin ve arkadaşları DSM yöntemiyle yaptıkları bir çalışmada 32 epiforalı gözde tam tıkanıklıkların 13'ünü nazolakrimal kanal

düzeyinde bulmuşlardır.⁸ Bizim çalışmamızda ve diğer çalışma örneklerinde tıkanıklıkların dörtte üçünün ortak kanalikül dışındaki lakrimal drenaj kısımlarında olduğu görülmüştür. Eğer cerrahi operasyon yapılacaksa uygun cerrahi yöntemi belirlemek için DSM yapılmalıdır. Tıkanıklık ortak kanalikülde ise kanalikülodakriyosistorinostomi; ortak kanalikül dışında yani kese ve distalinde ise DCR yapılmalıdır.

Sonuç olarak hastanın hareket etmesinden doğan hatalar, kontrastta kanaliküllerin yetersiz dolumu; filmin basımı ve subtraksiyon için bekleme periyodunun zaman alıcı olması gibi sıkıntılardan bizi kurtaran DSM'nin daha yaygın olarak kullanılması gerektiğine inanıyoruz.

ÖZET ▲

Bir grup epiforalı hasta yeni bir dakriyosistografi metodu ile incelenmiştir. Bu teknik dijital substraksiyon makrodakriyosistografi (DSM) tekniği olup; lakrimal sisteme radiopak kontrast maddesinin intubasyonu ve injeksiyonundan sonra dijital substraksiyon görüntüleme ile maddenin takibini kapsar.

Çalışmamızda 18 hastanın 36 gözü DSM metodu ile incelenmiştir. Hastaların hepsinde unilateral veya bilateral olarak epifora vardı. DSM muayenesi topikal anestezi altında dijital radyografi ünitesi ile düşük iodinli suda çözünebilir kontrast maddesi kullanılarak yapıldı.

36 gözden epiforalı olan 24 tanesi değerlendirildi. 24 epiforalı olgudan 12 tanesi (%50) lakrimal pasajın tamamen kapalı olduğu şekilde değerlendirilirken % 25'i (3 olgu) ortak kanalikülde tıkanma, % 75'i ise (9 olgu) lakrimal kesede tıkanma gösterdi. 24 epiforalı olgunun 7 tanesi (%30) lakrimal pasaj stenozu ve 24 epiforalı olgunun 5 tanesi (%20) stenoz veya tıkanma göstermedikleri halde epifora yakınmasına devam ettiler.

Lakrimal kanal tıkanıklıklarının güvenilir ve keskin sergilenebilmesi DSM metodu ile yapılabilmektedir. Kemik ve hava imajları silinerek lakrimal drenaj sisteminin radyolojisi elde edilebilmekte ve bu görüntüler cerraha lakrimal operasyon tipinin seçiminde yardım edebilmektedir.

KAYNAKLAR ▲

1. Lloyd GA. Radiology of the orbit. London. WB Saunders Co, 1975; 189-196.
 2. Yazıcı B, Ertürk H, Yüksel A, Yazıcı Z, Parlak M. Epiforalı olguların dijital substraksiyon makrodakriyosistografi ile değerlendirilmesi. MN Oftalmoloji 1996;3-4:376-378.
 3. King SJ, Haighs SF. Technical Report: Digital subtraction dacryocystography. Clin Radiol 1990; 42: 351-353.
 4. Tanenbaum M, Mccord CD. The lacrimal drainage system. In: Duane's Clinical Ophthalmology Ed, Tasman W, Jaeger EA, Revised edition, Philadelphia, Lippincott Raven 1996, Vol, 14, 13: 12-18.
 5. Kanski JJ. Clinical ophthalmology; Third edition; Oxford: I, Butterworth-Heinmann Ltd; 1994; 59-68.
 6. Bilgiç S, Eryılmaz T, Ardıyürek S. Kliniğimizde uygulanan makrodakriyosistografi tekniğinden alınan sonuçlar. T Oft Gaz 1988; 18: 212-216.
 7. Çeliker U, Karaca I, Çalp Ş, Çelebi S. Lakrimal boşaltım sistem görüntülemesinde dijital substraksiyonmakrodakriyosistografi. T Klin Oft 1995; 4: 104-105.
 8. Erkin E, Özaksoy D, Çıngıl G. Lakrimal sistem drenaj bozukluklarında dijital substraksiyon makrodakriyosistografi tekniğinin yeri. T Oft Gaz 1993; 471-473.
 9. Galloway JE, Kavic TA, Raflo GT. Digital subtraction macrodacryo-cystography. A New method of lacrimal system imaging. Ophthalmology 1984;956-962.
-

- *Anahtar Kelimeler:* Epifora, Makrodakriyosistografi, Lakrimal sistem görüntülenmesi; *Key Words:* Epiphora, Macrodacryocystography, Lacrimal system imaging; *Alındığı Tarih:* 03 Nisan 1998; Doç. Dr. Emel Başar, Dr. Mehmet Demir, Prof. Dr. Çolpan Mirzataş: İÜ Cerrahpaşa Tıp Fakültesi Göz Hastalıkları Anabilim Dalı; Uzm. Dr. Canan Akman, Doç. Dr. Civan İşlak: İÜ Cerrahpaşa Tıp Fakültesi Radyoloji Anabilim Dalı. *Yazışma Adresi (Address):* Dr. E. Başar, İÜ Cerrahpaşa Tıp Fakültesi Göz Hastalıkları Anabilim Dalı 34303, Cerrahpaşa, İstanbul.