

TEK YANLI YARIK DUDAK BURNU DEFORMİTESİNİN PRİMER ONARIMI*

A. Cemal AYGIT, M. Zeki GÜZEL, Can ÇINAR,
Alpagan Mustafa YILDIRIM

Background.- Despite the recent advances in plastic surgery, treatment of the cleft lip nasal deformity is still a great problem. We suggest a simplified procedure for reconstruction of the position and shape of the cleft side alar cartilage that cause deformity.

Design.- During the cleft lip repair by the Millard technique, the lower lateral cartilage dissected and fully mobilised from overlying tissue. It is repositioned anteriorly, superiorly and medially and stabilised in its new position by using through- and, through crosswise suture tied over tulle grasses. These stent sutures go through skin and nasal lining but over the septal cartilage.

Results.- We treated the displaced, malaligned and deformed cartilage of the nose on 10 patients with unilateral in complete and complete cleft lip, using this simplified procedure. The results assessed functionally and aesthetically good.

Conclusion.- This simplified procedure eliminates the severe cleft nasal deformity seen in many secondary cases.

Aygit AC, Güzel MZ, Çınar C, Yıldırım AM. Primary repair of the unilateral cleft lip nasal deformity. Cerrahpaşa J Med 1998; 29 (4): 165-168.

GİRİŞ ▲

Yarık dudak burun deformitesinin mevcut tekniklerle onarımı genellikle arzu edilen sonuçları vermemektedir. Dudak yarığı nedeniyle opere edilen bir bebek, genellikle ikincil onanma adaydır. Bu da çocuk için yaşamı süresince hem fiziksel hem de ruhsal açıdan bir dizi problemin kaynağı olmaktadır.¹⁻⁷ İlk onarım sırasında sadece yarık dudağın onanması yapıldığında, daha sonra yapılan kontrollerde burun şekil bozukluğu ikinci hatta üçüncü ameliyatlara ihtiyaç gösterir,^{2,4,6-9} plastik cerrahlar, bu nedenle ilk onarım sırasında burun şekil bozukluğunu gidermeye yönelik birçok girişimler yapmışlardır. Yarık dudak burun ameliyatında bütün deformiteleri düzeltmeye yönelik geniş diseksiyon ve mobilizasyonu savunan Anderl 1985'te uzun takiplerinde elde ettiği iyi sonuçları yayınladı.¹⁰ Bundan önce ve sonra birçok cerrah sadece alar kırırdağın serbestleştirilip asılması,^{11,12} kırırdağın tamamen çıkartılıp şekillendirildikten sonra yeniden yerleştirilmesi,¹³ kırırdağın kısmen kesilerek istenilen şeklin verilmesi¹⁴ ve ameliyat öncesi cerrahi olmayan yöntemlerle nazal deformitenin düzeltilmesi⁴ gibi bunındaki deformiteyi düzeltmeye yönelik, sonuçları tartışılabilir, farklı girişimler yapmışlardır.

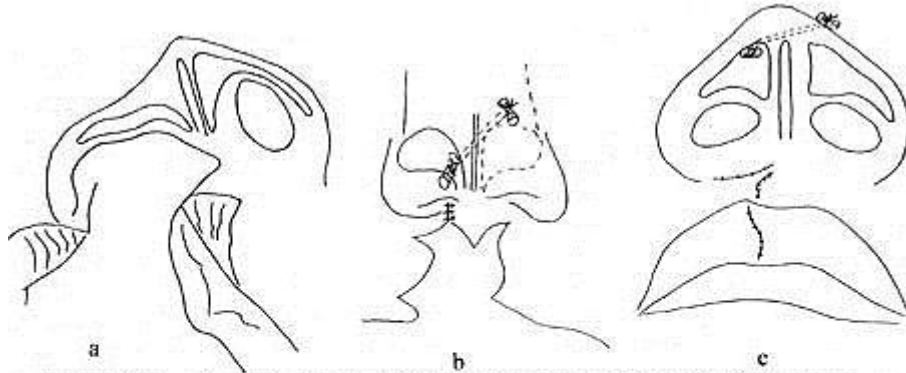
Biz, yarık dudak burunu şekil bozukluğunun giderilmesi için, Millard yöntemi ile dudak onarımı yapılırken deforme kırırdağı perikondriumunu zedelemeyen tamamen serbestleştirdikten sonra normal pozisyonda kaldıraç etkisinde bırakan dikişle tesbit ederek

başarılı sonuçlar elde ettik. Bu işlemin uygulandığı on olgunun sonuçları literatür verileri ile irdelendi ve seçilmiş iki olgu geniş olarak sunuldu.

YÖNTEM VE GEREÇLER ▲

Son 4 yılda tek yanlı dudak burunu deformitesi olan hastaların 10'unda Millard yöntemi ile dudak yarığı onarımı yapılırken burun deformitesi de düzeltildi. Hastaların 6'sı kız, 4'ü erkekti. En genç hasta 2 aylık, en yaşlısı 7 yaşında idi. Ortalama yaş 1,2 idi. Olguların 2'si tam olmayan dudak yarığı, 4'ü tam dudak yarığı, 4'ü tam dudak ve damak yarığı idi.

Millard yöntemine uygun çizim yapıldıktan sonra 1/200.000 adrenalin (%2'lik citanest içinde) solüsyonu alar kıkırdağın alt ve üst yüzeyine yakın olarak injekte edildi. Çizime uygun flepler hazırlandı. Laterale doğru burun tabanı kıvrımı boyunca insizyon yapılarak, bu insizyonun kısa tutulmasına dikkat edildi. Daha sonra mukozal tarafta da burun tabanını maksilladaki bağlantılarından serbestleştirecek insizyon yapıldı. Bu insizyon maksillanın nasal processus'undan apertura piriformis boyunca devam ettirilerek burunun tüm yumuşak dokusu ve infraorbital sinir görülüne kadar yanak derisi serbestleştirildi. Böylece hem burunun yeniden şekillendirilmesi hem de alar kıkırdağa ulaşmak mümkün hale geldi, alar kıkırdağ perikondriumu korunarak tamamen serbestleştirildi. Bu sırada perikondriumun zedelenmemesine özen gösterildi. Alar kıkırdağ medial ve lateral krusların açıldığı yerden geçirilen bir naylon (4-0) dikiş ile yukarı-öne ve karşı tarafa (sağlam tarafa) doğru çekilerek normal konumuna getirildikten sonra tespit edildi. Alar kıkırdağdan geçirilen bu dikiş septumun üzerinden aşırılarak karşı tarafta simetrik cilt noktasından çıkartıldı. Böylece alar kıkırdağ kaldırma etkisinde bırakılarak yeni pozisyonunun kalıcı olması sağlandı. Alar kıkırdağdan geçen ciltten çıkarılan dikişin her iki tarafına tülgre yastıklarına konduktan sonra Millard yöntemine uygun hazırlanan dudak flepleri usulüne uygun olarak kapatıldı (Şekil 1,2,3).



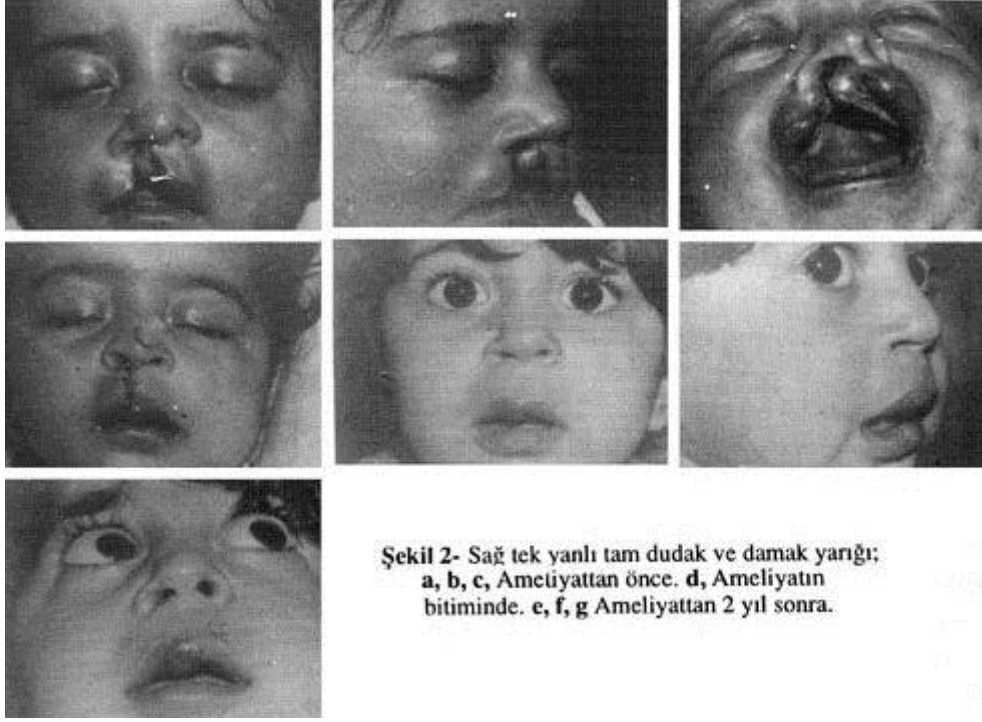
Şekil 1- Tek yanlı dudak damak yarığı deformitesi ve uygulanan tekniğini şeması

a, Deforme alar kıkırdağ ve yumuşak dokunun görünümü

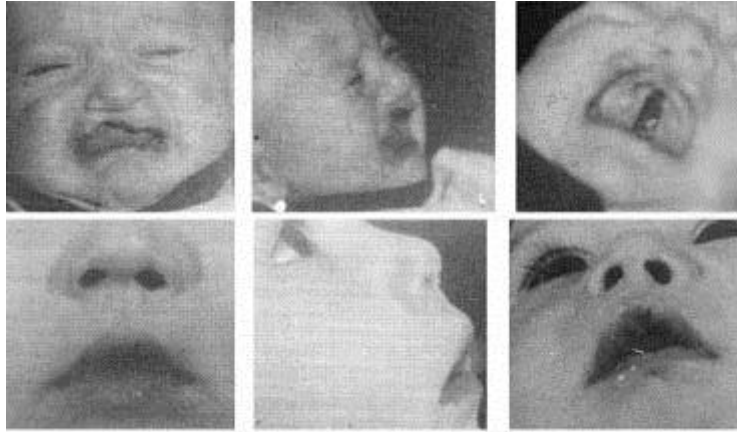
b, Alar kıkırdağın tülgre yastıkları ile tesbitinin önden görünüşü (dikiş sağlam taraf cildinden çıkarılarak tesbit edilmiştir).

c, Dudak onarımı ve alar kıkırdağ şekillendirilmesinden sonra alttan görünüm.

Alar kıkırdağ "kaldıraç tekniği" ile tesbit edilmiştir.



Şekil 2- Sağ tek yanlı tam dudak ve damak yarığı:
a, b, c, Ameliyattan önce. d, Ameliyatın
bitiminde. e, f, g Ameliyattan 2 yıl sonra.



Şekil 3- Sağ tek yanlı tam olmayan dudak ve damak yarığı:
a, b, c Ameliyattan önce. d, e, f Ameliyattan 2 yıl sonra.

BULGULAR ▲

Millard yöntemi ile birlikte yukarıda anlatılan işlemle tek yanlı tam olmayan dudak (2), tam dudak (4) ve tam dudak damak yarıklı (4) olmak üzere toplam 10 hasta ameliyat edildi. Ameliyat sonrası komplikasyon görülmedi. Hastalar en az 2 yıl en çok 4 yıl izlendi (ortalama 2,4 yıl). Erken sonuçlara bakıldığında, gerekli simetri sağlandı, hem fonksiyonel hem de estetik anlamda iyi sonuçlar elde edildi. Burun kubbesi ve burun deliklerinin simetrisi sağlandı, burun tabanı her iki tarafta eşit seviyede uzunlukta idi. 7 yaşındaki tam dudak damak yarığı ve damak kollapsı olan bir olguda yaşının büyük olması ve ileri derecede deformite nedeniyle arzulanan derecede düzelme sağlanamadı.

TARTIŞMA ▲

Yarık dudak burun deformitesi dudak yarığı onarımından sonra, kalıcı deformiteler arasında tarif edilmiştir.^{1,2,5-7,15} Bu deformitenin düzeltilmesi için değişik sekonder onarım yöntemleri bildirilmiştir.^{2,5,6,8,15,16}

Sekonder onarım hem fiziksel hem de ruhsal açıdan çocuğun ikinci bir travma geçirmesine neden olmakta, ayrıca bu ameliyata kadar geçen sürede işlevsel bozuklukların yanısıra psikolojik eziklik yaşanmaktadır.

Tek yanlı dudak burun deformitesi pek çok makalede tarif edilmiş ve meydana getiren elemanlar tablolar halinde sunulmuştur.^{1,15,17} İlk ameliyat sırasında dudak onarımı yapılırken, burundaki şekil bozukluğuna yol açan alar kıkırdak düzeltilmez ise değişik derecelerde deformiteler ortaya çıkacaktır.^{3,10-13} yarık dudak burunundaki alar kıkırdak düzeltilmesinde, ameliyat öncesi cerrahi olmayan yöntemlerde denenmiştir, bunlardan "Nostril retainer" ancak Simonart bandı bulunan veya alveolar arkta yarığın olmadığı olgularda uygulanabilmektedir.⁴

Karşılaştırmalı yapılan çalışmalarda ilk ameliyat sırasında düzeltilen burunların belirgin bir şekilde daha iyi simetri gösterdikleri ortaya konmuştur.³ Tek yanlı yarık dudak burun defomitesinin yeniden ortaya çıkmasını önlemek için ameliyat zamanlamasının önemi değişik makalelerde vurgulanmıştır. Bunlar yenidoğan döneminden başlayıp 18. aya kadar uzanmaktadır.¹¹⁻¹⁴ Yarık dudak burun deformitesini önlemek için şekil bozukluğuna yol açan alar kıkırdağın serbestleştirilmesi ve yeniden şekillendirilerek normal konumuna getirilmesi esastır.^{3,11-13,16,18} Literatürde alar kıkırdağın dermal serbestleştirilmesinin uygulandığı mukozal serbestleştirmenin kısmi olarak uygulandığı vakalarda, burun deliği simetrisi tam olarak sağlanamamıştır. Burada kıkırdağın normal pozisyonunda tesbit edilmemesi de etkindir.¹² Biz alar kıkırdağı perikondriumunu koruyarak cilt ve mukozadan tamamen serbestleştirdiğimiz için istediğimiz şekillendirmeyi kolaylıkla yapabildik.

Serbetleştirilen kıkırdağın normal anatomik pozisyonda tesbit edilmesi için literatürde birçok yöntem bildirilmiştir; kıkırdağın lateral krusunun cilt ve mukozadan geçen bir dikişle yerine tesbiti,¹² kalıcı dikişlerle septuma ya da diğer alar kıkırdağa tesbiti,^{13,14} ve lateral krustan geçerek burun köküne uzanan asıcı dikişle tesbiti gibi yöntemler kullanılmış ancak istenen başan elde edilememiştir.¹¹

Serbetleştirilen alar kıkırdağın anatomik konumunun korunabilmesi için öne ve yukarıya doğru asılması gerekmektedir. Ancak bu tesbit aynı taraf cildine yapılırsa cildin esnekliği sebebiyle istenilen sonuç alınmaz. Bizim olgularda ise kıkırdağın medial ve lateral kruslarının açıldığı kısımdan geçirilen bir naylon dikiş ile yukarı-öne doğru çekilerek normal yerine getirildikten sonra bu dikiş septum üzerinden karşı tarafa doğru geçirilerek simetrik cilt noktasından çıkarıldı. Böylece uygun yönde gerekli kaldırma kuvveti sağlanmış oldu. Erken dönemde yapılan ameliyatlarda kıkırdak yeterli esnekliğe sahip olduğundan yeni pozisyonuna kolaylıkla uyum sağladı.

Bu işlemin avantajlarını şöyle sıralayabiliriz; 1. Alar kıkırdağın uygun kaldırma kuvveti ile getirildiği normal pozisyonun korunması, 2. Kıkırdağın normal pozisyona getirilmesi sayesinde, yarık burunun döndürülmesi için kullanılan burun tabanı insizyonunun kısa tutulması, 3. Herhangi bir kalıcı dikiş kullanılmadığından daha doğal bir gelişim sağlanması.

Dezavantajları ise; 1. Bebeklik döneminde hassas ve kırılğan olan alar kıkırdağın diseksiyonunun tecrübe gerektirmesi, 2. Kıkırdak diseksiyonu sırasında ince mukozanın delinmesi ihtimali, 3. Burun cildine konan tülgre yastıkçığı ve dikişe uygulanan gerginliğin iyi ayarlanamaması halinde basıya bağlı ciltte dolaşım bozukluğu meydana gelebilmesidir. Ayrıca literatürde de belirtildiği gibi, 4-5 yaşlarına gelindiğinde alar kıkırdak esnekliğini kaybettiğinden alınan sonuçlar giderek tatmin edici olmaktan uzaklaşmaktadır.¹³

Bizim sunduğumuz çalışmada olgu sayısı az ve takip süreleri kısadır. Ancak literatür verileriyle irdelediğimiz zaman sonuçlarımız başarılıdır. Biri hariç tüm olgularda istenilen burun deliği simetrisi sağlandı ve burun kubbesi simetrik olarak oluşturuldu. Burun tabanı hem seviye hem de genişlik olarak her iki tarafta eşit olarak oluşturuldu. Burun tabanı insizyonu kısa tutulduğundan görünür nedbe dokusu da azaltıldı. Mukoza delinmesi ya da basıya bağlı burun cildinde dolaşım bozukluğu görülmedi. Yalnız 7 yaşında olan bir hastamızda sonuç tatmin edici olarak değerlendirilmedi. Bu hastada alar kıkırdak esnekliğinin ileri yaşı nedeniyle kaybolmuş olması başarılı sonuç elde etmemizi kısmen engelledi. Bu nedenle ameliyatın erken dönemde yapılmasının başarılı sonuçlar elde edilmesindeki önemini vurgulamak istiyoruz.

Tek yanlı yarık dudak burun deformitesini düzeltmek için dudak yarığı onarımı sırasında, alar kıkırdağın tamamen serbestleştirildikten sonra verilen uygun pozisyonunu kalıcı hale getiren bir dikişle tesbiti ile elde edilen olumlu sonuçlar, bu yönde geliştirilmiş diğer yöntemlere seçenek oluşturabileceğini göstermektedir.

ÖZET ▲

Yarık dudak burun deformitesinin tedavisi, plastik cerrahirleki son gelişmelere rağmen günümüzde de sorunlar oluşturmaya devam etmektedir. Deformiteye yol açan yarık taraf alar kıkırdağın yerleşimini ve biçimini düzeltmeyi hedefleyen kolay bir işlem sunduk. Millard yöntemi ile ilk dudak onarımı sırasında, alar kıkırdağın yan kanadı tamamen serbestleştirildikten ve normal konuma getirildikten sonra çapraz askı ile kaldıraç etkisi yaratılarak tesbit edildi. Alar kıkırdağı yer değiştirmiş ve deforme olmuş tek yanlı tam ve tam olmayan dudak yarıklı 10 olguya bu işlem uygulandı. Sonuçlar işlevsel ve estetik açıdan iyi olarak değerlendirildi.

KAYNAKLAR ▲

1. Bordach J, Morris H, Olin W, McDermatt MJ, Mooney M, Bordach E. Late results of multidisciplinary management of unilateral cleft lip and palate. *Ann Plast Surg* 1984; 12: 235-242.
2. Broadbent TR, Woolf RM. Cleft lip nasal deformity. *Ann Plast Surg* 1984; 12: 216-234.
3. Cussons PD, Murison MSC, Fernandez AEL, Pigott RW. A panel based assessment of early versus no nasal correction of the cleft lip nose. *Br J Plast Surg* 1993; 46: 7-12.
4. Matsuo K, Hirose T. Preoperative non-surgical over-correction of cleft lip nasal deformity. *Br J Plast Surg* 1991; 44: 5-11.
5. Tessier P, Tulasne JF. Secondary repair of cleft lip deformity. *Clin Plast Surg* 1984; 11: 747-760.
6. Thomson HG. The residual unilateral cleft lip nasal deformity: A three-phase correction technique. *Plast Reconstr Surg* 1985; 76: 36-43.
7. Wilson LF. Correction of residual deformities of the lip and nose in repaired clefts of the primary palate (Lip and Alveolus). *Clin Plast Surg* 1985; 12: 719-733.
8. Blackwell SJ, Parry SW, Roberg BC, Huang TT. Onlay cartilage graft of the alar lateral crus for cleft lip nasal deformities. *Plast Reconstr Surg* 1985; 76: 395-401.
9. Onizuka T, Sumiya N, Aoyama R, Fukuya Y, Jinnai T. Cleft lip-nose repair Technique: Sequential Repair. *Aest Plast Surg* 1990; 14: 207-213.
10. Anderl H. Simultaneous repair of lip and nose in the unilateral cleft (a long term report). *Recent Advances in Plastic Surgery'de*. Ed. IT Jackson and BC Sommerlad. New York, Churchill Livingstone, 1985: 1-11.
11. McComb H. Primary correction of unilateral cleft lip nasal deformity: A 10-year review. *Plast Reconstr Surg* 1985; 75: 791-799.
12. Salyer KE. Primary correction of the unilateral cleft lip nose: A 15-Year Experience. *Plast Reconstr Surg* 1986; 77: 558-568.
13. Millard DR. Earlier Correction of the unilateral cleft lip nose. *Plast Reconstr Surg* 1982; 70: 64-73.
14. Pigott RW. "Alar leapfrog". A technique for repositioning the total alar cartilage at primary cleft lip repair. *Clin Plast Surg* 1985; 12: 643-658.

15. Dibbell DG. Cleft lip nasal reconstruction: correcting the classic unilateral defect. *Plast Reconstr Surg* 1982; 69: 264-271.
 16. Millard DR. Unilateral cleft,lip deformity. *Plastic Surgery* 4. cilt'te. Ed. JG McCarthy. Philadelphia, WB Saunders, 1990; 2627-2652.
 17. Thomson HG, Reinders FX. A long-term appraisal of the unilateral complete cleft lip repair: One surgeon's experience. *Plast Reconstr Surg* 1995; 96: 549-563.
 18. Chen KT, Noordhoff MS. Open tip rhinoplasty. *Ann Plast Surg* 1992; 28: 119-127.
-

- *Anahtar Kelimeler:* Yarık dudak, Burun deformitesi, Alar kıkırdak, Yeniden şekillendirme; *Key Words:* Cleft lip, Nasal deformity, Alar cartilage, Remodelling; *Alındığı Tarih:* 5 Mayıs 1998; Yard. Doç. Dr. A. Cemal Aygıt: Trakya Üniversitesi Tıp Fakültesi Plastik ve Rekonstrüktif Cerrahi Anabilim Dalı; Doç. Dr. M. Zeki Güzel, Dr. Can Çınar: İstanbul Üniversitesi Cerrahpaşa Tıp Fakültesi Plastik ve Rekonstrüktif Cerrahi Anabilim Dalı; Yard. Doç. Dr. Alpagan Mustafa Yıldırım: Fırat Üniversitesi Tıp Fakültesi Plastik ve Rekonstrüktif Cerrahi Anabilim Dalı. *Yazışma Adresi (Address):* M. Zeki Güzel Cerrahpaşa Tıp Fakültesi Plastik ve Rekonstrüktif Cerrahi AD, 34303, Cerrahpaşa, İstanbul.