

MİTRAL STENOZLU BİR OLGUDA SOL ATRİYUMDA SERBEST DOLAŞAN TROMBUS*

Haşim MUTLU, Serdar KÜÇÜKOĞLU, Barış ÖKÇÜN,
Zerrin YİĞİT, Erhan KANSIZ, Sinan İNER

Background and Observation.- Free floating thrombus in the left atrium is very rare and it may cause fatal systemic emboli or sudden death due to occlusion of mitral valve orifice. For this reason, early diagnosis is very important and prompt surgery is essential. We present a case of 48 years old woman who had mitral stenosis and atrial fibrillation, with a free floating thrombus in the left atrium who had the thrombus removed by emergent surgery.

Mutlu H, Küçüköglu, S, Ökçün B, Yiğit Z, Kansız E, İner S. Free floating thrombus in the left atrium. *Cerrahpaşa J Med* 1999; 30 (2):184-186.

İki boyutlu ekokardiyografi intrakardiyak trombüslerin ortaya konmasında en iyi yöntemdir. Özellikle transözofagiyal ekokardiyografinin (TÖE) bu konudaki üstünlüğü tartışılmazdır.¹

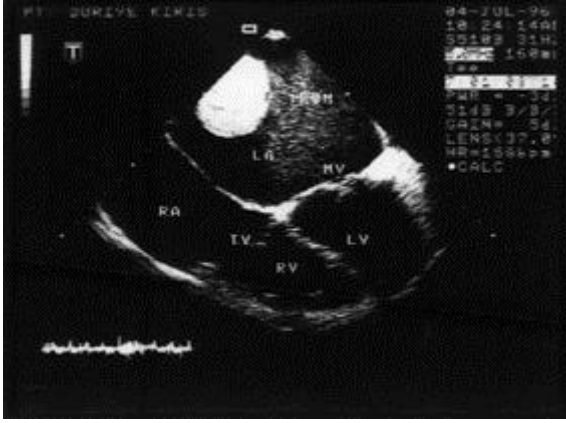
Trombüslerin büyük çoğunluğu endokarda bağlıdır. Nadir olarak sol atriyumun içinde serbest olarak bulunabilirler.^{2,4}

Mitral kapak hastalarında sol atriyumda trombus sık görülür. Özellikle atriyal fibrilasyonlu hastalarda trombüse daha sık rastlanır ve çoğunlukla sol atriyum apendiksinde yer alır.⁵ Bununla beraber sol atriyumda serbest trombüs oldukça nadirdir. Öldürücü komplikasyonlara neden olması bakımından önemlidir.^{5,6} Bu bildirimizde sol atriyumda serbest dolaşan trombüsü olan mitral darlıklı bir olguyu sunmak istedik.

OLGU

48 yaşında kadın hasta. 15 yaşında akut eklem romatizması (AER) geçirmiş. 25 yıldır eforla nefes darlığı ve çarpıntı yakınmaları oluyormuş (Fonksiyonel kapasitesi : NYHA II). Mitral darlığı tanısı ile izlenmekte olan hasta kontrollerine düzenli olarak gelmemiş. Temmuz 1996'da sol hemipleji geçiren hastanın <4.0 cm, sol ventrikül <5.7 cm, sağ ventrikül <2.5 cm, interventriküler septum <1.0 cm, posterior duvar <1.0 cm) bulundu. Sol ventrikül duvar kalınlığı ve duvar hareketleri normaldi. Sol ventrikül ejeksiyon fraksiyonu %65 olarak hesaplandı. Sol atriyumu dolduran, trombüs düşündüren opasite görüldü. Mitral kapak kalın, diyastolik açılma ve EF eğimi azalmış, subvalvüler yapı hafif kalın, mitral kapak alanı 0.6 cm² olarak bulundu. Mitral kapakta ortalama 12 mmHg, zirve 24 mm Hg gradient ve (+) yetersizlik akımı saptandı. Mitral kapağın ve küspislerinin değerlendirilmesi ile elde edilen eko skoru: 8 (kalınlık: 2, subvalvüler yapı: 2, hareket: 3, kalsifikasyon: 1) idi. Aort kapaklar hafif kalın ve açılması normaldi. Renkli Doppler ile minimal yetersizlik akımı saptandı. Pulmoner basınç ortalama 45 mm Hg, zirve 54 mm Hg idi. Diğer kapaklar ve perikard normal bulundu.

TÖE'de TTE ile görülen bulgulara ek olarak sol atriyum içinde serbest dolaşan 3.4x4 cm çapında trombüsden başka sol atriyum apendiksi dolduran ikinci bir trombüs ve yoğun spontan eko kontrast saptandı (Şekil 1)



Şekil 1. TÖE'de sol atriyum içinde serbest dolaşan trombus

Kateterizasyon: Sol ventrikül duvar hareketleri ve kasılması normal. Pulmoner arter basıncı ortalama 35 mm Hg, zirve 45 mm Hg olarak saptandı. Koroner arterler normaldi.

Hasta tetkikler sonucunda acil operasyona alındı. Ameliyat esnasında kalp global olarak dilate bulundu. Mitral kapak yaprakları ve subvalvüler yapı iyi idi. Anterolateral ve posteromediyal komissural yapışıklık saptanması üzerine açık mitral kommissurotomi yapılarak iki trombus çıkarıldı. Sol atriyum apendiksine ligasyon yapıldı. Patolojik inceleme sonucunda her iki kitlede erken dönemde organizasyon bulguları gösteren trombus olarak değerlendirildi. Postop dönemde atriyal fibrilasyonu devam eden hasta, digoxin, diltiazem, coumadine, aspirin tedavisi ile 10. günde komplikasyonsuz olarak taburcu edildi.

Postop TTE: Sol atriyum: 6.5 cm, sağ ventrikül: 3.6 cm idi. Sol ventrikül duvar kalınlığı ve hareketleri normaldi. Mitral kapak alanı 2.8 cm² olarak saptandı. Mitral kapakta ortalama 6 mm Hg, zirve 12 mm Hg gradient ve (+) yetersizlik akımı bulundu. Pulmoner arter basıncı ortalama 35 mm Hg, zirve 45 mm Hg idi. Aort kapak hafif kalın, açılması normaldi, minimal yetersizlik akımı vardı. Diğer kapaklar ve perikard normal bulundu.

TARTIŞMA

Mitral darlığı olan ve beraberinde atriyal fibrilasyonu bulunan hastaların sol atriyumlarında ve/veya sol atriyum apendikslerinde trombüse sık rastlanır.⁶

Sol atriyumda serbest dolaşan trombus seyrekdir. Genellikle sol atriyumun genişlemesine neden olan durumlarda ve özellikle mitral kapak hastalığında veya mitral kapak replasmanı sonrasında gözlenir. Otopsi çalışmalarında serbest dolaşan trombus sıklığı 1/2000- 1/3000 arasında bildirilmiştir. Serbest dolaşan trombus tanısının iki kriter esas alınarak konulması gerektiği ileri sürülmüştür. Trombus kapak ağzının çapından daha büyük olmalıdır ve atriyal duvara bağlı olmayan düzgün bir yüzeyi bulunmalıdır.⁶ Serbest dolaşan trombus, mural trombus olarak ve çoğunlukla interatriyal septumda, seyrek olarak da sol atriyum apendiksinde oluşur, daha sonra tutunduğu yere olan bağlantısını kaybeder.^{2,3} Bu nedenle eğer sol atriyumda trombus saptanmışsa mitral kapak cerrahisi sırasında rutin olarak sol atriyum apendiks ligasyonu da yapılır.

Serbest dolaşan sol atriyum trombusları sistemik dolaşıma geçerek,⁷ senkop, pulmoner konjesyon,^{3,8} ve ani ölüme^{2,9,10} yol açabilirler. Atriyum duvarına ve mitral kapağa çarparak parçalanabilirler ve meydana gelen küçük parçalar perifere gidebilirler, serebrovasküler olaya ya da periferik embolilere sebep olabilirler.^{9,11} Koroner arter embolisi sonucu oluşan miyokard iskemisi bildirilmiştir.² Bizim olgumuzda da operasyon öncesinde serebrovasküler olay gelişmiştir.

Klinik tanı oldukça zordur. Mitral darlığı ve atriyal fibrilasyonu olan bir olguda duyulan üfürümün şiddeti pozisyonla değişiyorsa, senkop veya emboli öyküsü varsa sol atriyumda serbest dolaşan trombüsten şüphelenilmelidir. Trombüs mitral kapağın ağzına uzanırsa middiyastolik veya presistolik üfürüm şiddetlenebilir. Kapağın ağzı tamamen kapanırsa üfürüm kaybolabilir. Bu obstrüksiyon sırasında sol ventrikül ejeksiyon zamanı kısalır ve preejeksiyon zamanı uzar, postural değişiklikler, örneğin oturmakla nefes darlığında artış gibi bulgular gözlenebilir.^{5,12,13} Bizim olgumuzda da zaman zaman üfürümün şiddeti pozisyonla değişmekteydi.

Tanı TTE ve TÖE ile konulabilir. Serbest trombüs ventrikül sistolü sırasında ping-pong topu gibi hızla ve ani hareket göstermesi, sol atriyum kavitesi içinde ve kendi eksenini etrafında saat yönünde hareket etmesi karakteristik bulgulardır. TÖE ile sol atriyum apendiksinden trombüs saptanması bu trombüsün sol atriyum apendiksinden kaynaklandığını düşündürür.^{4,5,7,9} Salcedo ve ark,¹⁴ ekokardiyografide saptanan interatriyal septuma sapla bağlı intraatriyal bir kitlenin, sol atriyal miksoma tanısı açısından da dikkate alınması gerektiğini bildirmişlerdir. Miksomaların %5'den daha azı mitral kapak hastalığı ile birlikte ve normal mitral kapakta trombüs görülme ihtimali de çok azdır. Bizim olgumuzda sol atriyum trombüs ile doluydu. Serbest dolaşan trombüsün muhtemelen buradan kaynaklandığı düşünüldü.

Serbest dolaşan trombüsün tipik olarak yuvarlak veya oval biçimde olmasının nedeni kesin olarak bilinmemektedir. Bunun atriyumdaki sirküler hareketi esnasında taze trombüsün konsantrik hal alması sonucu oluştuğu düşünülmektedir.⁶

Tanıda kalp kateterizasyonu gereksizdir ve zararlı olabilir. Ancak koroner arter hastalığı riski olan hastalara yapılmalıdır.¹³ Bizim olgumuza da yaşı göz önüne alınarak operasyon öncesinde kateter yapılmıştır.

Gerçek dolaşan trombüslerle atriyumda bulunan diğer büyük trombüsler arasındaki ayırımı yapmak sadece akademik açıdan önemlidir. Bilinmelidir ki herhangi bir büyük trombüs hareketsiz bile olsa hayati tehlike taşır.^{5,15}

Sonuç olarak sol atriyumda serbest dolaşan trombüs, öldürücü sistemik embolilere ve ani ölüme yol açabilmesi açısından önemlidir ve tanı konduktan sonra acil operasyon gerekir.

ÖZET

Sol atriyumda serbest dolaşan trombüs nadirdir. Sistemik emboli veya mitral kapak ağzının tıkanması ile ani ölüme yol açabilir. Bu nedenle erken tanı çok önemlidir ve trombus cerrahi girişimle hemen çıkarılmalıdır. Sunduğumuz mitral darlığı ve atriyal fibrilasyonu bulunan 48 yaşındaki bayan hastada sol atriyumda serbest dolaşan trombus saptandı ve acil cerrahi girişimle çıkarıldı.

KAYNAKLAR

1. Figenbaum H. Echocardiography. Ed 5. Philadelphia, Lea & Febiger, 1994; 111.
2. Wrisley D, Giambartolomei A, Levy I et al. Left atrial ball thrombus: Apparent detachment following irritation of anticoagulant therapy. Am Heart J 1988; 116: 1351-1352.
3. Gottadiener JS, Temeck BK, Pattersin RH et al. Transient (hole-in-one) occlusion of the mitral valve orifice by a free floating left atrial ball thrombus: Identification by two-dimensional echocardiography. Am J Cardiol 1984; 53: 1730.

4. Sunagawa K, Yasuhiko O, Tanaka S et al. Left atrial ball thrombus diagnosed by two dimensional echocardiography. Am Heart J 1980; 100: 89-94.
 5. Fraser AG, Angelini GD, Ikram S et al. Left atrial ball thrombus: Echocardiographic features and clinical implications. Eur Heart J 1988; 9: 672-677.
 6. Blanche C, Chauv A, Kass RM et al. Free floating ball thrombus in the left atrium after mitral valve replacement: Successful surgical management. Ann Thorac Surg 1985; 39: 566-568.
 7. Wrisley D, Giambartolomei A, Lee I et al. Left atrial ball thrombus: review of clinical and echocardiographic manifestations with suggestions for management. Am Heart J 1991; 121: 1784-1790.
 8. Chen CC, Hsiung MC, Chaing BN. Variable diastolic rumbling murmur caused by floating left atrial thrombus. Br Heart J 1983; 50: 190-192.
 9. Balbarini A, Pugliese P, Mariani M. Echocardiographic and surgical findings of a ball-like thrombus floating freely in the left atrium. J Cardiovasc Surg 1987; 28: 135-138.
 10. Szkopiec RL, Torstveit JR, Prakash NS et al. Noninvasive diagnosis of a free-floating left atrial thrombus with emphasis on two dimensional echocardiographic features. Angiology 1983; 34: 102-110.
 11. Furukawa K, Katsume H, Matsukube H et al. Echocardiographic finds of floating thrombus in left atrium. Br Heart J 1980; 44: 599-601.
 12. Massumkhani A, Hall RJ. Auscultatory and echocardiographic features of mobile left atrial thrombus. J Am Coll Cardiol 1985; 5: 379-382.
 13. Lie JT, Entman ML. 'Hole in one' Sudden death: Mitral stenosis and left atrium ball thrombus. Am Heart J 1976; 91: 79.
 14. Saldeco EE, Adams KV, Lever HM et al. Echocardiographic findings in 25 patients with left atrial myxoma. J Am Coll Cardiol 1983; 1: 1162-1166.
 15. Sögeand PE. Free ball thrombus in the left atrium. Eur J Cardiol 1980; 12: 177-179.
 16. Sögeand PE. Free ball thrombus in the left atrium. Eur J Cardiol 1980; 12: 177-179.
-

- *Anahtar Kelimeler:* Mitral darlığı, Serbest dolaşan trombus. *Key Words:* Mitral stenosis, Free floating thrombus; *Alındığı Tarih:* 24 Nisan 1998; Doç. Dr. Haşim Mutlu, Doç. Dr. Serdar Küçüköğlü, Uz. Dr. Barış Ökçün, Uz. Dr. Zerrin Yiğit, Prof. Dr. Erhan Kansız, Prof. Dr. Sinan İner: İstanbul Üniversitesi Kardiyoloji Enstitüsü. *Yazışma Adresi (Address):* İÜ Kardiyoloji Enstitüsü, Haseki, İstanbul.