

HEPATOSPLENOMEGALİ İLE BAŞVURAN BİR HBsAg TAŞIYICISINDA CASTLEMAN HASTALIĞI*

Mehmet Akif BÜYÜKBEŞE, Sebati ÖZDEMİR, Hilal AKI,
Teoman SOYSAL, Salih PEKMEZCİ, Metin BAŞARANOĞLU,
Şeniz ÖNGÖREN, Abdullah SONSUZ, Perihan AKIN

Background and Observation.- 26 year old male patient admitted to outpatient clinics of Hepatology department because of the complaints of hiccups, malaise, and decreased exercise tolerance. HBsAg had been positive for about eleven years. Physical examination revealed hepatosplenomegaly and a suspected mass at the right inferior quadrant of the abdomen. In the computed tomography in addition to hepatosplenomegaly, a mass of 70x60x40 mm in dimension was noticed at the root of the mesentery and a decision for laparotomy was made. The histopathology of the mass extracted was documented as Castleman's disease of plasma cell variant. Two years later, he was doing well. Physical examination was unremarkable, and complete blood counts, biochemical and radiologic examinations were within normal limits. Literature is reviewed because of this case.

Büyükbeşe MA, Özdemir S, Akı H, Soysal T, Pekmezci S, Başaranoğlu M, Öngören Ş, Sonsuz A, Akın P. A case of Castleman's disease who's HBsAg carrier, resorting with hepatosplenomegaly. Cerrahpaşa J Med 1999; 30 (3): 228-232.

Castleman hastalığı, sık görülmeyen etyolojisi bilinmeyen morfolojik ve klinik olarak heterojen lenfoproliferatif bir hastalıktır.¹ Keller ve ark hiyalin vasküler tip (HV) ve plazma hücreli tip (PH) olmak üzere iki klinikopatolojik varyant tanımlamışlardır.² PH formu daha az görülmekte olup lokalize selim ve sistemik manifestasyonları olan agresif şekli tanımlanmıştır.^{3,4} HV ve PH tip için farklı patogenezeleleri sürülmektedir. HV tip için hamartamatöz, PH tip için inflamatuvar patogeneze düşünölmektedir.¹

HV tipte karakteristik lezyon foliküllerde dendritik hücrelerin anormal proliferasyonudur.^{5,6} İmmünsüpresyonda veya Hodgkin hastalığı kanıtlanmış lenf düğümlerinde HV tipinde foliküler gelişimler olabilmektedir.^{7,8}

PH tip ise birçok laboratuvar anormallikleri ile birlikte olabilir; ateş, anemi, hipergamaglobulinemi sıklıkla PH tip hastalara eşlik edebilir ancak lezyonun alınması ile geriler.^{2,9,10} Lenf düğümlerinde de poliklonal plazma hücreleri vardır.² Burada klinik özellikleri NHL ve kronik karaciğer hastalığı düşündüren, PH tip Castleman hastalığı tanısından sonra tüm semptomları gerileyen ve iki yıl sonraki kontrolünde herhangi bir yakınması olmayan bir olgu sunulmakta ve literatür gözden geçirilmektedir.

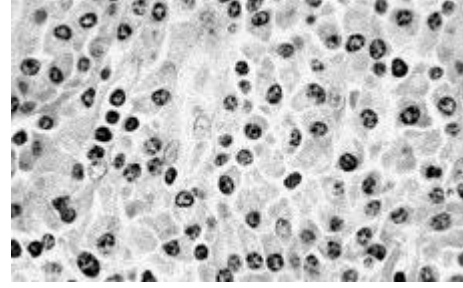
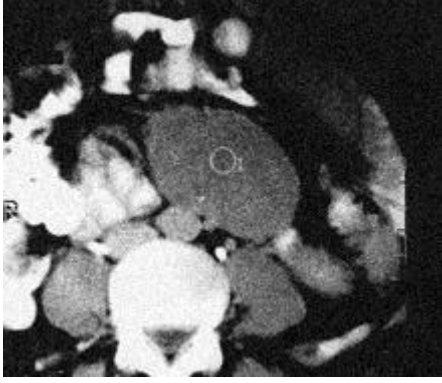
OLGU

26 yaşında erkek hasta Cerrahpaşa Tıp Fakültesi, Hepatoloji Bilim Dalı polikliniğine hıçkırık, halsizlik ve çabuk yorulma yakınmaları ile müracaat etti.

Sorgusunda 11 yıl önce karın ağrısı ile gittiği başka bir hastanede HBsAg (+) kronik aktif hepatit tanısı konulduğu, yaklaşık 1,5 yıldır aralıklı olarak devam eden ve tedaviye dirençli hıçkırığının bulunduğu öğrenildi. Soygeçmişinde annede Tip II diabet dışında bir özellik saptanmadı.

Fizik muayenede solukluk vardı. Arter basıncı 100/60mmHg, nabız 84/dak idi. Karaciğer kot kavsinin 2 cm, dalak 6 cm geçiyordu. Karın sağ alt kadranda ağrısız, mobil bir kitle palpe edildi. Diğer sistem muayenelerinde bir özellik saptanmadı.

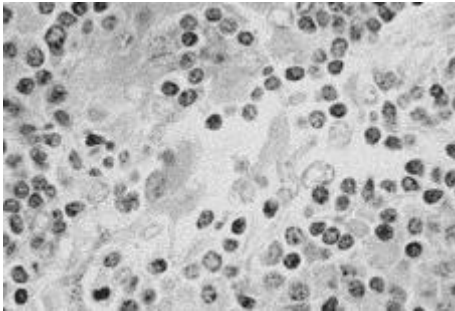
Laboratuvar incelemelerinde; eritrosit sedimentasyon hızı 140 mm/saat, Hct: %22, Hb: 5.4gr/dl, Lökosit: 8000/mm³ (formül dağılımı normal), trombosit: 797000/mm³, alkali fosfataz 356Ü (45-132), albumin 2,89 gr/dl, glob: 6,17 gr/dl (gamaglobulin: %4,17), serum demir ve demir bağlama kapasitesi düşük bulundu. İdrar muayenesi ve serum üre, kreatinin, transaminaz, bilirubin, gamma GT ve LDH düzeyleri normal sınırlardaydı. HBsAg (+), antiHBc (+), anti-HBe (+),HBV DNA (-) (PCR yöntemi ile), anti-HDV (-),anti HCV (-), anti HIV (-) endoskopisinde hafif kayma tipi hiatus hernisi dışında bir özellik gözlenmedi. Bilgisayarlı tomografide hepatosplenomegali yanısıra mezenter kökünde 70x60x40 mm boyutlarında kitle saptandı (Şekil 1).



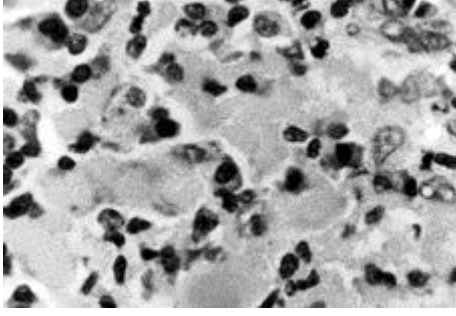
Şekil 1. Mezenter kökünde jejunioileal ansları anteriora deplase eden 7x6x4 cm boyutlarında kitle (BT görünümü)

Şekil 2. İnterfoliküler alanda yoğun plazma hücre infiltrasyonu (HE X 400)

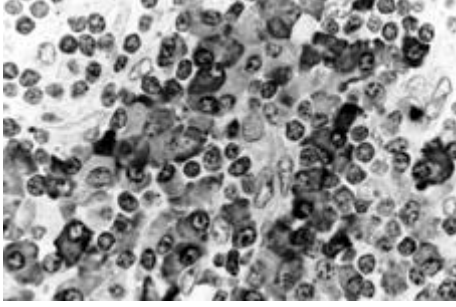
Lenfoma ön tanısı ile diagnostik laparotomi yapılmasına karar verildi. Laparatomide karaciğer yüzeyi düzgün ve normal görünümdeydi. Biyopsi alındı. Dalak büyüktü. Mezenter kökünden kitle çıkarıldı. Karaciğer biyopsisinde minimal hepatit bulguları mevcuttu. Kitle 7x5x4 cm boyutlarında kesit yüzü yüzeyden hafifçe kabaran pembe sarı renkli elastik kıvamlı ve kapsüllü idi. Histopatolojik incelenmede küçük büyütmede her alana dağılmış foliküller mevcuttu. Bunların germinal merkezleri geniş olup düzenli koronaları vardı. İnterfoliküler alanda yoğun plazma hücre infiltrasyonu mevcuttu (Şekil 2). Gerek germinal merkezlerde gerekse perivasküler başlayan ve yer yer yoğunlaşan homojen madde birikimi görüldü. Bu madde PAS(+) olup (Şekil 3) Kongo kırmızısı ile kongofili vermedi (amiloidnegatif) (Şekil 4).İmmunhistokimyasal olarak plazma hücreleri kapp (Şekil 5a) ve lambda (Şekil 5b) hafif zincirleri ile poliklonal boyanma gösterdi. Bulgular Castleman hastalığı (plazma hücreli tip) ile uygunluk gösteriyordu.



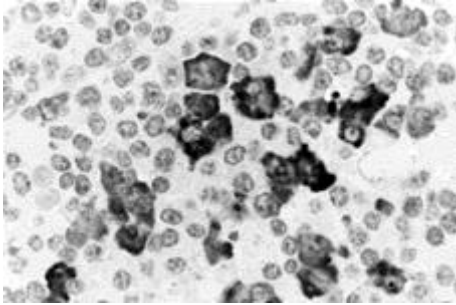
Şekil 3. Germinal merkezlerde perivasküler başlayan yer yer yoğunlaşan homojen madde birikim PAS (+) boyanma özelliği gösteriyordu (PAS X 400)



Şekil 4. Homojen madde birikimi kongofili vermedi (HE X 100)



Şekil 5a. İmmunohistokimyasal olarak plazma hücreleri kappa hafif zincirleri ile poliklonal boyanma gösterdi (X 1000)



Şekil 5b. Plazma hücreleri lambda hafif zincirleri ile de poliklonal boyanma gösterdi (X 1000)

Taburcu edildikten sonra kontrole gelmeyen hastaya ancak iki yıl sonra ulaşıldı. Genel durumu iyiydi ve tamamen yakınmasıydı; fizik muayenede bir özellik yoktu. Tam kan sayımı, biyokimyasal ve radyolojik incelemeler normal sınırlardaydı. Kontrol tomografisinde patolojik bir bulgu elde edilmedi.

TARTIŞMA

HBsAg (+) hepatosplenomegalisi olan, biyokimyasında hipoalbuminemi ve hipergamaglobulinemiye rastlanan genç erişkin hasta, başka bir hastanede kronik aktif hepatit tanısı almıştı. Ancak kronik karaciğer hastalığının periferik bulgularına rastlanılmadığı gibi aminotransferazları normal sınırlarda, hemogramında anemi ve trombositoz vardı. Muayenede ele gelen kitle, yüksek eritrosit sedimentasyon hızı, kronik hastalık anemisine uyar kan tablosu ile lenfoma düşünülerek hastanın tanısal amaçlı laparotomisine karar verildi. Çıkarılan kitlenin Castleman hastalığının plazma hücreli (PH) varyantı gelmesi sonucunda tanı konmuş oldu. Literatürde HBsAg ile Castleman hastalığının birlikteliğine rastlanmamıştır. Ancak hepatit B taşıyıcılığının yüksek olduğu ülkemizde bu durumu şimdilik gözardı etmekteyiz.

Castleman hastalığına ilk kez 1920 de dikkat çekilmiş ancak klinikopatolojik olarak 1956 da Castleman ve ark tarafından "mediastende timomayı andıran dev lenf düğümü hiperplazisi" şeklinde tanımlanmıştır.¹¹ Hastalığın hiyalen vasküler tipi (HV) cerrahi eksizyon ile tedavi edilebilir ancak opere edildikten 7 ay sonra aynı bölgede (sağ aksiller) nüks gösteren 6 yaşında bir kız çocuğu da bildirilmiştir.^{6,11} PH tipi ise hastamızda da olduğu gibi anemi ve hipergamaglobulinemi gibi laboratuvar anormallikleri ile beraber olabilir. Sistemik

belirtilerden karaciğer ve dalak büyüklüğünün kitle çıkarıldıktan iki yıl sonra kaybolması da literatürle uyumludur.^{2,9,10} Kontrol tomografisinde mezenter kökünde nükseden bir kitleye rastlanılmadı.

Kitlenin histopatolojik incelemesinde yoğun plazma hücre infiltrasyonu vardı. Schlosnagle ve ark. da dev lenf düğümü hiperplazisinden kaynaklanan bir plazmasitoma bildirmişlerdir.¹² Mezenterik dev lenf düğümünün tutulduğu olgular amiloide bağlı olan veya olmayan nefrotik sendromla da birlikte olabilirler.¹³ Ancak bizim hastamızın proteinürisi olmadığı gibi çıkarılan kitle Kongo kırmızısı ile boyanmıyordu.

Castleman hastalığının genellikle PH tipinin, Guillian Barre periferik nöropatisi ile birlikte olabileceği yazılmaktadır.¹⁴ Nöropatini birlikte olduğu vakalarda %88 oranında hepatosplenomegali bildirilmektedir.¹⁵ Hastamızda nöropati yoktu. Karaciğer iki cm ve dalak da altı cm olmak üzere, kosta yayını geçmekteydi.

Altmışaltı yaşında olup progresif kas güçsüzlüğü ve parestezi ile başvuran, Hodgkin hastalığına ikincil Guillian Barre sendromu ile izlenen, retroperitoneal kitleden alınan biyopsi materyalinin histolojik incelemesinde ise "Mikst sellüler tip Hodgkin" ve "interfoliküler anjiofoliküler hiperplazi" (Castleman hastalığı) patolojisi sergileyen bir hasta bildirilmiştir.¹⁴ Castleman hastalığı malign lenfoma ile birlikte olabilir. Bu, hemen daima B tipi non-Hodgkin lenfomadır.¹⁶ Chan ve ark tarafından Hodgkin olarak tedavi görme öyküsü olup PH tipi Castleman tanısı konan bir vaka yayınlamışlardır.¹² 1979'da Castleman hastalığı tanısı alan 56 yaşında beyaz bir erkekte 1985'de Hodgkin hastalığı geliştiği de bildirilmiştir.¹⁷ Chan ve ark.'nın biri mezenterde dev lenf düğümü hiperplazisi olan amiloidoz ve nefrotik sendrom ile başvuran, diğeri öncesinde Hodgkin hastası olarak tedavi görmüş, herikisi de PH tip olan iki Castleman olgusu vardır.¹³ Patolojik materyelimiz bu yüzden amiloidoz ve Hodgkin açısından da değerlendirilmiş olup kongo kırmızısı ile kongofili vermediği anlaşılmış, Reed-Sternberg hücresine rastlanmamıştır. AIDS'den sorumlu ajan HIV-1, generalize Castleman hastalığına yolaçabilmektedir.¹³ Ancak homoseksüel erkek ve diğeri AIDS riskleri olan hastaların lenf düğümü biopsilerindeki anjiofoliküler değişiklikler şüpheli karşılanmalı ve Kaposi sarkomuna ait deliller dikkatle araştırılmalıdır.¹⁸ AIDS'de adenopatinin ayırıcı tanısında Kaposi sarkomu da vardır. Lenfadenopatik Kaposi sarkomunda, Castleman PH varyantına benzeyen değişiklikler görülmüştür.^{18,19} Non-Hodgkin lenfomaya eşlik eden Castleman olgularında ise lenfoma sıklıkla B hücreli tiptedir. Hastamızda HIV negatif idi. Ayrıca periferik lenf adenomegali yoktu. Halen Castleman hastalığının otoimmün bir hastalık, immün yetersizlik hastalığı, ya da otonom lenfoproliferatif bir bozukluk olup olmadığı tartışmalıdır. Sistemik bulgularla seyreden PH tipi olgularda %20-30 oranında artmış malignite riski vardır.²⁰

ÖZET

26 yaşında erkek hasta Hepatoloji Bilim Dalı'na hıçkırık, halsizlik ve çabuk yorulma yakınmaları ile müracaat etti. Yaklaşık onbir yıldır HBsAg pozitif. Fizik muayenesinde, hepatosplenomegali ve karın sağ alt kadranda şüpheli kitle palpe edildi. Bilgisayarlı tomografide (BT), hepatosplenomegalinin yanısıra mezenter kökünde 70x60x40 mm boyutlarında kitle saptandı ve laparotomiye karar verildi. Çıkarılan kitlenin histopatolojik incelemesinde Castleman hastalığı (plazma hücreli tip) saptandı. İki yıl sonra yakınmasızdı. Fizik muayenede bir özellik yoktu ve tam kan sayımı, biyokimyasal ve radyolojik incelemeler normal sınırlardaydı. Bu olgu nedeniyle literatür bilgileri gözden geçirildi.

KAYNAKLAR

1. Hanson CA, Frizzera G, Patton DF, Peterson BA, McClain KL, Gajl-Peczalska KJ, Kersey JH: Clonal rearrangement for immunoglobulin and T Cell receptor genes in systemic Castleman's disease. Association with Epstein-Barr virus. Am J Pathol 1988; 131: 84-91.
2. Keller AR, Hochholzer L, Castleman B. Hyaline-vascular and plasma cell types of giant lymph node hyperplasia of the mediastinum and other locations. Cancer 1972; 29: 6832.
3. Tüzüner N, Özsan H, Frezko S, Doğusoy G, Aydın Y. Multicentric angiofollicular lymph node hyperplasia. Turk J Cancer 1994; 24: 48-52.
4. Tung Ksk, McCarmack LJ. Angiomatous lymphoid hamartoma: Report of five cases with a review of the literature. Cancer 1967; 20: 525-536.
5. Harris NL, Bhan AK. Immunohistology of Castleman's disease: a monoclonal antibody study. Lab Invest 1985; 52: 28 A. Abstract.
6. Carbone A, Manconi R, Volpe R, Poletti A, Paoli PD, Tirelli U, et al. Immunohistochemical, enzyme histochemical, and immunologic features of giant lymph node hyperplasia of the hyaline-vascular type. Cancer 1986; 58: 908-916.
7. Harris NL. Hypervascular follicular hyperplasia and Kaposi's sarcoma in patients at risk for AIDS. N Eng J Med 1984; 310: 462-463.
8. Lanchant NA, Sun NC, Leong La, Oseas RS, Prince HE. Multicentric angiofollicular lymph node hyperplasia (Castleman's disease) followed by Kaposi's sarcoma in two homosexual males with the acquired immunodeficiency syndrome (AIDS). Am J Clin Pathol 1985; 83: 27-33.
9. Flendrig JA. Bening giant lymphoma: Clinicopathologic correlation study. In: 9. RL, Cumley RS, eds. The Year Book of Cancer. Chicago: Year book medical publishers, 1970; 296-299.
10. Burgert Gilchrist GS, Fairbanks VF, Lynn HB, Dukes PP. Intraabdominal angiofollicular lymph node hyperplasia plasma cell variant with an antierythropoietic factor. Mayo Clin Proc 1975; 50: 542.
11. Castleman B, Iverson L, Menendez VP. Localized mediastinal lymph node hyperplasia resembling thymoma. Cancer 1956; 9: 822-830.
12. Schlosnagle DC, Chan WC, Hargreaves HK, Nolting SF, Brynes: Plasmocytoma arising in giant lymph node hyperplasia. Am J Clin Pathol 1982; 78: 541-544.
13. Chan WC, Hargreaves H, Keller J. Giant lymph node hyperplasia with unusual clinicopathologic features. Cancer 1984; 53:2135-2139.
14. Case Records of the Massachusetts General Hospital (Case 39-1990). N Engl J Med 1990; 323: 895-906.
15. Takatsuki K, Sanada I. Plasma cell dyscrasia cell polyneuropathy and endocrine disorder: clinical and laboratory features of 109 reported cases. Jpn J Clin Oncol 1983; 13: 543-555.
16. Frizzera G. Castleman's disease and related disorders. Semin Diagn Pathol 1988; 5: 346-364.
17. McAloon E J. Hodgkin's disease in a patient with Castleman's disease. N Eng J Med 1985; 313: 758.
18. Lubin J, Rywlin AM. Lymphoma-like lymph node changes in Kaposi's sarcoma. Arch Pathol 1971; 92: 338-341.
19. Gottlie GJ, Ackerman AB. Kaposi's sarcoma: An extensively disseminated form in young homosexual men. Hum Pathol 1982; 13: 882-892.
20. Weisenburger DD, Nathwani BN, Winberg CD, Rappaport H. Multicentric angiofollicular lymph node hyperplasia: A clinicopathologic study of 16 cases. Hum Pathol 1985; 16: 162-172.

-
- *Anahtar Kelimeler:* Castleman hastalığı, Hepatosplenomegali, HbsAg; *Key Words:* Castleman's disease, Hepatosplenomegaly, HbsAg; *Alındığı Tarih:* 12 Haziran 1998; Dr. Mehmet Akif Büyükbeşe, Doç. Dr. Sebati Özdemir, Doç. Dr. Teoman Soysal, Dr. Metin Başaranoğlu, Uzm. Dr. Şeniz Öngören, Prof. Dr. Abdullah Sonsuz, Prof. Dr. Perihan Akın: İÜ Cerrahpaşa Tıp Fakültesi, İç Hastalıkları Anabilim Dalı; Uzm. Dr. Salih Pekmezci: İÜ Cerrahpaşa Tıp Fakültesi, Genel Cerrahi Anabilim Dalı; Uzm. Dr. Hilal Akı: İÜ Cerrahpaşa Tıp Fakültesi, Patoloji Anabilim Dalı; *Yazışma Adresi (Address):* Dr. M.A. Büyükbeşe, Millet Cad. Pazartekke durağı Canansaray Apt. No: 176 D:17 Şehremini, İstanbul.