

# VERTEBRAL ARTER DİSEKSİYONLU BİR İNME OLGUSUNDA İNTRA-ARTERYAL TROMBOLİTİK TEDAVİ\*

Nilay DEĞİRMENCİ, Seher NAZ YENİ, Naci KOÇER,  
Civan IŞLAK, Naci KARAĞAÇ

**Background.-** The importance of dissections in young stroke patients have been emphasized currently. Carotis artery dissections are more frequent than the vertebral artery. The clinical picture of vertebro-basilar artery dissections is one of an occlusion of intracranial arteries. In this article, the clinical features and evaluation of a young stroke patient due to vertebral artery dissection and the value of intra-arterial thrombolytic therapy has been debated.

**Observation.-** Forty-two years old male patient was brought to emergency room. The patient had clinical features of a sudden onset brain stem dysfunction. An early CT scan revealed a hyperdensity over the basilar artery suggestive of a basilar artery thrombosis. In order to find out the etiology and to treat this young onset stroke patient, an angiography was performed revealing a vertebral artery dissection and a basilar artery thrombosis secondary to this dissection. Three hours after the insult, he was treated with intra-arterial urokinase. An early recovery was observed.

**Değirmenci N, Yeni SN, Koçer N, Işlak N, Karağaç N. Thrombolytic therapy in a stroke patient with vertebral artery dissection. Cerrahpaşa J Med 1999; 30 (4): 281-285.**

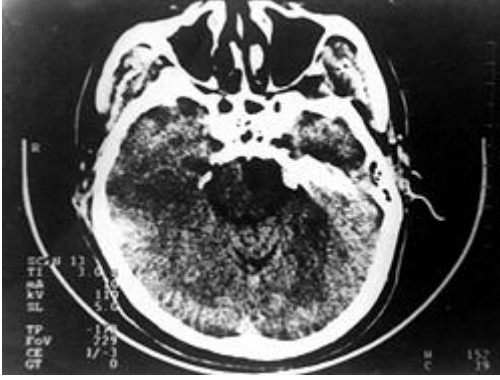
## GİRİŞ ▲

Genç yaş serebro-vasküler hastalıkların sebepleri arasında arteriyal diseksiyonlar giderek daha sık tanımlanmaktadır. Diseksiyonlar vertebro-baziler sistemde karotis arter sistemine oranla daha az görülmektedir.<sup>1</sup> Kalıcı sekellerin ve mortalitenin söz konusu olduğu bu tablonun tedavisinde bugün yaygın olarak antikoagulan tedavi uygulanmaktadır.<sup>2-4</sup> Bu yazıda genç yaşta gelişen arka sistem inmelerinde vertebral-baziler arter diseksiyonunun olabileceğini vurgularken, böyle bir olguda, erken trombolitik tedavinin yerinden bahsetmeyi amaçladık.

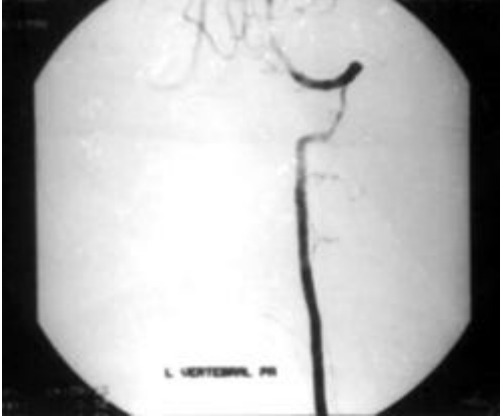## OLGU ▲

Öz geçmişinde bir özellik bulunmayan 42 yaşındaki erkek hasta, ani gelişen baş dönmesi ve dengesizlik yakınmaları ve bu şikayetlerinin başlangıcından 30 dk.sonra sağ tarafta kuvvetsizlik ve solunum bozukluğunun başlaması üzerine, başlangıçtan bir saat sonra kliniğimiz acil ünitesine getirilmiştir. Acil ünitesinde yapılan ilk muayenede hastanın şuurunun açık olduğu gözlenmiştir. Sağda yüzü içine alan hemipleji ve solda piramidal irritasyon bulgularının eşlik ettiği hastanın, konuşmasının dizartrik ve disfonik olduğu gözlenmiş ve solunumun yetersiz olduğu dikkati çekmiştir. Hastanın yapılan sistemik ve kardiyolojik değerlendirilmesinde bir özellik saptanmamıştır. Bu esnada yapılan kranyal BT incelemesinde baziler arterin hiperdensite göstermesi üzerine tromboz gelişiminden şüphe edilmiştir (Şekil 1). Bu nedenle etyolojiyi tanımlamak amacıyla serebral anjiyografi uygulanmıştır. Anjiyografi incelemesinde sol vertebral arter V3 segmentinde lümeni daraltan düzensiz konturlu diseksiyonla uyumlu bulgular (Şekil 2) ve midbaziler tromboz saptanmıştır (Şekil 3). Tromboze segment sağ vertebral arter yolu ile mikrokater kullanılarak geçilip yapılan enjeksiyonlarda baziler tepe ve sol posterior serebral arter (PCA) P1 segmentinde de parsiyel tromboz saptanmıştır (Şekil 4). Toplam 500000 Ü dozunda ürokinaz intrarteriyal olarak uygulanmış ve yaklaşık olarak klinik bulguların başlangıcından üç saat sonra baziler

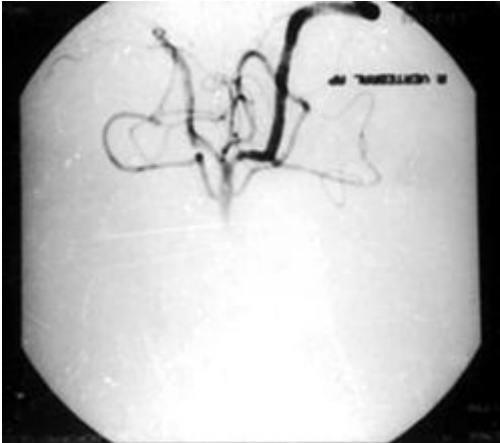ve PCA okluzyonları açılarak işleme son verilmiştir (Şekil 5). İkinci gün yapılan muayenede hastada uykuya eğilim halinin olduğu, solunumun düzeldiği, sağ hemiplejinin devam ettiği gözlenmiştir. Soldaki piramidal bulgular silinmiştir. Klinik tablo hızla düzelme içine girmiştir. Oral antikoagulan tedavisi başlanan hastanın, yirminci günde taburcu edilirken şuurunun açık olduğu, sağda früst hemiparezinin devam ettiği, ancak yardımsız yürüyebildiği gözlenmiş, solunum, yutma ve konuşma fonksiyonlarının düzeldiği izlenmiştir. İzlemde hasta günlük normal hayatına dönebilmiştir.



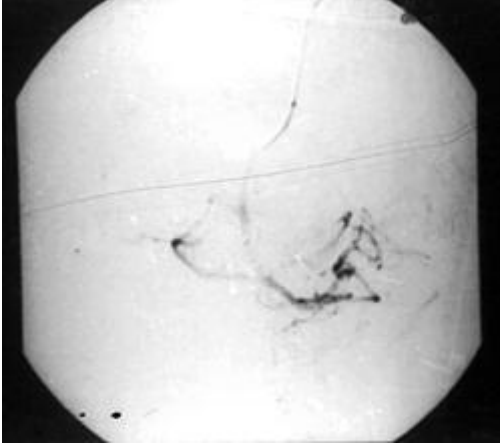
**Şekil 1.** Aksiyel kontrastsız BT incelemesinde baziler arterde (midbaziler) patolojik hiperdensite görülmektedir



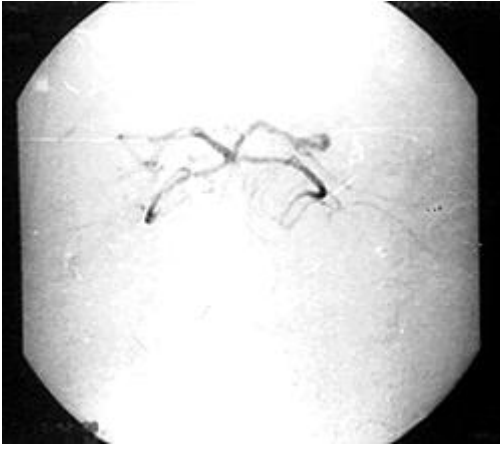
**Şekil 2.** Sol vertebral arter enjeksiyonunda vertebral arter V3 segmentinde diseksiyona sekonder irregüler lümen daralması görülmektedir



**Şekil 3.** Sağ vertebral arter enjeksiyonunda midbaziler segmentte her iki AİCA çıkımından sonra arteriyal tıkanma görülmektedir (AİCA: anterior inferior serebellar arter)

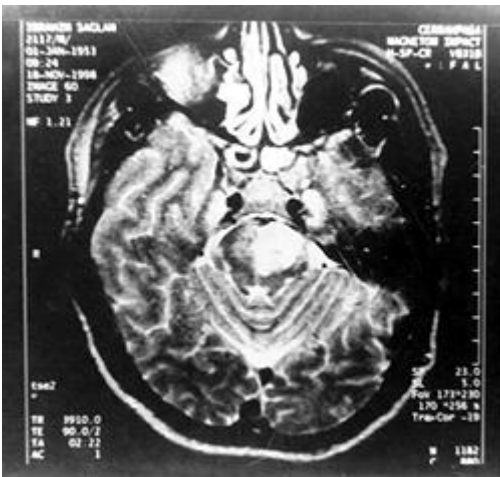

**Şekil 4.** Tromboze segmentin mikrokater ile geçilip mikrokaterlerden yapılan enjeksiyonda baziler tepe ve sol PCA P1 segmentindeki parsiyel tromboz görülmektedir (PCA: posterior serebellar arter)

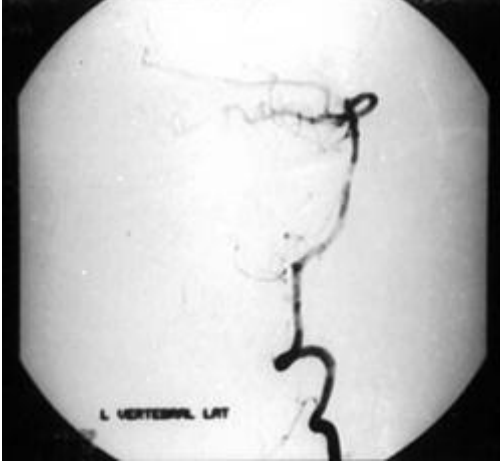

**Şekil 5.** İntra-arteryal ürokinaz sonrası baziler tepe ve PCA'da tromboz tümüyle kaybolmuştur

Rutin hemogramı normal bulunan hastanın biyokimyasal incelemeleri karaciğer enzimleri dışında normal bulunmuştur. Trombolitik tedavi sonrası yüksek bulunan karaciğer enzimleri takipte normale dönmüştür. Diğer incelemelerinden FANA, ASO, CRP, RF, Protein C ve S değerleri normal olarak değerlendirilmiştir. Kardiyolojik açıdan yapılan değerlendirme ve laboratuvar bulguları normal olarak değerlendirilmiştir. Üç gün sonra yapılan kranyal MR incelemesinde baziler arterdeki tromboza bağlı olarak gelişen perforan arter etkilenmesi ile ponsun sol bölümünde belirgin olmak üzere bilateral, basis ve tegmentumu hemen tamamen kapsayan T1'de hipointens, T2'de hiperintens olan iskemik alanlar izlenmiştir (Şekil 6). Altı hafta sonra yapılan kontrol anjiyografisinde vertebral ve baziler arterler, posterior serebral arterler ve ana serebellar dallar normal olarak değerlendirilmiştir. Diseksiyon segmentinde düzensizliğin devam etmekte olduğu ancak pseudo-anevrizma oluşumu ve/veya luminal daralma saptanmamıştır (Şekil 7).



**Şekil 6.** Aksiyel T2 ağırlıklı MR kesitinde pontin iskemisi görülmektedir



**Şekil 7.** Kontrol anjiyografide vertebral arterin V3 segment diseksiyonunda tama yakın düzeldiği ve baziler arter dallarında normal dolum paterni izlenmektedir

## TARTIŞMA ▲

Genç yaşta görülen serebro-vasküler olaylarda (SVO) arteriyal diseksiyonlar giderek daha fazla oranlarda tanınmakta ve bildirilmektedir. Bu konuda yapılmış çeşitli yayınlarda 40 yaş altı SVO geçiren hastaların % 0.4-20'inde serviko-sefalik diseksiyon gözlemlendiği bildirilmektedir.<sup>5,6</sup>

Serviko-sefalik arter diseksiyonları arter duvarı içersine kanama sonucu gelişir. Daha ziyade karotis sisteminde izlenen diseksiyonlar, vertebral arterde daha nadir olarak bildirilmektedirler. Vertebral arter diseksiyonları çoğunlukla travmaya bağlı olarak ortaya çıkarlar ancak spontan olarak da gelişebilirler. Ayrıca, fibromusküler displazi, Marfan sendromu, tip 4 Ehler Danlos sendromu, kistik medial nekroz, hipertansiyon, sigara ve oral kontraseptif kullanımı da diseksiyonlarla ilişkili bulunmuştur.<sup>5-7</sup> Tablonun kadınlarda görülme sıklığı biraz daha fazladır ve ortalama görülme yaşı 39 olarak bildirilmektedir. Vertebral arter diseksiyonlarında klinik tablo sıklıkla ani, şiddetli kranyo-servikal lokalizasyonlu baş ağrısı ile başlar. Bunu biraz gecikmeyle beyin sapına ait iskemik belirtiler izler.<sup>5</sup> İntrakranyal yerleşimli vertebro-baziler arter diseksiyonlarında beyin sapı infarktı ile ilişkili klinik tablo, olguların %78'inde görülmekte ve %44 oranındaki hastada ağır sekel bulgular kalmaktadır.<sup>8</sup> Serviko-sefalik arter diseksiyonlarında kesin tanı klinik belirti ve bulguların serebral anjiyografik görüntüleme ile desteklenmesiyle konmaktadır. MR anjiyografinin tanıda yeri olduğu bildirilmesine karşın sonuçlar anjiyografi ile kıyaslandığında MR anjiyografinin diseksiyon ile ilgili bulguları abartılı olarak verdiği bildirilmektedir. Ekstrakranyal diseksiyon tanısında servikal MR'ın da yeri olduğu vurgulanmaktadır. Servikal MR incelemesinde T1 ve T2 ağırlıklı görüntülerde etkilenen damarda akım intansitesi alınamazken, damar cidarında yarım ay şeklinde hiperintens olarak saptanan görünüm mural hematoma alanını gösterebilmektedir.<sup>9</sup> Anjiyografik bulgular değişken olabilmektedir. Karakteristik olarak bilinen intimal flap ya da çift lümen görünümünün yanı sıra sıklıkla lümenal düzensizlik ya da giderek incelen daralma ve tıkanma izlenmektedir.<sup>10</sup> Ayrıca distal tromboembolilere bağlı arteriyal ani kesilmeler diseksiyonlarda da akut fazda görülebilir anjiyografik bulgular arasındadır.

Arteryal diseksiyonlarda intramural hematoma rağmen, nörolojik tablodan sorumlu olan trombus oluşumu ve buradan kaynaklanan embolilerdir. Hastamızda gelişen nörolojik tablodan diseksiyona sekonder gelişmiş baziler arter trombozu sorumludur. Baziler arter trombozu genellikle ağır bir prognoza sahiptir. Sıklıkla iskemik belirtiler ponsda yerleşir. Yirmi hastadan oluşan baziler arter trombozu gelişmiş hasta serisinde, hastaların 15'de koma, ikisinde locked-in sendromu izlenmiş ve hastaların 15'i takipte ölürken, beşi ağır sekellerle kalmışlardır.<sup>11</sup> Kötü prognoz bildiren yazılara karşın sekelsiz iyileşmenin olduğu olgu bildirimleri de vardır.<sup>12</sup>

Akut iskemik inmelere, çoğu arteryal tıkanmalar endojen tromboliz yolu ile zamanla açılırlar ancak bu rekanalizasyon klinik bir yarar sağlayamayacak kadar geç olarak ortaya çıkar. Akut iskemik hadiselerde erken trombolitik tedavinin amacı geriye dönüşümsüz iskemik değişikliklerin oluşmasını engelleyecek şekilde rekanalizasyonun sağlanmasıdır. Ancak trombolitik tedavinin yeri halen tartışmalıdır. Myokard infarktüsünü takiben uygulanan trombolitik tedavilerde rekanalizasyon oranları %60-70 oranlarında bildirilirken bu oranların serebral olaylarda daha düşük, %40 civarında olduğu vurgulanmaktadır. SVO'larda arteryal rekanalizasyonun neden daha düşük olduğu bilinmemektedir. İntravenöz trombolitik tedaviden sonra gelişen intrakranyal hemoraji riski, yapılan yeni çalışmalarda bilinenin aksine çok yüksek olmadığı saptanmıştır. Şöyleki 453 hastada erken, ilk 90 dakikada, intravenöz trombolitik tedavi uygulamasıyla gelişen fatal intrakranyal hemoraji riski sadece %1 olarak saptanmış, buna karşılık 3 ay sonra nörolojik sekelsiz hasta sayısı 53 olarak tespit edilmiştir.<sup>13</sup> Görüldüğü gibi özellikle ilk 3 saatte uygulandığı takdirde intravenöz trombolitik tedavi intrakranyal hemoraji riski açısından ek bir risk getirmemektedir. Ayrıca vertebro-baziler arter tıkanmalarında intra-arteryal trombolitik tedaviyle ilgili olarak yapılan bir çalışmada erken rekanalizasyonun klinik düzelmeye ile birlikte olduğu gösterilmiştir. Bu çalışmada hastaların başlangıçtaki nörolojik durumlarının iyi oluşu ve ilk dört saat içerisinde uygulamanın yapılmış olmasının prognozla yüksek oranda ilişkili olduğu da vurgulanmıştır. Koma ve/veya tetraparezinin saatler önce yerleşmiş olmasının trombolitik tedavinin etkinliğini azalttığı söylenmektedir<sup>14</sup> Yüksek oranlarda ağır sekel ya da mortalite ile seyredebilmesi nedeniyle ve erken dönemde acil ünitemize getirilebilmiş olmasından dolayı bu hastada, tercih edilen tedavi intra-arteryal tromboliz olmuştur. Erken dönemde tromboze segment rekanalize edilmiş, tromboza neden olan vertebral arter diseksiyonu saptanmış ve kontrol MR incelemesinde muhtemel olarak ödeminde MR görüntülerinde patolojik intansiteye katkıda bulunduğu ponsdaki iskemik odakta regresyon saptanmıştır. Radyolojik olarak izlenen bu düzelmelere klinik olarak iyileşme de eşlik etmiştir. Hasta normal hayatına dönebilmiştir.

Bu yazıda bir olgu aracılığıyla genç yaş serebro-vasküler olaylarında arteryal diseksiyonların etyolojideki yerini ve erken dönemde uygulanan endovasküler trombolitik tedavinin yüz güldürücü olabildiğini tartıştık.

## ÖZET ▲

Genç yaş serebro-vasküler olaylarında diseksiyonların etyolojideki yeri giderek daha önem kazanmaktadır. Daha ziyade karotis sistemine ait görülen diseksiyonlar vertebral arterde seyrekler. Bu yazıda vertebral arter diseksiyonu gelişmiş serebro-vasküler olaylı bir hastanın klinik öyküsü, tanıya gidişteki aşamalar ve erken intra-arteryal trombolitik tedavinin uygulamadaki yerinin vurgulanması amaçlanmıştır.

Kırkiki yaşında bir erkek hasta ani olarak gelişen inme ile acil ünitemize getirilmiş ve yapılan kranyal BT tetkikinde baziler arter trombozu varlığından şüphe edilmiştir. Klinik özellikleri ile beyin sapı yetersizliğini düşündüren hastaya tanı ve gerekirse tedavi amacıyla anjiyografi yapılmış ve hastada vertebral arter diseksiyonu ve buna sekonder baziler arter trombozu saptanmıştır. Klinik bulguların başlangıcından üç saat sonra baziler arter trombozu intra-arteryal ürokinaz yardımı ile endovasküler olarak rekanalize edilebilmiştir. Hastada hızlı bir düzelmeye izlenmiştir.

## KAYNAKLAR ▲

1. Hart RG. Vertebral artery dissection. Neurology (NY) 1988; 38: 987.
2. Chapleoou CE, Roberttson JT. Spontaneous cervrival carotid artery dissection:outpatient treatment with continuous heparin infusion using a totally implantable infusion device. Neurosurgery 1981; 8: 83.
3. Fisher CM, Ojemann RG, Roberson GH. Spontaneous carotid dissection. Headache 1982; 22: 60.
4. Mc Neill DH Jr, Dreisback J, Marsden RJ. Spontaneous dissection of the internal carotid artery: Its conservation management with heparin sodium. Arch Neurol 1980; 37: 54.
5. Saver JL, Easton JD, Hart RG. Dissections and trauma of cervicocerebral arteries. Stroke. Ed. Barnett HJM, Mohr JP, Stein BM, Yatsu FM. Second edition. New York, 1992; 671-688.
6. Biller J, Hingten LW, Adams PH. Cervicocephalic arterial dissections: a ten year experience. Arch Neurol 1986; 43: 1234-1238.
7. Arunodaya GR, Vani S, Shankar SK et al. Fibromuscular dysplasia with dissection of basilar artery presenting as locked-in syndrome. Neurology 1997; 48: 1605-1608.
8. De Bray JM, Penisson B, Dubas F. Extracranial and intracranial vertebrobasilar dissections. J Neurol Neurosurg Psychiatry 1997;63: 46-51.
9. Tekin S, Bingöl CA, Aktan S. Gençlerde inme nedeni olarak servikosefalik arter diseksiyonu. Beyin Damar Hastalıkları Dergisi 1996; 2: 55-61.
10. Zuber M, Meory E, Meder JF. Magnetic resonance imaging and dynamic CT scan in cervical artery dissections. Stroke 1994; 25: 576-581.
11. Archer C, Horenstein S. Basilar artery occlusion: Clinical and radiological correlation. Stroke 1997; 8: 383-390
12. Caplan L. Occlusion of the vertebral or basilar artery.Stroke 1979;10: 277-282.
13. Grond M, Stenzel C, Schmülling S et al. Early intravenous thrombolysis for acute ischemic stroke in a community-based approach. Stroke 1998; 29: 1544- 1549.
14. Gönner F, Remondo L, Mattle H et al. Local intra-arterial thrombolysis in acute ischemic stroke. Stroke 1998; 9: 1894-1900.

- 
- *Anahtar Kelimeler:* Vertebral arter, Diseksiyon, Trombolitik tedavi; *Key Words:* Vertebral artery, Dissection, Thrombolytic therapy; *Alındığı Tarih:* 18 Mayıs 1999; Dr. Nilay Değirmenci, Dr. Seher Naz Yeni, Dr. Naci Karaağaç: İÜ Cerrahpaşa Tıp Fakültesi Nöroloji Anabilim Dalı; Dr. Naci Koçer, Dr. Civan Işlak: İÜ Cerrahpaşa Tıp Fakültesi Radyoloji Anabilim Dalı; *Yazışma Adresi (Address):* Dr. N. Değirmenci, İÜ Cerrahpaşa Tıp Fakültesi, Nöroloji Anabilim Dalı, 34303, Cerrahpaşa, İstanbul.