

# Mide Kanserini Taklit Eden Heterotopik Pankreas: Olgu Sunumu

Gültekin Ozan Küçük<sup>1</sup>, A. Vedat Durgun<sup>2</sup>

<sup>1</sup>Genel Cerrahi Uzmanı, İstanbul

<sup>2</sup>İstanbul Üniversitesi Cerrahpaşa Tıp Fakültesi Genel Cerrahi Anabilim Dalı, İstanbul

## Özet

Heterotopik pankreas, pankreas dokusunun normal olması gereken yerden farklı bir yerde olduğu konjenital bir anomali olarak tanımlanır. Sıklıkla insidental bir bulgudur ve gastrointestinal sistemin farklı bölgelerinde saptanabilir. Endoskopik görünüm olarak mide kanserini taklit edebilir. Genellikle asemptomatiktir. Bu yazıda mide yerleşimli heterotopik pankreas dokusuna bağlı karın ağrısı, bulantı, kusma nedeniyle başvuran hasta sunulmuştur. Heterotopik pankreas nadir görülen bir anomali olmasına rağmen, submukozal gastrik tümörlerin ayırt edici tanısında düşünülmelidir.

**Anahtar kelimeler:** Heterotopik pankreas, mide kanseri, pankreas

*Cerrahpaşa Tıp Derg 2009; 40: 38-40*

## *Heterotopic pancreas mimicking gastric cancer: Case report*

### Abstract

Heterotopic pancreas is a congenital anomaly defined as pancreatic tissue occurring outside its normal anatomical location. It is often an incidental finding and can be found at different sites in the gastrointestinal system. It can mimic gastric cancer endoscopically. It is usually asymptomatic. In this report, a 48 years old woman with epigastric pain, nausea and vomiting due to ectopic pancreatic tissue in the stomach is described. Although heterotopic pancreas is rare, it should be considered in the differential diagnosis of submucosal gastric tumors.

**Key words:** Heterotopic pancreas, gastric cancer, pancreas

*Cerrahpaşa J Med 2009; 40: 38-40*

**H**eterotopik pankreas, pankreas dokusunun normal lokalizasyonunun dışında olduğu konjenital bir anomalidir [1]. "Aberan pankreas", "ektopik pankreas", "aksesuar pankreas" gibi değişik isimler verilmektedir [2]. Genellikle asemptomatiktir. Nadiren bu lezyona bağlı olarak gastrointestinal kanama, mide ülseri, mide çıkış yolu darlığı, pankreatit ve malign dönüşüm izlenebilir [3].

Bu yazıda karın ağrısı, bulantı kusma nedeniyle başvuran, yapılan klinik, radyolojik ve laboratuvar değerlendirmelerinde mide kanseri tanısı dışlanamayan ve cerrahi girişime karar verilen, patoloji sonucu heterotopik pankreas olarak gelen hasta sunulmuştur.

## Olgu Sunumu

48 yaşında kadın hasta, karın ağrısı ve bulantı kusma şikâyetiyle başvurdu. Mide-duodenum kontrastlı grafisinde, antrumda prepilorik yerleşimli, 2 cm x 1.5 cm genişliğinde ülsere lezyon erken mide kanseri açısından kuşku olarak değerlendirildi (Şekil 1). Üst gastrointestinal sistem endoskopisinde antrum lokalizasyonunda pilora 4 cm mesafede, 3 cm çapında kenarı düzenli gastrik epitel ile kaplı, ortası polipoid yapıda lezyon saptandı (Şekil 2). Lezyondan endoskopik biyopsi alındı. Mide endoskopik biyopsi sonucu kronik gastrit ile uyumlu geldi. Fakat hastanın şikayetlerinin gerilememesi ve lezyonun makroskopik görünümünün tümör izlenimi vermesinden dolayı hastaya cerrahi girişim yapılmasına karar verildi. Distal subtotal gastrektomi, omentektomi, Roux – Y gastrojejunostomi işlemleri yapıldı. Ameliyat sonrası sorunsuz seyretti. Yapılan patoloji değerlendirmesinde, antrum bölgesinde 1.7 cm çapında, kirli beyaz renkte homojen yapı

**Alındığı Tarih:** 30 Mart 2009

**Yazışma Adresi (Address):** Dr. Gültekin Ozan Küçük  
Seyitömer Mah. Mismarcı Sok. Dilek Apt. No: 2 D.12  
Fatih - İstanbul  
**e-posta:** gultekinozan@hotmail.com

görüldü (Şekil 3). Yapılan kesitlerde submukozada ve musküler tabakada pankreatik asinüs, duktus adacıklarının oluşturduğu lobülüs yapısı izlendi. Atipi/displazi bulgusu mevcut değildir. Lezyonun heterotopik pankreasla uyumlu olduğu görüldü. Hasta postoperatif dönemde halen sorunsuz olup düzenli olarak takip edilmektedir.

## Tartışma

Schultz 1729'da bebek otopsi esnasında rastladığı ileal divertikülde lokalize heterotopik pankreasla ilgili ilk olgu sunumunu yapmıştır [3]. Biswas ve ark. [4]'na göre Klob 1859 yılında ilk defa heterotopik pankreasın histolojik görünümünü tarif etmiştir.

Görülme sıklığı otopsi serilerinde %0.5-13.7 arasındadır. Hastaların yaşı 40-70 arasında değişmektedir [5]. Özofagustan kolona kadar gastrointestinal sistemin her bölgesinde rastlanabileceği gibi, sıklıkla mide antrum bölgesinde, duodenum ve proksimal jejunumda lokalize olur [6]. Mide ön veya arka duvarda da lokalize olabilir. Sıklıkla büyük kurvatür yerleşimlidir [7]. Ayrıca medias-tende, Meckel divertikülünde, akciğerde, safra kesesinde, dalakta, mezenterde, göbekte, özofagusta, omentumda ve Fallop tüplerinde heterotopik pankreasa rastlanabilir [7]. Sunulan olguda ise lezyon büyük kurvatür yerleşimli olup pilora yaklaşık 4 cm mesafededir.

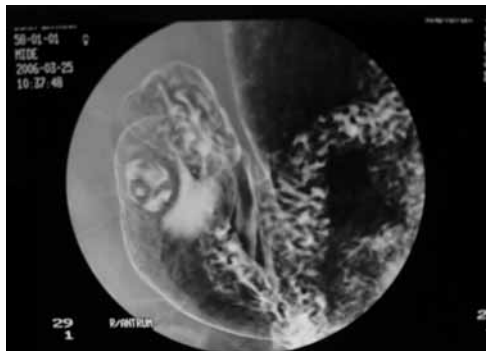
Heterotopik pankreas dokusunun ortotopik pankreasla bir ilişkisi yoktur. Kendine ait duktusu ve dolaşım sistemi vardır [1]. Heterotopik pankreasın, multipotent rejyonel endodermin anormal gelişimi sonucunda oluştuğuna dair hipotezler mevcuttur [4]. Mide, duodenum ve pankreas embriyolojik olarak ön barsak kökenli organlar olup, bu iki durum heterotopik pankreas dokusunun neden sıklıkla midede, duodenumda veya proksimal ince barsakta lokalize olduğunu açıklayabilir [4,8].

Ektopik pankreasa ait semptom ve bulgular nonspesifik olup hafif dispepsiden akut karına kadar değişen klinik bulguları ile karşımıza çıkabilir [1,2,5]. En sık başvuru nedenleri arasında başta epigastrik karın ağrısı (%70), karında şişlik hissi (%30), ishal, sarılık, hematemez, kilo kaybı, melena gelmektedir [9].

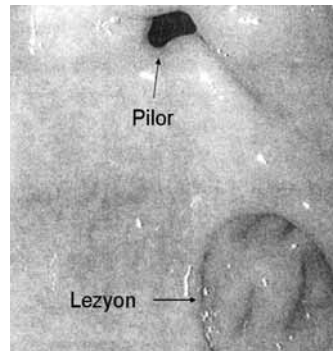
Lezyonun lokalizasyonuna göre, özofagus yerleşimli olgularda disfaji, mide yerleşimli olgularda pilor obstrüksiyonu, ülserasyon, kanama, incebarsakta yerleşen olgularda, ektopik pankreas dokusuna bağlı perforasyon olguları da bildirilmiştir [1,2,5,10]. Sunduğumuz hastada ağırlıklı olarak dispeptik yakınmalar vardı.

Heterotopik pankreas genellikle semptomatik hastalarda endoskopi esnasında veya radyolojik görüntüleme sırasında tespit edilirler [8]. Gastroskopi, baryumlu grafi, bilgisayarlı tomografi lezyona dikkat çeker, fakat kesin tanı koydurmaz. Sunulan olguda ise lezyon radyolojik olarak erken mide kanseri olarak yorumlanmıştır. Güncel bir tanı yöntemi olarak endoskopik ultrasonografi submukozal yerleşimli lezyonların tanısında yararlıdır [11]. Bu lezyonların mide duvarından mı, yoksa dışarıdan bası yapan bir kitleye ait olup olmadığını ayırt etmek mümkündür. Endoskopik ultrasonografi stromal tümörler, lipomlar, heterotopik pankreas ayırımında tanıda yardımcı olabilir. Endoskopik ultrasonografide heterotopik pankreas genellikle hipoeoik, heterojen görümlü, sınırları belirsiz lezyonlar olarak görülür.

Endoskopi esnasında tesadüfen saptanan bu lezyonlarda alınan biyopsi sonuçları genelde normal mide mukozası olarak izlenir [12]. Sunulan olguda biyopsi sonucu kronik gastrit olarak gelmiştir. Endoskopide submukozada solid kitle olarak karşımıza çıkan bu lezyonlar hastanın pankreatit geçirmesi veya psödokist oluşması durumunda submukozal kitle görünümü kaybolabilir ve tanı zorlaşır. Bütün bu görüntüler non-spesifik olup karsinoid tümörler,



Şekil 1. Mide-duodenum grafisinde, antrumda ülser lezyon (Erken mide ca ?).



Şekil 2. Prepylorik antrumdaki lezyonun endoskopi görüntüsü.

fibromlar, eozinofilik granülom, granüler hücreli myeloblastom ve birçok malign tümörler aynı endoskopik görünümle karşımıza çıkabilir [13]. Tüm bu nedenler heterotopik pankreas tanısı konmasında zorluklara neden olur. Mide ve duodenum yerleşimli pankreas dokusunda rudimenter pankreatik duktusu temsil eden merkezi bir göbeklenme gözlenebilir (Central umbilication) [11] (Şekil 3).

Makroskopik görünüm olarak heterotopik pankreas genellikle 3 cm'den küçük, lobüle, intramural yerleşimli bir kitle olarak görülür [8,14]. Çapı 1.5 cm'nin üzerinde olan lezyonlar daha sık semptom verirler [1]. Sunulan olguda kitlenin boyutu 1.7 cm olarak ölçülmüş olup literatürle benzer özelliktedir. Shin ve ark. [14] 2007 yılında, jejunal mezenterden kaynaklanan 20 cm çapında heterotopik pankreas dokusu bildirmiştir.

Nadiren komplikasyona yol açarlar. Gastrik heterotopik pankreasta pankreatit, psödokist, adenom, insülinoma, nöroendokrin karsinom gelişebilir [11,15]. Malign değişim sıklığı tam olarak bilinmemekle, literatürde bildirilen 30'un üzerinde vaka mevcuttur. 12 olguyu içeren bir seride aberan pankreas dokusunda %12.7 oranında kanser sıklığı bildirilmiştir [15].

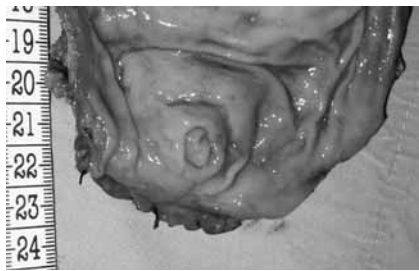
Heterotopik pankreas dokusu asemptomatik olduğunda klinik bir önemi yoktur ve cerrahi tedavi gerektirmez. Fakat semptomatik olduğunda veya radyolojik ve endoskopik olarak neoplastik bir durum ekarte edilemediği zaman cerrahi tedavi gereklidir [11]. Sunulan olguda yapılan biyopsi sonucu kronik gastrit ile uyumlu gelmiştir. Fakat lezyonun radyolojik ve endoskopik görünümünün erken mide kanseri izlenimi vermesi nedeniyle laparotomi kararı alınmıştır. Lezyonun boyutu ve lokalizasyonu, yapılacak cerrahi tedavinin planlanması açısından önemlidir. Ameliyat esnasında frozen yapılan ve heterotopik pankreas teşhisi konulan olgularda lokal eksizyon önerilir [11].

Sonuç olarak heterotopik pankreas nadir görülen bir lezyon olmasına rağmen özellikle genç hastalarda mide-

de submukozal yerleşimli kitlesel lezyonlarla karşılaşıldığında ayırt edici tanı olarak düşünülmelidir.

## Kaynaklar

1. Armstrong CP, King PM, Dixon JM, et al. The clinical significance of heterotopic pancreas in the gastrointestinal tract. *Br J Surg* 1981; 68: 384-387.
2. Göksoy E, Perek S, Perek A, ve ark. Kanamaya yol açmış midede lokalize heterotopik pankreas olguları. *GATA Bülteni* 1985; 27: 771-775.
3. Hsia CY, Wu CW, Lui WY. Heterotopic pancreas: a difficult diagnosis. *J Clin Gastroenterol* 1999; 28: 144-147.
4. Biswas A, Husain EA, Feakins RM, et al. Heterotopic pancreas mimicking cholangiocarcinoma. Case report and literature review. *JOP* 2007; 8: 28-34.
5. Christodoulidis G, Zacharoulis D, Barbanis S, et al. Heterotopic pancreas in the stomach: a case report and literature review. *World J Gastroenterol* 2007; 13: 6098-6100.
6. Erkan N, Vardar E, Vardar R. Heterotopic pancreas: Report of two cases. *JOP* 2007; 8: 588-591.
7. Chandan VS, Wang W. Pancreatic heterotopia in the gastric antrum. *Arch Pathol Lab Med* 2004; 128:111-112.
8. Park HS, Jang KY, Kim YK, et al. Cystic lesion mimicking intraductal papillary mucinous tumor arising in heterotopic pancreas of the stomach and synchronous intraductal papillary mucinous adenocarcinoma of the pancreas. *Int J Surg Pathol* 2008; 16: 324-328.
9. Lai ECS, Tompkins RK. Heterotopic pancreas: review of a 26 year experience. *Am J Surg* 1986; 151: 697-700.
10. Wilde GE, Gakhal M, Sartip KA, et al. Pancreatitis in initially occult gastric heterotopic pancreas. *Clin Imaging* 2007; 31: 356-359.
11. Haj M, Shiller M, Loberant N, et al. Obstructing gastric heterotopic pancreas: case report and literature review. *Clin Imaging* 2002; 26: 267-269.
12. Motoo Y, Okai T, Ohta H, et al. Endoscopic ultrasonography in the diagnosis of extraluminal compression mimicking gastric submucosal tumors. *Endoscopy* 1994; 26: 239-242.
13. Mönig SP, Selzner M, Raab M, et al. Heterotopic pancreas. A difficult diagnosis. *Dig Dis Sci* 1996; 41: 1238-1240.
14. Shing SS, Jeong YY, Kanh HK. Giant heterotopic pancreas in the jejunal mesentery. *Am J Roentgenol* 2007; 189: 262-263.
15. Emerson L, Layfield LJ, Rohr LR, et al. Adenocarcinoma arising in association with gastric heterotopic pancreas: A case report and review of the literature. *J Surg Oncol* 2004; 87: 53-57.



**Şekil 3.** Ameliyat piyesinde, pilora komşu lezyonun makroskopik görünümü.