

## MİTRAL KAPAKTA PERFORASYONA NEDEN OLAN BİR STAFİLOKOK ENDOKARDİT VAKASI

Tufan TÜKEK, A.Bilge SÖZEN, Vakur AKKAYA, Şeref DEMİREL, Hasan KUDAT, Dursun ATILGAN, Mustafa ÖZCAN, Özen GÜVEN, Ferruh KORKUT\*

### ÖZET

İnfektif endokardit tedavisinde temel yaklaşım yüksek risk grubundaki hastaların belirlenmesidir. Transözefageal ekokardiyografi (TEE) yüksek risk grubundaki hastaların belirlenmesinde, komplikasyonların erken tanınmasında ve tedavinin yönlendirilmesinde çok önemli bir tanı aracıdır. Transtorasik ekokardiyografiye (TTE) göre valvüler lezyonların saptanmasında oldukça duyarlı bir yöntemdir. Bu yazıda tedavi altında iken TEE de, literatürde nadir bildirilen mitral kapak perforasyonu saptanan 30 yaşında kadın hasta sunulmaktadır.

**Anahtar Kelimeler:** Enfektif endokardit, mitral kapak perforasyonu, komplikasyonlar, vejetasyon.

### SUMMARY

*A case of mitral valve perforation due to staphylococcal endocarditis.* The most important consideration in the management of infective endocarditis is the determination of the patients in the high risk group. Echocardiography is important as a diagnostic tool in the determination of patients in the high risk group, in the early recognition of complications and in the selection of treatment modalities.

Transesophageal echocardiography is more sensitive in the determination of valvular lesion compared to transthoracic echocardiography.

We present a case report of a 30 years old woman diagnosed to have mitral valve perforation during TEE examination which is rarely reported in literature.

**Key Words:** infective endocarditis, mitral valve perforation, complications, vegetation

### GİRİŞ

Tedavideki gelişmelere rağmen infektif endokardit (İE) yüksek mortalite ve morbiditesi ile ciddi bir problem olmaya devam etmektedir. Genel mortalitesi %30 civarında iken, yüksek risk grubundaki hastalarda bu oran %50-100'e kadar yükselebilmektedir (5,13). Yüksek risk grubundaki hastaların erken belirlenmesi ve tedavisi ile prognoz düzelebilmektedir (3). Ekokardiyografi, İE tanısı, komplikasyonların erken saptanması ve yüksek risk grubundaki hastaların tedavilerinin yönlendirilmesinde kabul edilmiş bir yöntemdir (10). Kolay ve sık uygulanan TTE ile İE tanısını hem koyma hem de komplikasyonların belirlenmesindeki yetersizlikler, özellikle yüksek risk grubundaki hastalarda

TEE nin daha sık kullanılması gerektiğini düşündürmektedir (12).

Bu makalede, TTE de sadece ileri derecede mitral ve aort yetersizliği saptadığımız, TEE de aort ve mitral kapak vejetasyonları ile nadir bir komplikasyon olan mitral kapak ön yaprakçık perforasyonunu görerek, tedavisini medikalden cerrahiye yönlendirdiğimiz bir İE vakası sunulmaktadır.

### VAKA

30 yaşında bayan hastamıza 5 yıl evvel nefes darlığı olmaya başlayınca yapılan tetkikler sonrasında mitral stenoz tanısı konularak açık mitral komissürotomi uygulanmış. Son dört yıldır herhangi bir şikayeti olmayan

hastanın 6 ay önce nefes darlığı olmaya başlamış. Bir ay önce ateş yükselmesi ve gide-rek genel durumun kötüleşmesi üzerine has-taneye başvurulmuş. Lökositoz ve sedimentas-yon yüksekliği tespit edilen ve hemokültü-ründe metisiline rezistan stafilokoküs aereus üreyen hastanın, vankomisin 4x500 mg ve amikasin 1x1000 mg tedavisiyle 3-4 gün sonra ateşi düşmüş, genel durumu düzelmiş. Tedavi altında olmasına rağmen son 3-4 gündür yeniden ateşi yükselen ve genel du-rumu bozulan hasta kliniğimize sevk edil-miş.

Yapılan muayenede TA: 100/60 mmHg, NDS: 120/R, aksiller ateş 38C idi. Dinle-mekle apekte sol koltuk altına yayılan 3/6 şiddetinde pansistolik sufl, aort adağında 2/6 şiddetinde erken diyastolik üfürüm tespit edildi. Akciğer ve batın muayenesi normal bulundu. Yapılan transtorasik ekokardiyog-rafisinde, sol kalp boşluklarının genişlemiş, sol ventrikül sistolik fonksiyonlarının hafif bozulmuş olduğu tespit edildi. İleri derecede mitral ve aort yetersizliği akım örnekleri alındı. Kapaklarda oluşan harabiyeti daha iyi göstermek ve tedaviyi yönlendirmek için hastaya transözafageal ekokardiyografi ya-pıldı. Mitral kapakta her iki yaprakçığın ka-lın olduğu, ön yaprakçığın perfore olduğu

görüldü (Şekil 1). Mitral kapakta saplı veje-tasyon mevcuttu ve ileri derecede mitral ye-tersizliği vardı. Aort kapağında iki adet 0.5-1 cm çapında vejetasyon ve ciddi aort yeter-sizliği saptandı (Şekil 2). Bu bulgularla has-ta acil olarak operasyona verildi.

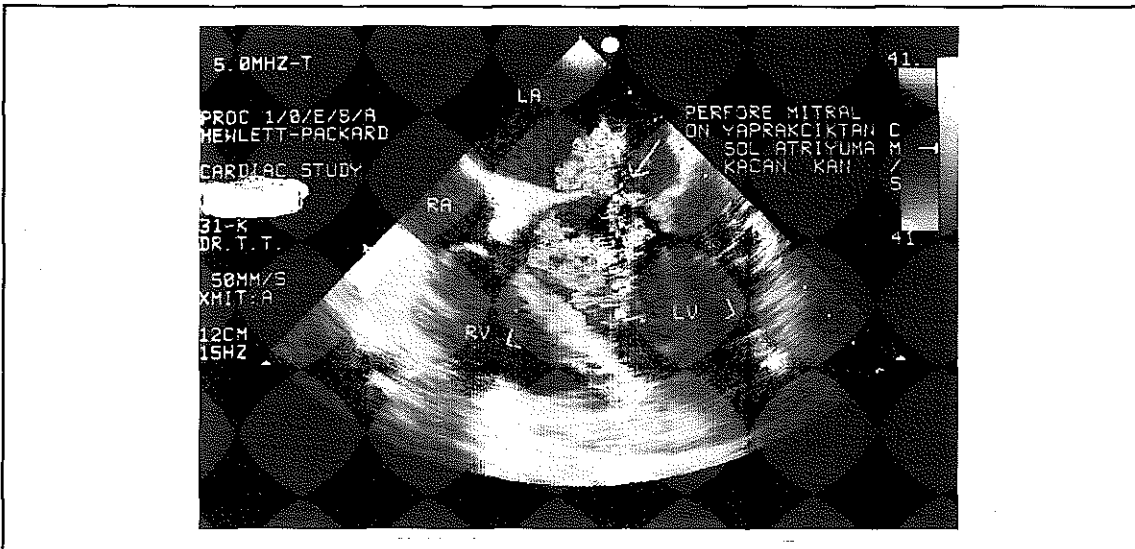
Operasyonda, mitral kapak ön yaprakçığında 0.7 cm lik perforasyon olduğu, aort ve mitral kapaklarda ileri derecede harabiyet olduğu görüldü. Aort ve mitral pozisyonuna prostet-ik kapak replasmanı yapıldı.

### TARTIŞMA

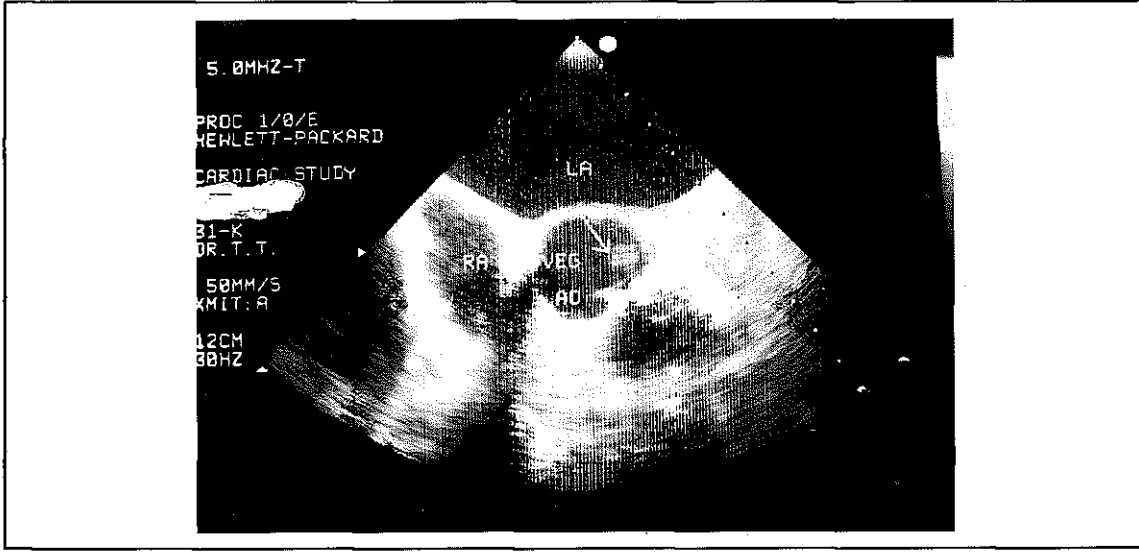
İnfektif endokardit tedavisinde temel yakla-şım yüksek risk grubundaki hastaların belir-lenmesidir. Literatürde bu yüksek risk fak-törleri, ileri yaş, stafilokok enfeksiyonu, aort kapak tutulumu, konjestif kalp yetersizliği, abse oluşumu, 10 mm den büyük vejetas-yonlar, santral sinir sistemi ve koroner arter-de embolik olaylar prostetik kapak tutulması olarak belirlenmiştir (3).

Bu faktörlerin saptanmasında kullanılan transtorasik ekokardiyografi, kapak lezyon-larının saptanmasında düşük sensitiviteye (%30-80) sahiptir (9). Buna karşın transöze-fageal ekokardiyografinin, kapak perforas-

Resim 1. Perfore mitral ön yaprakçıktan sol atriuma kaçan kan



Resim 2. Aort kapağında saphı vegetasyon



yonu, abse ve vejetasyonların saptanmasında sensitivitesi hayli yüksektir (>%90) (1,10,11,14). Acil cerrahi müdahale gerektiren, lezyonlara bağh refrakter kalp yetersizliği, intrakardiak fistüller ve kapak perforasyonları, septal abselerin neden olduğu yüksek dereceli kardiak ileti bozukluklarının saptanmasında ve tedavinin yönlendirilmesinde bizim vakamızda da görüldüğü gibi TEE, TTE den daha büyük faydalar sağlamaktadır (12).

Vakamızda sunulan mitral kapak perforasyonu literatürde nadiren bildirilmiştir (6,8). Bu vakalarda posterior papiller kas rüptürü ve mitral kapak arka yaprakçığında yırtılma saptanmıştır. Vakalardan bir tanesi operasyon esnasında bir diğeri de TEE de saptanmıştır. Bizim vakamızda tedavi sırasında ortaya çıkan perforasyon, 2 nedenden dolayı olmuş olabilir. Biri, İE seyrinde ortaya çıkan aort regürjitan jet akımının yarattığı mitral kapak harabiyeti (4,7,17), diğeri de daha invaziv ve daha fazla doku hasarına neden olan stafilokokların direkt etkisidir (16).

Sonuç olarak yüksek risk grubundaki hastaların TEE yapılarak incelenmesi, acil cerrahi müdahale gerektiren vakaların erken tanıma ve tedavisine olanak sağlayacaktır.

## KAYNAKLAR

1. Birmingham, G.D., Rahko, P.S., Ballantyne, F.III. Improved detection of infective endocarditis with transesophageal echocardiography. *Am Heart J* 3:774 (1992).
2. Brandenburg, R.O.,Giuliani, E.R., Wilson, W.R.: Infective endocarditis- a 25 year overview of diagnosis and therapy. *J Am Coll Cardiol* 1:289 (1983).
3. Erbel, R., Rohmann, S., Kupferwasser, I.: Identification of high-risk subgroups in infective endocarditis and the role of echocardiography. A Review: *European Heart J* 16:588 (1995).
4. Fisher, E.A., Estioko, M.R., Stern, E.H., Goldman, M.E.: Left ventricular to left atrial communication secondary to a paracoarct abscess: color flow Doppler documentation. *J Am Coll Cardiol* 10:222 (1987).
5. Gonzales-Vilchez, F.J., Martin-Duran, R., Delgado-Ramis, C.: Active infective endocarditis complicated by paravalvular abscess. Review of 40 case. *Rev Esp Cardiol* 44:306 (1991).
6. Jinno, T., Tago, M., Yamane, M., Nakagawa, J.: A case of infective endocarditis with subtotal rupture of the posterior papillary muscle. *Kyobu Geka* 48:487 (1995).
7. Karalis, D.G., Bansal, R.C., Hauck, Aj et al.: Transesophageal echocardiographic recognition of subaortic complications in aort valve endocarditis. Clinical and surgical implications. *Circulation* 86:353 (1992).
8. Mora, V., Salvador, A., Martinez, L., Almenar, L.: Transesophageal echocardiography diagnosis of perforation of the mitral valve secondary to infective endocarditis. *Rev Esp Cardiol* 46:122 (1993).
9. Mugge, A., Daniel, G.W., Frank, G., Lichtlen, P.R.: Echocardiography in infective endocarditis: reassessment of prognostic implications of vegetation size determined by the transthoracic and the transesophageal approach. *J Am Coll Cardiol* 14:631 (1989).
10. Richard, W., William, A., William, B., Richard, A.W., Miguel, Q.: Clinical impact of transesophageal echocardiography in the diagnosis and management of infective endocarditis. *Am J Cardiol* 73:1089 (1994).
11. Rohmann, S., Erbel, R., George, G.: Clinical relevance of vegetation localization by transesophageal echocardi-

- ography in infective endocarditis. *Eur Heart J* 12:446 (1992).
12. Rohmann, S., Erbel, R., Mohr-Kahaly, S., Meyer, J.: Use of transesophageal echocardiography in the diagnosis of abscess in infective endocarditis. *Eur Heart J* 16:54 (1995).
  13. Rohmann, S., Seifert, T., Erbel, R.: Identification of abscess formation in native valve infective endocarditis using transesophageal echocardiography: implication for surgical treatment. *Thorac Cardiovasc Surg* 39:273 (1991).
  14. Shively, B.K., Gurule, F.T., Roldan, C.A.: Diagnostic value of transesophageal compared with transhoracic echocardiography in infective endocarditis. *J Am Coll Cardiol* 18:391 (1991).
  15. Terpenning, M.S., Buggy, B.P., Kauffman, C.A.: Infective endocarditis: clinical features in young and elderly patients. *Am J Med* 83:626 (1987).
  16. Watanakunakom, C., Burkert, T.: Infective endocarditis at a large community teaching hospital, 1980-1990. A review of 210 episodes. *Medicine* 72:90 (1993).
  17. Weinstein, L.: Infective endocarditis. In: Braunwald, E., ed. *Heart disease. A textbook of cardiovascular medicine*. Philadelphia: W.B.Saunders Company, 1988.