

## SERBEST TRANSVERS REKTUS ABDOMİNİS MUSKULOKUTAN (TRAM) FLEP KULLANIMI İLE MASTEKTOMİ İLE AYNI SEANSTA MEME REKONSTRÜKSİYONU

Murat TOPALAN\*, Aylin BİLGİN KARABULUT\*, Atilla ARINCI\*, İsmail ERMİŞ\*,  
Vağif KALENDEROV\*, Metin ERER\*

### ÖZET

Meme kanserli olgularda mastektomi ile beraber tek seansta meme rekonstrüksiyonu yapılması hasta ve cerrah açısından büyük avantajlar taşımaktadır. Günümüzde en seçkin yöntem otojen doku kullanılmasıdır. Uygun vakalarda transvers rektus abdominis flebinin serbest transferi ile tek seanslı meme rekonstrüksiyonu üstün kozmetik sonuç sağlamaktadır.

Bu çalışmada, meme kanserli bir olguya eksizyonel cerrahi ile beraber aynı seansta serbest TRAM flebi ile meme rekonstrüksiyonu tanıtılmaktadır. İyi kozmetik sonuç elde edilmiş fakat hasta tüm adjuvan tedaviye rağmen iki buçuk sene sonra metastatik hastalık nedeniyle kaybedilmiştir. Meme kanseri tedavisinde amaç, maliniteyi elimine ederken yaşam kalitesinin en üst düzeye taşınmasıdır. Günümüzde, bunu en iyi sağlayan yöntem ise TRAM flebinin tek seansta serbest transferi ile yapılan memem rekonstrüksiyonudur.

**Anahtar Kelimeler:** Meme rekonstrüksiyonu, serbest flep, TRAM flebi

### SUMMARY

*Immediate breast reconstruction with free transvers reetus abdominis musculocutaneous (Tram) Flap* Immediate reconstruction of breast following mastectomy is very advantageous both for the patient and the surgeon. Currently the best method of reconstruction is the autogenous tissue and free transfer of the transvers reetus abdominis musculocutaneous (TRAM) flap provides excellent cosmetic results in selected cases.

In this case report, immediate breast reconstruction with free TRAM flap is demonstrated. The asthetic result has been very good but the patient has died of methastatic disease two years six months following reconstruction. The goal in breast reconstruction is eliminating of the malignancy as well as provision of a better quality of life. This aim can be accomplished by immediate breast reconstruction utilizing TRAM flap as an autogenous free tissue transfer.

**Key Words:** Breast reconstruction, free flap, TRAM flap

### GİRİŞ

1982 yılında Hartrampf ve arkadaşları tarafından transvers rektus abdominis muskulokutan (TRAM) flebinin meme rekonstrüksiyonu için tanımlanmasından sonra, otojen doku ile meme rekonstrüksiyonu popülerize olmuştur (4). TRAM flep, rektus abdominis kasının periumbilikal perforatörleri yolu ile beslenen alt abdominal deri ve derialtı yağ dokusundan oluşmaktadır. Kasın arteriel beslenmesi superior ve inferior derin epigastrik arterler ile olmaktadır (8). Boyd, Taylor ve Corlett tarafından yapılan kadavra ça-

lışmalarında rektus abdominis kası ve karın ön duvarının beslenmesi, muskulokutan perforatörlerin anatomik lokalizasyonları, karın duvarı zonlara ayrılarak tüm detayları ile ortaya konulmuştur (1).

Pediküllü TRAM flebi meme rekonstrüksiyonu için superior pediküllü olarak, epigastrika superior arterden beslenecek şekilde planlanır (5). Son yıllarda TRAM flebinin inferior epigastrik sistem kullanılarak mikrovasküler transferi giderek yaygınlaşmış ve mikrocerrahinin rutin kullanıma girmesi ile otojen doku ile meme rekonstrüksiyonunda

elde edilen başarılarla yeni bir döneme girilmiştir.

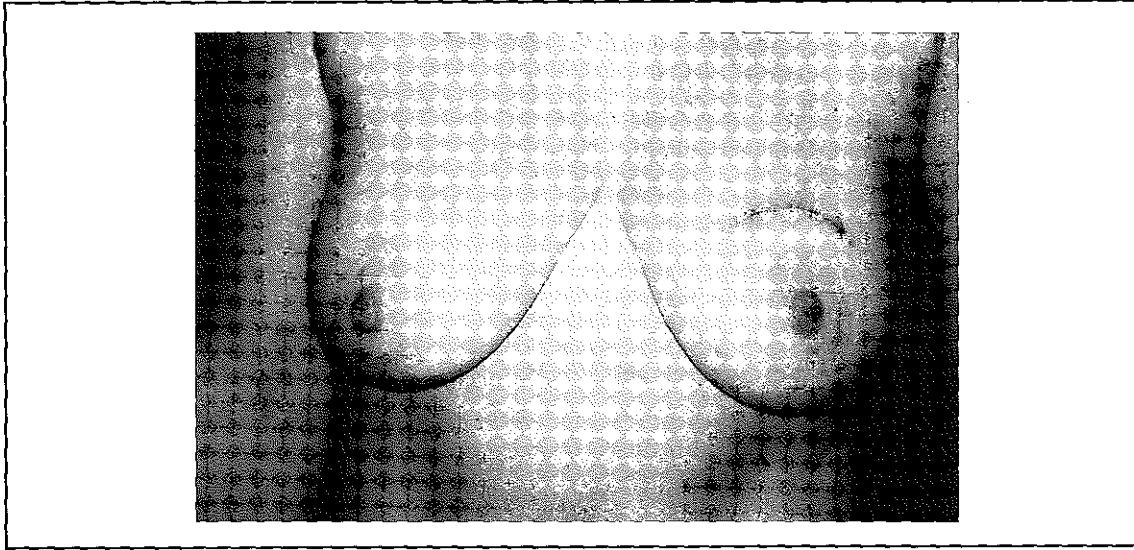
## MATERYAL ve METOD

30 yaşında, sekiz yıl önce tek doğum yapmış, sosyoekonomik düzeyi iyi, yüksek eğitim görmüş, sportmen fizik yapısı ve sosyal yaşantısına önem veren bayan hasta, son üç ay içerisinde yıkanırken sol meme üst dış kadranda eline gelen kitle nedeniyle başvurdu. Meme cerrahları tarafından yapılan klinik muayenede, memede aynı lokalizasyon-

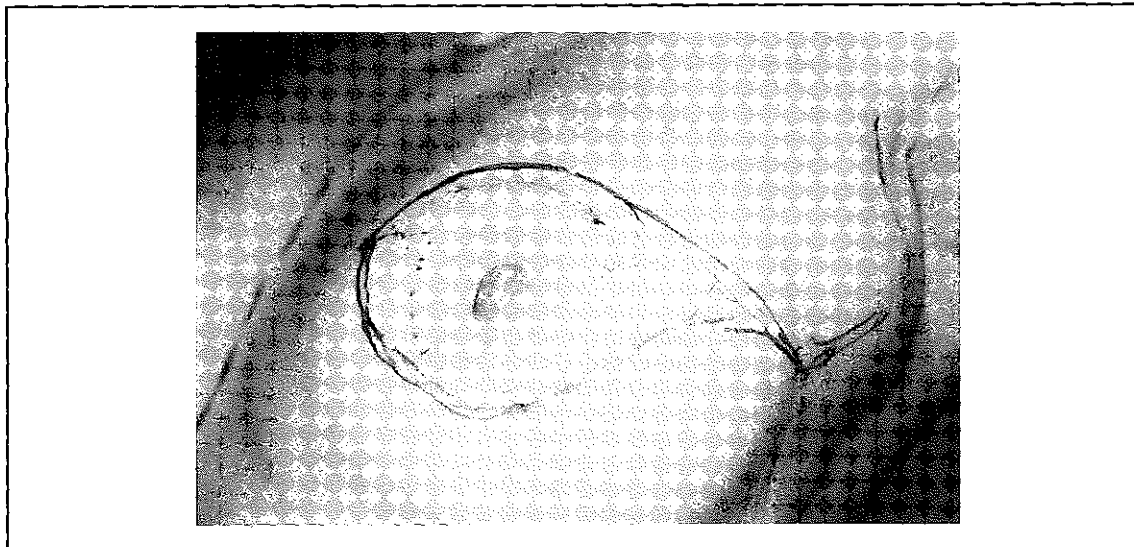
da çapı yaklaşık 3 cm boyutlarında nodülerite gösteren kitle ile aynı taraf aksillasmda çapı 2 cm den küçük birden fazla mobil aksiller lenfadenopati palpe edildi.

Sol memedeki kitleye eksizyonel biopsi yapıldı (Resim 1). Histopatolojik inceleme sonucunda tümörün multisentrik karakterde invazif duktal karsinom olduğu saptanarak, hastaya total mastektomi (meme ucu, areola, insizyon hattını içeren deri ve tüm meme glandı eksizyonu) ve aksiller disseksiyon ameliyatı planlandı (Resim 2). Ameliyat ön-

Resim 1. Mastektomi öncesi, biopsi yapıldıktan sonraki görünüm



Resim 2. Ameliyat öncesi planlama

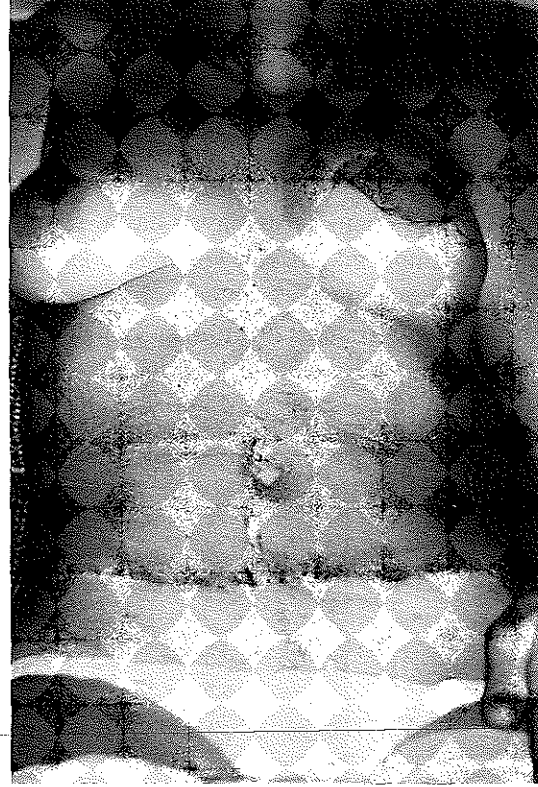


cesi hasta ve ailesi ile yapılan görüşmelerde, meme rekonstrüksiyon seçenekleri hasta ile tartışıldı. Eksizyonel cerrahi ve serbest TRAM flep transferi ile sol meme rekonstrüksiyonu aynı seansta yapıldı. Mikroanastomozlar torakodorsal arter ve vene ucuca yapıldı. Ameliyat 4.5 saat sürdü, hastaya transfüzyon gerekmedi. Ameliyattan bir hafta sonra hasta komplikasyonsuz taburcu edildi (Resim 3.4).

### BULGULAR

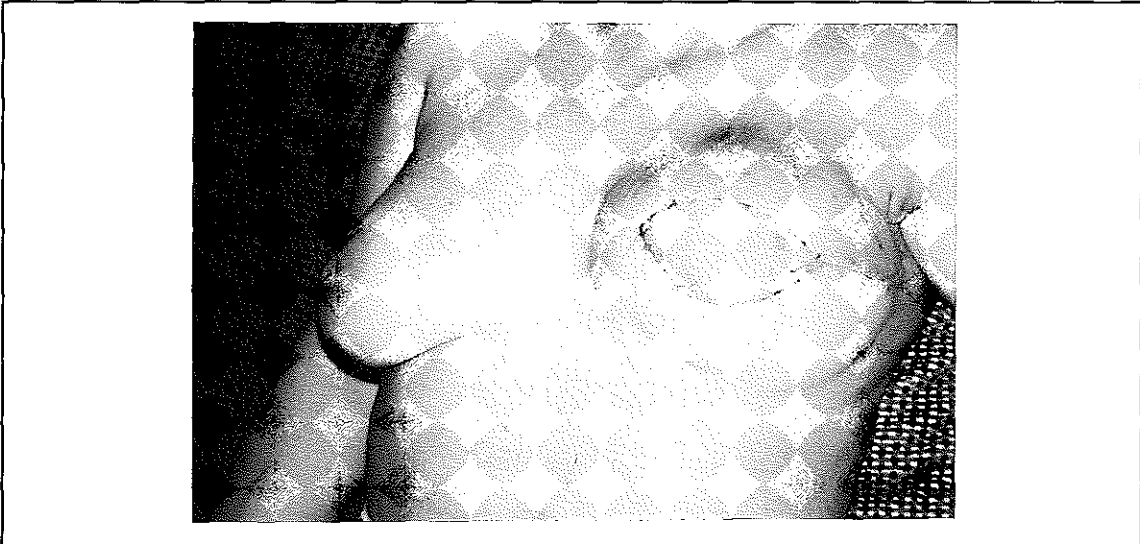
Ameliyattan dört hafta sonra yara iyileşmesi tamamlanmış olarak adjuvan terapiye başlandı. Hasta adjuvan tedaviye rağmen iki yd yedi ay sonra metastatik hastalık nedeniyle kaybedildi. Hastanın yaşantısı boyunca yapılan yakın takibinde biraz küçük olmakla birlikte, rekonstrüksiyonu yapılan meyeyi ameliyattan itibaren kendi memesi olarak algıladı, çok memnun olduğu, psikolojik olarak kendini eksik hissetmediği, sosyal ve aile yaşantısında olumsuz bir etkilenimi olmadığı ve hatta ilk sene içinde bikini giyerek denize girdiği bilinmektedir. Hastanın yaşantısı süresince, transfer edilen fleple ilgili hiçbir problemi olmadığı gibi regional nüks görülmemiştir.

Resim 3. Serbest TRAM flebi ile rekonstrüksiyon sonrası postoperatif bir ay sonraki görünüm.



Sonuç olarak hastada bu kısa süre içinde, daha mutlu ve daha kalitesi yüksek bir yaşam elde edilmiştir. Meme başı rekonstrüksiyonu veya diğer memeye ait yapılabilecek sekonder ameliyatlara yapıl-

Resim 4. Postoperatif dördüncü ayda rekonstrüksiyon yapılan memenin görünümü



ması bu kısa süre içinde mümkün olamamıştır.

## TARTIŞMA

Mastektomi sırasında tek seansta meme rekonstrüksiyonu yapılması rekonstrüktif cerrah ve hasta için büyük avantajlar taşımaktadır. Bu avantajlar, azalmış psikososyal morbidite, üstün kozmetik sonuç elde edilmesi, azalmış cerrahi morbidite ve tek hospitalizasyonla daha az maliyet olarak sayılabilir (2,7).

Adjuvan kemoterapi veya radyoterapinin başlanması ile cerrahi arasında geçen zaman genellikle 14-21 gündür. Hemen meme rekonstrüksiyonu yapılan hastalarda adjuvan terapi verilmesi ertelenmez, ayrıca kemoterapinin bu hastalarda ilave morbiditeye neden olduğu gösterilememiştir. Radioterapi de meme rekonstrüksiyonu sonrası rahatlıkla uygulanabilir. TRAM flebi radyasyonu iyi tolere eder. Stage I veya II hastalar genellikle aynı seansta meme rekonstrüksiyonunda genellikle 3 seçenek vardır: 1- Doku genişletici ve sonra kalıcı meme implantı yerleştirilmesi, 2- Kombine doku flepleri ve meme implantları, 3- Sadece otojen doku ile rekonstrüksiyon. Bu seçenekler içinde günümüzde en avantajlı ve en seçkin yöntem otojen doku kullanımı ile meme rekonstrüksiyonu yapmaktır. Otojen doku hastanın kendi parçasıdır, yabancı cisim reaksiyonu ve kapsüller kontraktür oluşmaz. Bu doku içine sınırlar rejenerasyonla girer ve daha iyi deri duyusu oluşur, onarılan meme deri ve yağ dokusunda oluşmuştur, doğal yoğunluktadır ve yürürken, koşarken, sırtüstü yatarken gerçek meme gibi davranır. Otojen doku rekonstrüksiyonu bu nedenle genç, uzun yaşam beklenen hastalarda tercih edilmelidir. Tüm bu özellikleri yanında daha kompleks rekonstrüksiyon olması ve deneyimli cerrah gerektirmesi de dezavantajları olarak bilinmelidir (6).

TRAM flebi otojen meme rekonstrüksiyonu için en iyi seçeneklerden biridir. Pediküllü TRAM flebi uygulamalarında karşılaşılan en önemli sorun parsiyel flep kaybıdır, parsiyel deri kaybı ve yağ nekrozu ile belirgindir, literatürde % 25 oranında bildirilmektedir (9). Bu komplikasyonun superior pedikül ile beslenmeye bağlı olarak kanın alt abdominal deriye ulaşılabilmesi için çok yol katetmesi, bu seviyede kan akımının ters olması nedeniyle olduğu bilinmektedir (1). Flebin dolaşımını arttırabilmek için bipedikül TRAM flap şeklinde kullanılmıştır. Burada ise daha fazla abdominal duvar feda edildiği için donor alan komplikasyon oranı artmaktadır. Aynı seansta meme rekonstrüksiyonda, parsiyel flep kaybı gibi adjuvant kemoterapinin başlanmasını geciktiren tüm cerrahi komplikasyonlardan kaçınılmalıdır. Böylece komplike fakat en güvenilir yöntem olarak TRAM flebinin serbest transferi meme rekonstrüksiyonunda tercih edilir yöntem olarak ortaya çıkmaktadır (9).

Serbest TRAM flepte, derin inferior epigastrik sistem kullanılır, böylece abdominal duvar daha az zarar görürken, flep vaskülarizasyonu maksimum olur. Transfer, aksiller disseksiyon sırasında torakodorsal damarların aksillada ekspozisyonu ile daha kolaylaşır (9).

Genç, ince karınlı atletik kadınlar, serbest TRAM flebi için en uygun hasta grubudur. Ayrıca sigara içen, obes olan ve diabetli hastalarda da pediküllü TRAM flebi kullanılması riskli olduğu için serbest TRAM flebi tercih edilmelidir. Serbest TRAM flebi uygulamaları için kontrendikasyonlar ise, fizyolojik olarak yaşlı hastalar, vasospastik hastalıkların varlığı, yetersiz veya uygun olmayan alıcı damarlar, kötü motive hastalar, deneyimsiz mikrocerrahi ekip, normal vasküler anatomi bozmuş eski abdominal skarların varlığı şeklinde bildirilmiştir (3).

Serbest TRAM flebinin en önemli üstünlüğü yüksek estetik kalitede doğal meme rekons-

trüksiyonudur. Meme rekonstrüksiyonu için diğer serbest flep seçenekleri, derin inferior epigastrik arter (DIEA) perforator flebi, superior gluteal serbest flebi, inferior gluteal serbest flebi, Rubens flebi (Derin Cırcumflex İliak arter Flebi) ve son yıllarda tanımlanan superior gluteal arter perforator flebidir. Bu fleplerin transferi için alıcı damarlar olarak, torakodorsal sistem damarlar veya internal mammarial vasküler sistem kullanılabilir.

Kadın memesi annelik, seksüalite ve kadınlığın potent sembolüdür. Amaç kısa zamanda normal yaşama dönmek ve tedaviyi tamamlamaktır. Aynı seanslı meme rekonstrüksiyonu, psikososyal morbiditeyi azaltır. Gelişmiş ülkelerde mastektomili hastalarının yaklaşık %10 una meme rekonstrüksiyonu yapılmaktadır (7,9). Bizim ülkemizde ise bu oranın sifıra yakın olduğu düşünülmektedir. Plastik cerrahlar, multidisipliner kanser tedavisindeki yerlerini almalı, tümör cerrahisi öncesi rekonstrüksiyon seçenekleri tüm detayları ile hastalarla tartışılmalıdır. Amacın hastanın bütünlüğünün sağlanması, maliniteyi kontrol ederken yaşam kalitesinin olası en

üst düzeye taşınması olduğu unutulmamalıdır. Günümüzde bunun en iyi sağlandığı yöntem ise TRAM flebinin tek seansta serbest transferi ile yapılan meme rekonstrüksiyonudur.

## KAYNAKLAR

1. Boyd JB, Taylor I, Corlett R: The vascular territories of the superior epigastric and the deep inferior epigastric systems. *Plast Reconstr Surg* 73:1 (1984).
2. Dean C, Chetty V, Forrest AP: Effects of immediate breast reconstruction on psychosocial morbidity after mastectomy. *Lancet* 1:459 (1983).
3. Grotting JC: Immediate breast reconstruction using the free TRAM flap. *Clin Plast Surg* 21:207 (1994).
4. Hartrampf CR, Scheffl M, Black PW: Breast reconstruction following mastectomy with a transverse abdominal island flap. Anatomical and clinical observations. *Plast Reconstr Surg* 69:216 (1982).
5. Kesim SN, Topalan M, Görgün B: The use of transverse reetus abdominis musculocutaneous (TRAM) flap in chest wall reconstruction (Report of two cases). *Med Bull Istanbul* 24:161 (1991).
6. Kroll SS: Why autologous tissue?. *Clin Plast Surg* 25:135 (1998).
7. Miller MJ: Immediate breast reconstruction. *Clin Plast Surg* 25:145 (1998).
8. Schustermann M.A.: The free tram flap. *Clin Plast Surg* 25:191 (1998).
9. Serafin D: Atlas of Microsurgical Composite Tissue Transplantation, WB Saunders Corp, Philadelphia (1996) s.221.