

## ÇOCUKLUK ÇAĞINDA BÖBREK TÜMÖRÜNÜ TAKLİT EDEN KSANTOGRANÜLOMATÖZ PİYELONEFRİT OLGUSU

Mustafa OKUMUŞ\*, Alaaddin ÇELİK\*, Veli UYSAL\*\*, F.Tansu SALMAN\*

### ÖZET

Sol yan ağrısı ve ateş şikayeti ile başvuran 8 yaşındaki kız hastanın, klinik laboratuvar ve radyolojik olarak değerlendirilmesi sonucu sol böbrekte kitle tespit edildi. Kitlenin böbrek kaynaklı tümör olduğu düşünüldü ve hastaya sol nefrektomi yapıldı. Histopatolojik değerlendirme ksantogranüloamatöz piyelonefrit olarak sonuçlandı. Ksantogranüloamatöz piyelonefrit çocukluk çağında çok nadir görülen, ağır kronik inflamatuvar bir hastalıktır. Hastalık nadiren fokal olarak görülür ve böyle vakalarda da renal tümörü taklit eder.

**Anahtar kelimeler:** Ksantogranüloamatöz piyelonefrit, çocuk, nefrektomi.

### SUMMARY

*Xanthogranulomatous pyelonephritis simulating renal malignancy in childhood: A case report.* Eight years old, female patient who presented with left flank pain and fever were diagnosed renal malignancy after the evaluation of clinical, laboratory and radiological findings and left nephrectomy was performed. The histopathological evaluation revealed xanthogranulomatous pyelonephritis. Xanthogranulomatous pyelonephritis is a severe chronic inflammation which is rare in childhood. Focal lesions are very rare and in such cases the disease mimics a renal tumor.

**Key words:** Xanthogranulomatous pyelonephritis, child, nephrectomy.

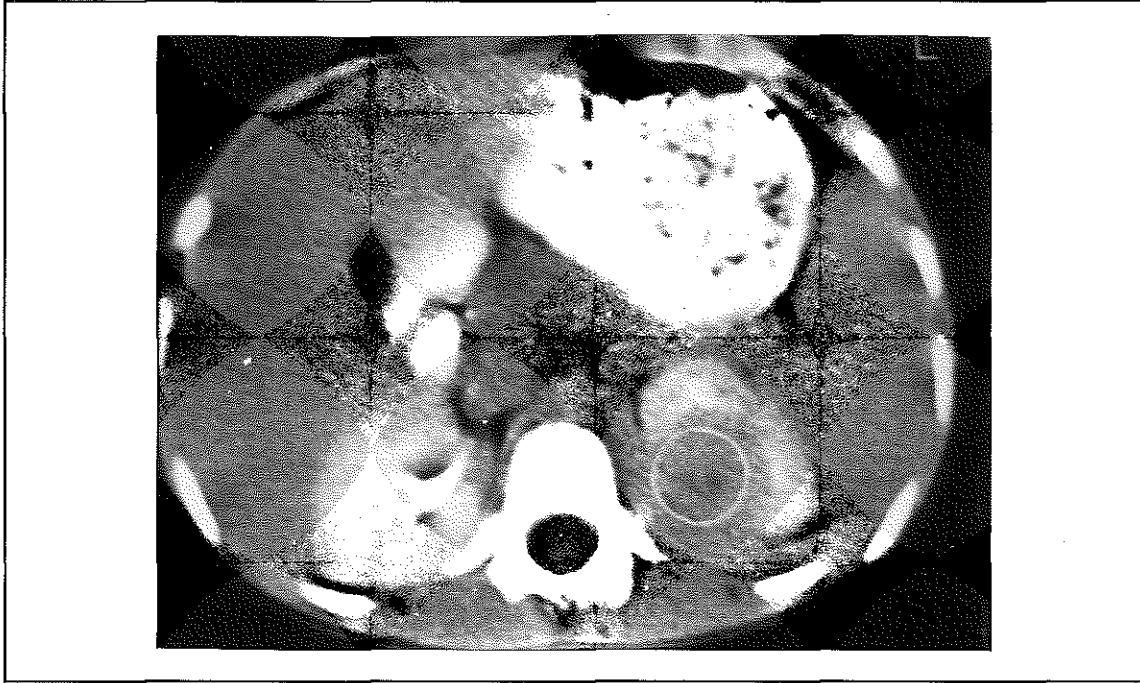
### GİRİŞ

Ksantogranüloamatöz piyelonefrit, çok ender görülen, kronik inflamatuvar bir böbrek hastalığıdır. Kronik infeksiyöz tubulointerstitial nefritin seyrek görülen bir şekli olup, karakteristik olarak lipidle yüklü köpüksü makrofajların yaptığı gözle görülebilen sarı renkli alanlar gözlenir. Sıklıkla orta ve ileri yaş kadınlarda görülür. Çocukluk çağında nadir görülen ve tedavi edilmediği takdirde ileri derecede böbrek hasarına neden olabilen bu hastalığın kesin tanısı histopatolojik olarak konulabilir. Nadir görülmesi ve tedavisinin özellik göstermesi nedeni ile kliniğimizde tümör tanısı ile nefrektomi yaparak tedavi ettiğimiz bir olgu sunulmuştur.

### OLGU SUNUMU

Sekiz yaşındaki kız hasta kliniğimize bir aydır süren sol yan ağrısı ve ateş şikayeti ile başvurdu. Fizik muayenesinde sol kostovertebral açı hassasiyeti dışında özellik olmayan hastanın kan basıncı 120/80 mmHg idi. İdrar sedimentinde nadir eritrosit ve eser miktarda protein saptandı. İdrar kültüründe üreme olmadı. Diğer laboratuvar tetkikleri normaldi. Batın ultrasonografisinde sol böbrek üst polde 48x46x43mm. boyutlarında düzgün konturlu, hipoeoik, nekrotik alanlar içeren solid kitle saptandı. Böbrek tümörü düşünülen hastanın çekilen bilgisayarlı tomografisinde de (BT), sol böbrek üst polde sürrenal ile devamlılık gösteren

Resim 1. BT: Sol böbrek üst polde 48x46x43 mm boyutlarında kitle



55x60x43mm. boyutlarında kitle görüldü (Resim 1). Serum nöron spesifik enolaz (NSE) ve idrar vanil mandelik asit (VMA) düzeyleri normaldi. Yapılan kemik iliği incelemesi normoselülerdi ve rozet formasyonu gözlenmiyordu. Bu bulgularla ön planda nefroblastom düşünülerek opere edilen hastada, sol böbrek üst polünde, parenkim içinde, yaklaşık 20x20mm ebatlarında, sert sarı renkli, solid lezyon saptandı. Aynı zamanda palpasyonla lezyon çevresindeki parenkimal dokunun normale oranla daha sert olduğu ve sertliğin hilusa doğru ilerlediği tespit edildi. Bu bulgular renal tümör lehine değerlendirildi ve hastaya sol nefrektomi yapıldı. Nefrektomi materyalinde üst polde hemen kapsül altında yerleşim gösteren 1 cm. çapında, düzensiz sınırlı, sarı-turuncu renkte tümöral bir lezyon izlendi. Tümöre komşu normal sürrenal dokusu gözlemlendi. Ayrıca 0.8 cm. ölçülerinde bir adet lenf ganglionu çıkarıldı. Kitlenin histopatolojik incelemesinde, köpüksü sitoplazmah, lipidle yüklü makrofaj toplulukları ile karışmış halde küçük makrofajlar, lenfositler, plazma hücreleri ve polimorf nükleuslu lökositler görülerek ksantog-

ranülatöz pyleonefrit tanısı konuldu (Resim 2).

#### TARTIŞMA

Ksantogranülatöz piyelonefrit, renal parenkimin oldukça nadir görülen, lipidle yüklü makrofajların belirgin olduğu, granülatöz, inflamatuvar bir hastalıktır (4,7,9). Bizim hastamız 8 yaşında bir kız çocuğu olmakla birlikte, hastalık sıklıkla, orta ve ileri yaş kadınlarda görülür. Hastahğm etyolojisinde böbrek taşının, kronik üriner enfeksiyonunun, anormal lipid metabolizmasının, lenfatik obstrüksiyonun, iskeni ve anormal immun yanıtın etkili olduğu düşünülmektedir (6).

Hastalar sıklıkla yan ağrısı, ateş ve kilo kaybı şikayeti ile başvururlar ki hastamız da sol yan ağrısı ile başvurmuştu. Muayenelerinde kostovertabral açı hassasiyeti ve çoğu zaman da ele gelen intraabdominal kitle mevcuttur. Tamamma yakınında üriner enfeksiyon tespit edilen hastaların yarısından fazlasında da böbrek taşı tespit edilir. İdrar kültürlerinde

Resim 2. Glomerül ve interstisyumda lipidle yüklü histiyositlerden baskın iltihapsal infiltrasyon (H.Ex 125).



sıklıkla izole edilen mikroorganizmalar *E.coli* ve *Proteus mirabilis*'tir (2,6). Hastamızın yapılan tetkiklerinde böbrek taşına ve üriner enfeksiyonuna rastlanmadı. Tanısal amaçla intravenöz piyelografi (İVP), ultrason ve BT en sık kullanılan radyolojik tetkikler olmasına rağmen BT, tamda en yararlı tetkiktir. Lezyon BT'de tipik olarak obstrüksiyon yaratan taşın üzerinde hafifçe yükselen bir kitle şeklinde görülür (6). Ek olarak böbrek taşı, renal volum artışı, hidronefroz ve ekstrarenal yayılım diğer BT bulgularıdır. Hastamızın yapılan ultrason ve BT bulguları ise renal tümör ile uyumlu kitleyi gösteriyordu.

Standart tedavi şekli cerrahi olmasa rağmen, sadece antibiyoterapi ile tedavi edilebilen vakalar bildirilmiştir (1,3). Biz hastamızda ilk planda tümör düşündüğümüz için antibiyoterapi denemedik. Diffuz ve çok ilerlemiş olgularda total nefrektomi, fokal lezyonlarda ise parsiyel nefrektomi seçilecek en uygun tedavi yaklaşımıdır (3,6). Lezyonun laparotomi sırasındaki makroskopik görünümünü tümör lehine değerlendirdiğimiz için hastamıza nefrektomi yapmayı uygun bulduk.

Xsantogranüloamatöz pyelonefrit çocukluk çağıında oldukça nadir görülen bir hastalık olmasına rağmen böbrek kitlelerinin ayırıcı tanısında mutlaka düşünülmelidir (3). Çok ender olarak böbrek tümörleri ile birlikte olabilen hastalık, özellikle fokal lezyonlarda sıklıkla bütün bulgularıyla bir böbrek tümörünü taklit edebilir (3,8). Kesin tanısı sadece histopatolojik olarak konulabilen bu hastalıktan şüphelenilen olgularda, preoperatif radyolojik tetkiklere ve laboratuvar tetkiklerine ek olarak inoperabl tümörlerde ve tümör düşünülmeleyen olgularda ince iğne biopsisi ve ayrıca intraoperatif olarak da frozen yapılabilir. Rutin histopatolojik incelemeler ile ayırıcı tanı yapılmayan olgularda immunhistokimyasal incelemeler gereklidir.

#### KAYNAKLAR

1. Brown PS Jr, Dodson, M, Weinrub PS: Xanthogranulomatous pyelonephritis: report of non surgical management of a case and review of the literature. Clin Infect Dis 22:308 (1996).
2. Fernandez Garica JS, Garcia Aguayo FJ, Llopis Cartagena M, Carretala Torregrossa JA, Botella Almodovar R: Renopleurol fistula secondary to xanthogranulomatous pyelonephritis. Actas Urol Esp 13:45 (1989).
3. Hammadeh MY, Nicholls G, Calder CJ, Buick RG, Gonnall P, Corkery JJ: Xanthogranulomatous pyelonephritis

- in childhood: pre operative diagnosis is possible. Br J Urol 73:83 (1994).
4. Hepsinstall RH: Urinary Tract Infection, Pyelonephritis, Reflux nephropathy Heptinstall Pathology of the Kidney. "Jenette JC, Olson JL, Schwartz MM, Silva FG (eds): 5. basım Philadelphia, Lippincott-Raven, 1998" sayfa 725.
  5. Lopez-Medina A, Ereno MJ, Fernandez-Canton G, Zuazo A: Focal xanthogranulomatous pyelonephritis simulating malignaney in children. Abdom Imaging 20:27 (1995).
  6. Perez LM, Thrasner JB, Anderson EE.: Successful management of bilateral xanthogranulomatous pyelonephritis by bilateral partial nephrectomy. J Urol 149:100 (1993).
  7. Risdon RA: Pyelonephritis and reflux nephropathy. Tisher CC, Bierner (eds): Renal Pathoiogy with elinical and functional correlations. 2.Baskı, Philedelphia, JB Lippincott 1994. Sayfa 832.
  8. Schoborg TW, Saffos RO, Urdaneta L, Lewis CE: Xanthogranalomatous pyelonephritis associated with renal carcinoma. J Urol 124:125 (1980).
  9. Uysal V, Akman E, Akman N: Ksantogranülatöz pyelonefritler (65 vakamın histopatolojik ve 3 vakamın elekt-rön mikroskopik olarak incelenmesi). İst. Tıp Fak. Mec. 52:39 (1989).