

## KRONİK BÖBREK YETMEZLİKLİ PEDIATRİK BİR HASTADA BİLATERAL FEMUR BOYNU KIRIĞI (OLGU SUNUSU)

İlmay BİLGE, Aysel KIYAK, Ahmet NAYIR, Gül ÖZÇELİK, Yasemin KOZOK,  
Sevinç EMRE, Aydan ŞİRİN\*

### ÖZET

Kronik böbrek yetersizliği (KBY) olan hastalarda renal osteodistrofiye bağlı patolojik kırıklar oluşabilir. Konjenital üropati ve KBY nedeniyle izlenmekte olan 15 yaşında erkek hastada, hipokalsemik konvülsiyon sırasında bilateral femur boynu kırığı gelişti.

Hipokalsemik konvülsiyon sırasında gelişen bilateral femur başı kırığının KBY'li hastalarda seyrek görülen bir durum olması nedeniyle sunulması uygun bulundu.

**Anahtar kelimeler:** Bilateral femur boynu kırığı, kronik böbrek yetersizliği, pediatrik, hipokalsemik konvülsiyon, hiperparatiroidi

### SUMMARY

*Bilateral femoral neck fracture in a pediatric patient with chronic renal failure.* Pathological bone fractures due to secondary hyperparathyroidism and renal osteodystrophy may develop in patients with Chronic Renal Failure (CRF). However reported cases of bilateral femoral neck fracture in pediatric age group is very low in the literature.

We reported a 15 year-old boy followed with the diagnosis of CRF due to congenital uropathy developing bilateral femoral neck fracture during hypocalcemic convulsion.

**Key words:** Bilateral femoral neck fracture, chronic renal failure, pediatric, hypocalcemic convulsion, hyperparathyroidism

### GİRİŞ

Bilateral femur boynu kırığı, travma, konvülsiyon, myelografi ya da şok tedavisi sırasında ender olarak görülebilir (5,6,18). Kronik böbrek yetersizlikli erişkinlerde hipokalsemik konvülsiyon sırasında bilateral femur kırığı ortaya çıkabilir (14). Ülkemizden de KBY'li erişkin hastalarda hipokalsemik konvülsiyona bağlı bilateral femur boynu ve superior pubis ramus kırığı olgusu bildirilmiştir (19). KBY'li çocuklarda görülmesi beklenmeyen bir bulgudur.

KBY'li pediatrik yaş gurubunda bilateral femur boynu kırığı gelişen bir olgu sunularak, renal osteodistrofinin erken dönemde izlenmesine dikkat çekilmesi amaçlanmıştır.

### VAKA TAKDİMİ

15 yaşında erkek hasta, 5 yıl önce poliüri, polidipsi yakınmaları ile başvurmuştu. Ultrasonografide bilateral hidronefroz saptandı. Bu dönemde böbrek fonksiyonları normal idi. Sistoskopik incelemede veru montanum altında valv saptanarak rezeke edildi. Vezikoureteral reflü tespit edilmedi. İzlemenin üçüncü yılında böbrek fonksiyonlarında hafif derecede azalma oldu. Böbrek biopsisinde tubüler atrofi ve tubülointerstisyel fibrozis görüldü. KBY nedeniyle, fosfor bağlayıcı kalsiyum tuzları ve D vitamini analogu başlandı. İlaçlarını düzenli kullanmayan hastada, kreatininin klirensi 30ml/dak/1.73m<sup>2</sup> iken ileri derecede sekonder hiperparatiroidi gelişti (serum kalsiyum: 7 mg /dl, fosfor: 7

mg/dl, alkalen fosfataz: 1482 IU, parathormon: 792,7 ng/ml).

15 yaşında iken ağır solunum sıkıntısı, şuur bulanıklığı, kusma, halsizlik yakınmalarıyla getirildi.

Fizik muayenede: Genel durum orta, solunum dispneik, asidotik, renk soluk, şuur açık, etrafla ilgili, koopere idi. Tartı: 58 kg (p %25-50), Boy: 156 cm. (p %3), KB 170/70 mmHg idi. Chovestek ve Trousseau belirtileri (+) idi. Sağda belirgin olmak üzere her iki dizde epifiz kayması mevcuttu. Diğer sistem bulgularında özellik yoktu.

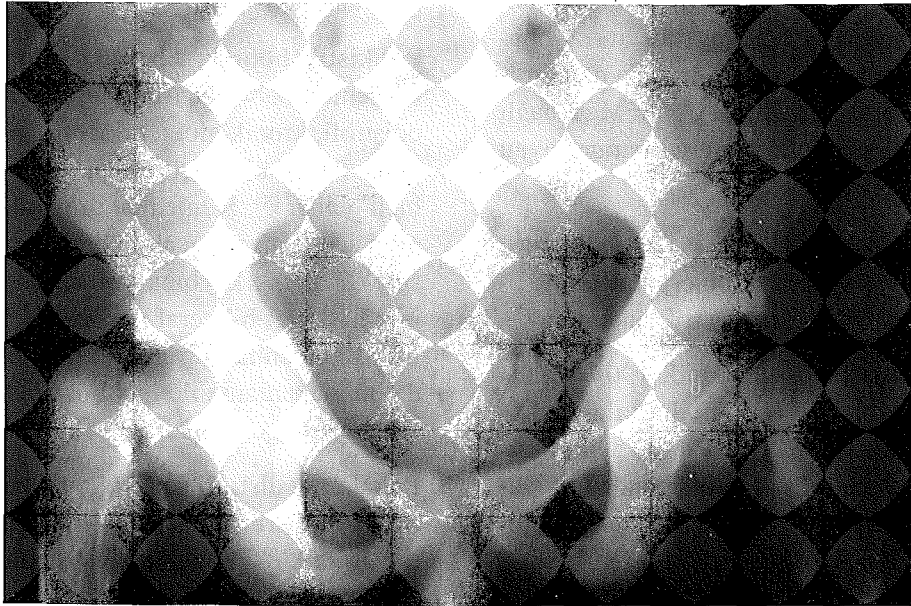Laboratuvar bulguları: Hb: 9gr/dl, Hct: %27, lökosit:9300/mm<sup>3</sup>, Trombosit: 428.000/mm<sup>3</sup>, ESR: 75 mm / 1 st. İdrar: pH: 7.5, dansite: 1011, protein: (+), keton (-); sedimant: nadir lökosit ve eritrosit. 24 saatlik idrarda protein 736 mg / gün idi.

Biokimya: Üre: 309 mg /dl, Cr: 10 mg /dl, kan şekeri: 100 mg /dl, Na<sup>+</sup>: 140 mEq /l, K<sup>+</sup>: 4.5mEq/L, SGOT:23U/l, SGPT: 15U/l, Ca<sup>++</sup>:7,6mg/dl, P:6.6mg/dl, alkalen fosfataz 793IU/l, parathormon: 410 ng/ml, calcito-


nin: 13,2 pg/ml, kan pH: 7.04, HCO<sub>3</sub>: 4 mEq/l, pO<sub>2</sub>: 32, pCO<sub>2</sub>: 15.3, SBE :-24.8. Cer: 10 ml / dk / 1.73 m<sup>2</sup> idi.

Klinik gidiş ve tedavi: Hastaya intravenöz bikarbonat ve dil altı nifedipin verildi. Serum Ca'u düşük olduğundan 3 kez I.V. 10 cc kalsiyum glukonat uygulandı. Dihidroksikolekalsiferol (calcitriol) tedavisi başlandı. Yatışının 2. gününde 2 kez jeneralize tonik klonik konvulsiyonu oldu. Serum Ca'u bu sırada 5.5 mg/dl tespit edildiği için konvulsiyonlar hipokalsemiye bağlandı. Böbrek yetersizliği nedeniyle hemodiyalize alındı. Diyaliz sırasında konvulsiyonu 2 kez daha tekrarladı ve hasta lüminalize edildi. Bilinci açıldıktan sonra ciddi bacak ağrısı ve hareket kısıtlılığı olan hastanın grafisinde bilateral femur boynu kırığı tespit edildi (Resim 1). Önce traksiyona alındı. Ortopedi ve Travmatoloji kliniğinde bir hafta ara ile her iki femur boynuna Intertrokanterik Pauwels Osteotomisi uygulanarak platin plak yerleştirildi (Resim 2). İlk operasyondan hemen sonra serum Ca'u yükseldiği için IV Ca kesildi ve oral CaCO<sub>3</sub> ve calcitriol tedavisine devam edildi. Hemo-

Resim 1. Pelvis grafisinde bilateral femur boynu kırığı



Resim 2. Her iki femur boynuna intertrokanterik Pauwels Osteotomisi uygulanarak platin plak yerleştirilmesi sonrası pelvis grafisi



diyaliz gereksinimi olmadı. Hasta izlemin 12. ayında desteksiz yürümeye başladı. Serum Ca'u: 9.6 mg/dl, P: 5.9 mg/dl, Alkale fosfataz.: 533 IU, PTH: 132ng/ml.

## TARTIŞMA

Kemik metabolizmasında parathormonun rolü çok önemlidir (10). Davis ve ark (4) böbrek fonksiyonları normal 2 hastada paratiroidektomi sonrasında düşük Ca ve Mg'a bağlı konvülsiyon sırasında bilateral femur boynu kırığı bildirmişlerdir.

KBY'li hastalarda Ca ve P metabolizması bozukluğu ve sekonder hiperparatiroidi sonucu gelişen renal osteodistrofi önemlidir (2).

Üremiye bağı hiperparatiroidi 1903 yılında tanımlanmıştır (17). KBY'li hastalarda 25-OHvit D3'ün 1,25 (OH)2 Vit D3'e hidrksilasyonu bozuktur, bunun sonucunda kalsiyumun barsaktan emilimi ve kemikten mobilizasyonu azalır, hipokalsemi meydana gelir. Ayrıca fosfat retansiyonu ile hiperfosfatemi gelişmesi tabloyu ağırlaştırır (1). Parathor-

mon sekresyonu artar, osteoklastik aktivasyonla osteitis fibrosa sistika oluşur (9). Serum PTH seviyesi ile GFR arasında negatif bir korelasyon vardır (3). Hastamızın kompliansının iyi olmaması nedeniyle, yüksek parathormon ve düşük kalsiyum değerleri ile karakterize renal osteodistrofi laboratuvar bulguları gelişmişti.

Polikistik böbrek, obstruktif üropati gibi konjenital böbrek hastalıklarında renal osteodistrofi, kronik glomerulonefrit ve renovasküler hastalıklara göre daha siktir ve daha hızlı gelişir (8). Konjenital üropatiler, D vitamini sentezini yapacak böbrek parenkiminin sürekli olarak kaybına yol açmaktadır. Primer hastalığı bilateral nonobstrüktif nonreflüksif konjenital bir üropati olan hastamızda da bu mekanizma ile renal osteodistrofi çok erken yaşta gelişmiştir.

Renal osteodistrofi sonucu kemik ağrısı, epifiz kaymaları ve patolojik kırıklar gözlenir (11). Kemikteki bozukluklar osteomalasi, osteitis fibrosa ve osteoporoz şeklinde görülür (16). Çocukluk çağında osteitis fibrosa'nın en

ağır formu olan brown tümörü dahi görülebilir (12). Osteoporozda matrixte azalma, osteomalaside kemik mineralizasyonunda azalma gözlenir (7). Hastamızda gelişinde dizlerde epifiz kayması, hipokalsemik konvülsiyon sırasında da renal osteodistrofi nedeniyle kolaylaşan bilateral femur kırığı ortaya çıkmıştır.

KBY li hastalarda renal osteodistrofinin tedavisi zordur. Tedavinin başarısı yakın izlem ve hastanın tedaviyi düzenli uygulamasına bağlıdır. Tedavinin yeterli olmadığı durumlarda renal osteodistrofi ağır tablolar oluşturabilir. D vitamini analoglarının yüksek doz kullanılması ise hiperkalsemiye bağlı komplikasyonlara yol açabilir (13). Bu nedenle izlemenin çok yakın aralarla yapılması gerekir.

#### KAYNAKLAR

1. Amann K, Gross ML, London GM, Ritz E: Hyperphosphatemia-a silent killer of patients with renal failure. *Nephrol Dial Transplant* 14:2085 (1999).
2. Ball J, Garner A: Mineralisation of woven bone osteomalacia. *J Pathol Bact* 91 563-572 (1966).
3. Cundy T, Hand DJ: Who gets renal bone disease before beginning dialysis ? *BMJ* 290: 271 (1985).
4. Davies DR, Friedman M: Complication after parathyroidectomy. *J Bone Joint Surg*: 48: 117 (1966).
5. Gissane W, Blair D: Fractures of neck of the femur in convulsion therapy. *Lancet* 1:450 (1940).
6. Hamsa WR, Bennet AE: Traumatic complications of convulsive shock therapy. *JAMA* :112:2244 (1939).
7. Haust MD, Landing BH: Osteosclerosis of renal diseases in children. *Am J Pathol* 44: 141 (1964).
8. Kirkwood JR, Ozonoff MB: Epiphyseal displacement after metaphyseal fracture in renal osteodystrophy. *AJR* 115:547 (1972).
9. Klein KL, Maxwell MH: Renal osteodystrophy. *Orth Clin North Am* : 15:687 (1984).
10. Massry SG, Smogorzewski M: Parathyroid hormone, chronic renal failure and the liver. *Kidney Int* 52 (Suppl 62) 5 (1997).
11. Mehls O, Ritz E: Slipped epiphyses in renal osteodystrophy. *Arch Dis Child* 50:545 (1975).
12. Nayır A, Emre S, Şirin A, Kadioğlu A, Tanman F: Brown tumor in secondary hyperparathyroidism in pediatric predialysis patient. *Medical Bull Istanbul* 29:94 (1996).
13. Nayır A, Canbesler A, Emre S, Şirin A, Tanman F: Kronik böbrek yetersizliğinde prediyaliz döneminde D-vitamin analoglarının kullanılmasına bağlı hiperkalsemi. *İstanbul Tıp Fakültesi Mecmuası* 57:102 (1994).
14. Parkinson IS, Word M K: Fracturing dialysis osteodystrophy and dialysis encephalopathy. *Lancet* 24:406 (1979).
15. Rechet H, Debert B: Calcium metabolism in early chronic renal failure. *Nephrol Dial Transplant* 6: 162 (1991).
16. Sherrard DJ, Bayhnik DJ: Quantitative histological studies on the pathogenesis of uremic bone disease. *J CE* 39:119 (1974).
17. Stanbury SW: Bone disease in uremia. *A JM* 44:714 (1968).
18. Taylor LJ, Grant SC: Bilateral fracture of the femoral neck during a hypocalcaemic convulsion. *J Bone Joint Surg* 67:536 (1985).
19. Undar L, Topcu S: Simultaneous bilateral fractures of the femoral neck and superior pubis ramus following renal failure-induced hypocalcaemic convulsions. *BJCP* 44: 774 (1990).