

POLAND SENDROMU'NA EŞLİK EDEN UNİLATERAL HİDROÜRETERONEFROZ OLGU SUNUSU

Serdar CANTEZ, İlmay BİLGE, Ahmet NAYIR, Sevinç EMRE, Aydan ŞİRİN*

ÖZET

Poland sendromu, pektoralis majör kasının sternal parçasının aplazisi ve ipsilateral ekstremitte anomalilerinin birlikte olduğu bir durumdur. Bu sendroma değişik sistemleri ilgilendiren bulgular eşlik edebilir. Bu yazıda unilateral hidroüreteronefroz ile birlikte olan bir Poland sendromu olgusu sunularak, eşlik edebilen üriner sistem anomalilerinin dikkate alınmasının önemi vurgulanmıştır.

Anahtar kelimeler: Poland sendromu, renal anomali, hidroüreteronefroz

SUMMARY

Unilateral hydroureteronephrosis in Poland syndrome. Poland syndrome is described as the aplasia of the sternal head of the major pectoral muscle and extremity anomalies on the same side of the body. Various anomalies had been detected to be together with this syndrome. We here report a boy with Poland syndrome and hydroureteronephrosis and aim to discuss the evaluation of renal abnormalities associated with this syndrome.

Key words: Poland syndrome, renal anomalies, hydroureteronephrosis

GİRİŞ

Poland sendromu, ilk kez 1841'de Poland (7) tarafından tanımlanmıştır. Pektoralis majör kasının sternal başının yokluğu ve ipsilateral sinbrakidaktili sendromun karakteristik bulgularıdır (4). Poland sendromlu olgularda, hipoplazik, aplazik veya içe dönük meme başları, hipoplazik veya aplazik radius ve/veya ulna, oligodaktili, mikromeli, parmaklarda kutanöz sindaktili, kösta yokluğu ve konjenital diyafragma hernisinin pektoralis major kası anomalisine sıklıkla eşlik ettiği bilinmektedir. Ancak sporadik olarak, mikrosefali, serebral atrofi ve myelinizasyon bozukluğu, situs inversus veya dekstrokarde, hemivertebralar, gastroşizis, kranial sinir felci ve mental retardasyon, psikososyal gerilik, hipospadias, üriner sistem anomalileri gibi diğer sistemleri ilgilendiren bulguların eşlik ettiği Poland sendromu olguları da bildirilmektedir (4).

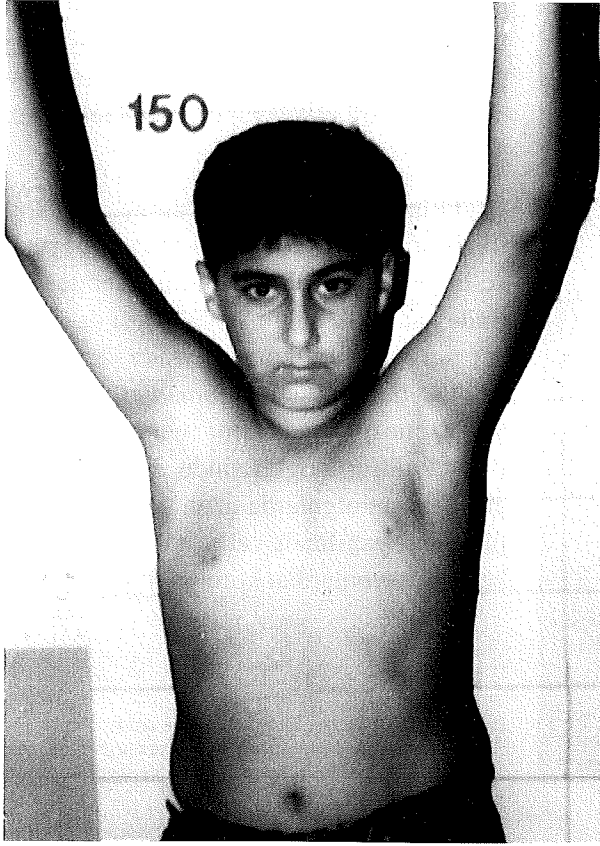
Sağ pektoralis majör aplazisi ve unilateral hidroüreteronefroz olan bir Poland sendromu

olgusu sunularak, eşlik edebilen üriner sistem anomalilerinin dikkate alınmasının önemi vurgulanmak istenmiştir.

VAKA TAKDİMİ

8 yaşındaki erkek çocuk, ailesinin iki meme başı arasında eşitsizlik olmasını fark etmesi üzerine getirildi. Olgu, aralarında akrabalık olmayan anne babanın ikinci çocuğu idi. Kardeşi sağlıklı idi ve benzer sorunu yoktu. Fizik muayenede torakal asimetri, sağ meme başının sola göre daha aşağıda yerleşik ve içe dönük olması dışında sistem muayene bulgularında özellik saptanmadı (Resim 1). Tam kan sayımı, biyokimyasal parametreler ve idrar tahlili normal idi. Renal ultrasonografide sağda 3. derece pelvikalisiyel dilatasyon, intravenöz pyelografide sağ böbrek fonksiyonunda gecikme ve ileri derecede hidroüreteronefroz saptandı (Resim 2). Miksiyon sistouretrografide vezikoureteral reflü ve postmiksiyonel rezidü yoktu. Tc⁹⁹ DMSA'da sol böbrek normal, sağda kalisiyel

Resim 1.



dilatasyon gösterildi ve Tc⁹⁹ DTPA'da sağ toplayıcı sistemde görülen dilatasyonun obstrüktif tipte olmadığı, diüretik uygulaması ile aktivitenin %50 sinin ilk 20 dak. içinde boşaldığı belirlendi. Üreter dilate ve kıvrımlı idi. Olgu, Poland sendromu'na eşlik eden sağ hidroüreteronefroz (megaüreter ve megakaliks) tanısı aldı. Dilatasyonun çok belirgin olması ve yineleyen üriner sistem infeksiyonlarının varlığı nedeni ile olguya cerrahi girişim yapılması kararı alındı ve "starr plikasyonu" yapıldı. Kontrol grafilerinde tam düzelme saptanan olgunun klinik izlemi sırasında nefrolojik sorunu olmadı.

TARTIŞMA

Unilateral sinbrakidaktili ve ipsilateral pektoralis majör defekti olan bir vakanın Poland sendromu olarak tanımlanmasından sonra, anılan bulgular topluluğuna zaman içinde

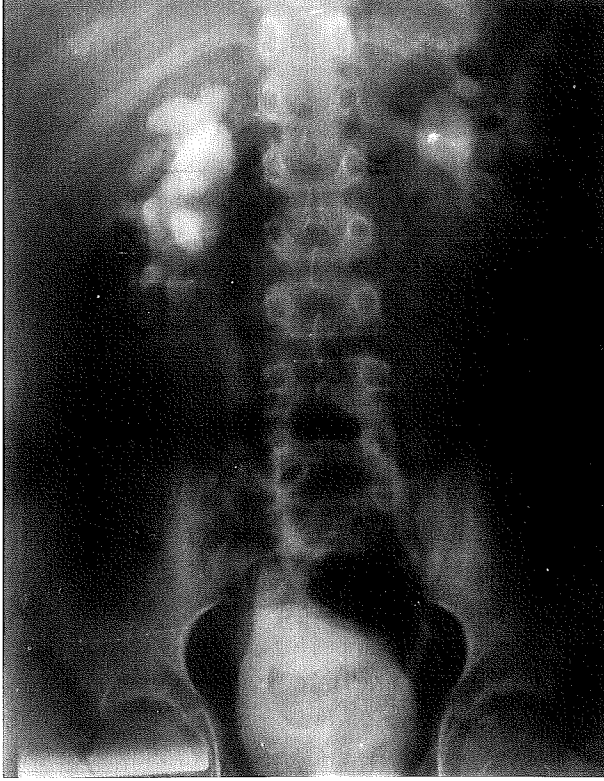
eklemeler yapılarak Poland sekansı da denilmiştir (4,8).

Sunulan olgunun pektoralis majör kası hipoplazisi, meme başı yapısında iki taraf arasında asimetri varlığı öncelikle Poland sendromunu akla getirmekle birlikte, belirgin göğüs deformitesinin Poland sendromu dışında Moebius sendromu ve Cantrell sendromunda da görülebileceği göz önüne alınarak ayırıcı tanı yapıldı. Kranial sinir tutulumu, orofasiyel anomali ve ekstremitelerde deformitesinin saptanmaması nedeniyle Moebius sendromu; diyafragmaatik ve ventral herni, hipoplastik akciğer olmaması nedeniyle Cantrell sendromu düşünülmedi. Poland sendromunun karakteristik bulgusu pektoralis major kası hipoplazisi ve sinbrakidaktili olmasına karşın, yalnızca pektoralis major kası anomalisi ve diğer minör anomalilerin olduğu Poland sendromu olguları bildirildiğinden olgumuz Poland sendromu olarak değerlendirilmiştir.

Poland sekansının genetik geçişi hala tam olarak aydınlanmamıştır. Mc Gillivray ve Lowry (5), İngiliz Kolumbiyası'nda yaptıkları bir araştırmada, sendromun görülme sıklığını 1:32000 olarak bildirmektedirler. Günümüzde kabul edilen sıklık, canlı doğumlarda, 1:20000-1:30000 dir (4). Nadir familyal olgular bildirilmesine karşın, sporadik olgular daha siktir (2). Ailesinde benzer hasta olmayan olgumuz sporadik olarak kabul edilmiştir.

Poland sendromunun patogenezi açıklanmak üzere bir çok hipotez öne sürülmüştür. Erken embriyonel dönemde, sıklıkla subklavian - vertebral arterler ve dallarındaki damarsal malformasyon ve arteriyel vasospazm sonucu gelişen hipoksi nedeniyle tek taraflı gelişimsel kas ve ekstremitelerde anomalilerin oluştuğu en yaygın görüştür (1). Değişik sistemleri ilgilendiren bulguların ortaya çıkması da aynı mekanizma ile açıklanmaktadır. İntrauterin erken dönemde kan akımı

Resim 2.



nın etkilendiği bölgelerden biri de üriner sistemdir ve Poland sendromu olgularında; renal agenezi, hipoplazik böbrekler, dilate ureterler, ureteral agenezi, çift toplayıcı sistem, vezikoureteral reflü gibi gelişimsel üriner sistem anomalilerine rastlanmaktadır (3). Bu nedenle Poland sendromu tanısı alan olguların, olası üriner sistem malformasyonları açısından değerlendirilmeleri gereklidir.

Kliniğimizde, sağ meme deformitesi nedeniyle araştırılan ve Poland sendromu tanısı alan olguda sağ hidroüreteronefroz saptanmıştır. Hidroüreteronefroz üriner sistem in-

feksiyonları ve kronik böbrek yetmezliğine neden olabilecek önemli patolojilerden biridir ve yakın nefrolojik ve ürolojik izlem gerektirir. Olgumuzda hidroüreteronefroz "starr plikasyonu" ile düzeltilerek olumlu sonuç alınmıştır.

Olgunun sunulmasında amaç, Poland sendromu olan hastalarda, fizik muayene ve biyokimyasal böbrek fonksiyon testlerinde patolojik bulgu saptanmasa da, böbrek ultrasonografisinin mutlaka yapılması ve olası üriner sistem anomalilerinin ekarte edilmesi gerektiğini vurgulamaktır. Böbrek ultrasonografisinde patolojik bulgu saptanan olgularda uzun süreli nefrolojik izlem yapılmalı ve hastalar olası ileri komplikasyonlardan korunmalıdır.

KAYNAKLAR

1. Bavink JN, Weaver DD: Subclavian artery supply disruption sequence: hypothesis of a vascular etiology for Poland, Klippel-Feil, and Moebius anomalies. *Am J Med Genet* 23:903(1986).
2. Fuhmann W, Mosseler U, Neuss H: Clinical and genetic aspects of Poland's syndrome. *Dtsch Med Wochenschr* 96:1076 (1971).
3. Hammer SG: Poland sequence: two unusual cases and brief review of the literature. *WJM* 98:52 (1999).
4. Jones KL: *Smith's Recognizable Patterns of Human Malformation*, Saunders, 5. baskı (1997), sayfa 302.
5. Mc Gillivray and Lowry: Poland syndrome in British Columbia: incidence and reproductive experience of affected persons. *Am J Med Genet* 1:65 (1977).
6. Perez Aznar JM, Urbano J, Garcia Lahorda E, Quevedo Moreno P, Ferrer Vergara L: Breast and pectoralis muscle hypoplasia. A mild degree of Poland's syndrome. *Acta Radiol* 37:759 (1996).
7. Poland A: Deficiency of the pectoral muscles. *Guys Hosp Rep* 6:191 (1841).
8. Sawin RS: Pediatric chest lesions. *Ped Clin North Am* 45:861 (1988).