

MEDIAN SINİRDE ENDER BİR VARYASYON: ÇİFT PALMAR KUTANÖZ DAL

Ayhan OKUMUŞ, Serdar TUNÇER, Burcu ÇELET ÖZDEN, Atakan AYDIN*

ÖZET

Median sinirin palmar kutanöz dalı (PKD), elin küçük ama önemli bir siniridir. Bu sinirin travmatik veya iyatrojenik olarak hasarlanması, inerve ettiği bölgede paresteziye ve rahatsızlık verici nöroma oluşumuna yol açabilir. Palmar kutanöz dala ait varyasyonlar sıkça görülmekle birlikte, birden fazla sinirin varlığı ender bir durumdur.

Burada, el bileğindeki bir kitlenin eksizyonu sırasında farkedilen, iki palmar kutanöz dala sahip bir olgu sunulmaktadır.

Anahtar kelimeler: Median sinir, palmar kutanöz dal, duplikasyon

SUMMARY

An unusual variation of the median nerve: Double palmar cutaneous branch. The palmar cutaneous branch of the median nerve (PCBMN), is a small but important nerve for the hand. Traumatic or iatrogenic injury to this nerve may result in troublesome neuroma formation and paresthesia in the area supplied. Despite the usual occurrence of variations in this nerve, the presence of more than one nerve is a rare incident.

In this report, we present a case with two PCBMN's, which were diagnosed during excision of a mass in the wrist. The PCBMN's were dissected to their origin from the median nerve and were found to be arising separately from the median nerve.

Key words: Palmar cutaneous branch of the median nerve, variations.

GİRİŞ

Median sinirin palmar kutanöz dalı (PKD), elin küçük ama önemli bir siniridir ⁽¹⁾.

Bu sinir, karpal tünel serbestleştirilmesi, volar sinovektomi, tendon transferleri, palmaris longus tendon grefti alınması, el bileğine ait yapıların laserasyonlarının onarımı ve elbileği volar yüzünde yer alan yumuşak doku kütlelerinin eksizyonu gibi birtakım girişimler sırasında iatrojenik olarak ya da direkt travma sonucu hasarlanabilir ^(2,3,4).

Benzer şekilde, palmar kutanöz dalın innerve ettiği bölgedeki uyuşukluğun sebebi, elbileği volar yüzündeki bir ganglionun, anor-

mal yerleşimli bir palmaris longus tendonunun veya mevcut bir skar dokusunun basısı olabilir ⁽¹⁾.

PKD, radyal stiloidin yaklaşık 5.5 cm, ya da en distal volar el bileği çizgisinin ortalama 4.5 cm proksimal seviyesinde, median sinirin radyal tarafından ayrılır. Sinir, transvers karpal ligamanı, kendine ait bir tünel içerisinde kateder. Uzunluğu 9-16 mm arasında değişebilen bu tünel, fleksor carpi radialis tendonunun hemen medialinde yer almaktadır. PKD, fleksor retinaculum ya da derin fasyayı deldikten hemen sonra, tenar bölgeyi innerve eden ve önkolun lateral kutanöz siniri ile bağlantılar kuran lateral dalı ile, santral palmar bölge derisini innerve

eden ve ulnar sinirin palmar kutanöz dalı ile bağlantılar kuran medial dalına ayrılır (2,6).

PKD'm anatomik varyasyonları sıkça gözlenmekle birlikte, birden fazla sinirin varlığı oldukça enderdir (5,6,7,8).

VAKA TAKDİMİ

Otuz iki yaşında kadın hasta, el bileği volar yüzde, lipom benzeri bir kitle ile kliniğimize başvurdu. Tek şikayeti, bu bölgedeki şişlikti. Ağrı ve uyuşukluk şikayetleri yoktu. Aksiller anestezi altında kütle eksizyonu planlandı. Disseksiyon sırasında, PKD'm olması gereken bölgede iki adet sinir gözlendi. Kütleinin eksizyonunu takiben bu sinirler proksimale doğru disseke edildi ve orijinal PKD ile uyumlu olacak şekilde, radyal styloidin 6 cm proksimali seviyesinde, her ikisinin de ayrı ayrı medial sinirin radyal tarafından ayrıldıkları gözlendi (Şekil 1,2). Her ikisinin de çapları aynı olup, distale doğru, median sinirin radyal, fleksor carpi radialis tendonu-

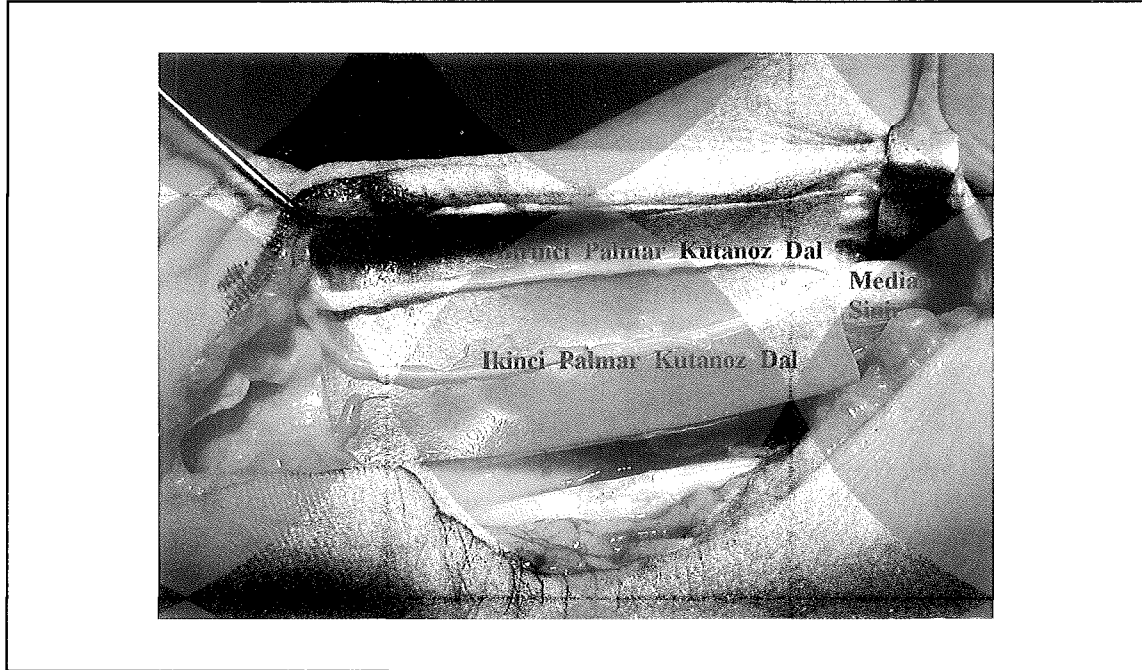
nun ise medial tarafında seyrettikleri belirlendi. Bu noktadan sonra her iki dal, ortak bir tünele girmektedirler. Median sinirden ayrıldıkları noktadan itibaren, sinirlerin kendi aralarında ya da median veya ulnar sinirlerle herhangi bir bağlantıları gözlenmedi. İnsizyon kapatıldı, operasyon sonlandırıldı. Tenar bölge operasyon sahasının dışında kaldığından, sinirlerin tünel içindeki seyirlerini gözlemek amacıyla tünelin tavanı açılmadı.

Altı aylık postoperatif takip dönemi süresince, tenar bölgede ağrı, uyuşukluk, tenar kaslarda güçsüzlük ya da opozisyonla ilgili herhangi bir sorun gözlenmedi.

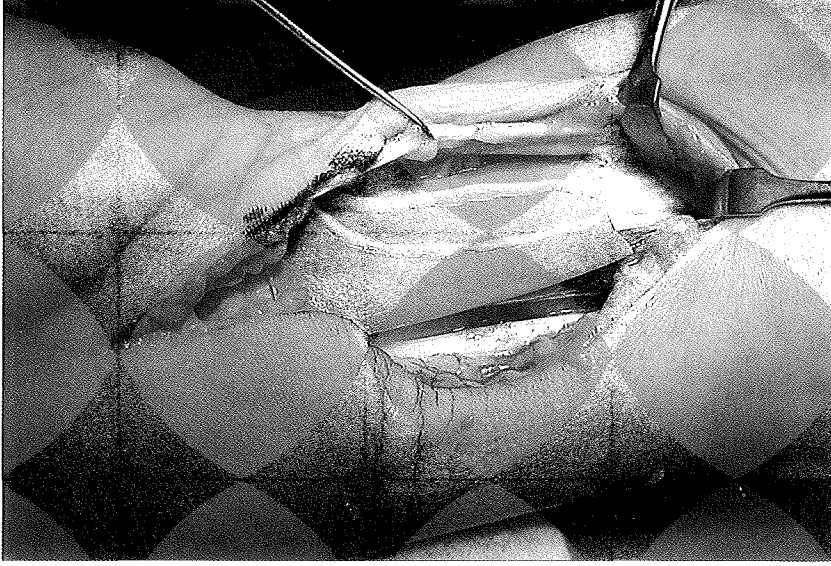
TARTIŞMA

Median sinirin palmar kutanöz dalı, mevcut olduğu durumlarda, sıklıkla radyal stiloidin 5.5 cm proksimalinden çıkan ve tenar bölgenin duysal inervasyonunu veren bir sinirdir.

Şekil 1. Median sinirden kaynaklanan palmar kutanöz dalların görünümü



Şekil 2. Aralarında nöral bağlantı bulunmayan iki palmar kutanöz dalm yakın planda görünümü



PKD, median sinirin önkol distal 1/3'ündeki tek duyu dalıdır. Bu sinirin travmatik ya da iatrojenik olarak hasarlanması sonucu, nöroma oluşumu ve elde parestezi gelişimi söz konusu olabilir. Cerrahi girişimler sırasında sinir hasarının önlenmesi için, fleksiyondaki 4. parmak aksisinin ulnar tarafında kalınması önerilmiştir⁽³⁾ ancak tüm olası varyasyonların korunabilmesi için geniş ve titiz bir diseksiyona ihtiyaç vardır⁽⁴⁾.

PKD'm tanımlanmış en sık rastlanan anatomik varyasyonları şöyledir: a) İki ayrı dal varlığı, b) Ortak bir gövdeden ayrılan iki major dal varlığı, c) PKD'ın median sinirden karpal tünel bitiminde ayrıldığı vakalar⁽¹⁾.

Bu olgu sunumunda, elbileğinde kütle eksizyonu sırasında farkedilen, iki PKD'ye sahip bir vaka bildirilmektedir. Her iki sinir, median sinirden ayrıldıkları noktaya dek dissekte edilmiş ve median sinirden bağımsız olarak dallandıkları gözlenmiştir.

PKD'deki varyasyonlar sık olarak rastlanmasına rağmen, birden fazla sinir varlığı nadir bir durumdur.

Burada, birden fazla PKD'ın varolabileceğinin ve tek bir sinirin gözlenmesinin operasyon sahasında bir başka sinirin varolmamaçağı anlamına gelmeyeceğinin altı çizilmektedir.

KAYNAKLAR

1. Lunı PB, Kanakamedala R: Conduction of the palmar cutaneous branch of the median nerve. Arch Phys Med Rehabil 67: 805 (1996).
2. Caroll RE, Green DP: Significance of palmar cutaneous nerve at the wrist. Clin Orthop 83:24 (1972).
3. Spinner M: Injuries to major branches of peripheral nerves of forearm. Ed 2, Philadelphia, WB Saunders Company, (1978) pp 211-223.
4. Taleisnik J: Palmar cutaneous branch of median nerve and approach to carpal tunnel: anatomical study. J Bone Joint Surg (Am) 55: 1212 (1973).
5. DaSilva MF, Douglas CM, Weiss APC, Akelman E, Sirkirica M : Anatomy of the palmar cutaneous branch of the median nerve: clinical significance. J Hand Surg 21: 639 (1996).
6. Bezerra AJ, Carvalho VC, Nucci A : An anatomical study of the palmar cutaneous branch of the median nerve. Surgical Radiological Anatomy 8:183 (1986).
7. Hobbs RA, Magnussen PA, Tonkin MA: Palmar cutaneous branch of the median Nerve. J Hand Surg 15: 38 (1990)
8. Matloub HS, Yan JG, Van der Mollen ABM, Zhang L-L, Sanger JR: The detailed palmar cutaneous nerves and its clinical implications. J Hand Surg (British and European Volume) 23: 3 (1998)