

Glutarik asidüri tip 1 nedeniyle izlenen bir olguda gelişen serabral venöz tromboz

Cerebral venous thrombosis during follow up of a case with glutaric aciduria type 1

Ayla Büyükkaya¹, Faysal Ekici², Ramazan Büyükkaya³, Hatice Gümüş²

¹ Düzce Atatürk Devlet Hastanesi Radyoloji Bölümü, Düzce

² Dicle Üniversitesi Tıp Fakültesi, Radyoloji Ana Bilim Dalı, Diyarbakır

³ Düzce Üniversitesi Tıp Fakültesi, Radyoloji Ana Bilim Dalı, Düzce

Özet

Serebral venöz tromboz, klinik semptom ve bulgularının çeşitliliği nedeniyle ilginç ve zor bir hastalıktır. Her yaşta görülebilen bir hastalıktır. Başlangıç aşamasında tanı koymak zordur. En sık etkilenen sinüsler, superior sagittal sinüs gibi büyük sinüslerdir. Sistemik inflamatuvar hastalıklar, kalıtsal ve edinsel koagülasyon bozuklukları en sık gözlenen etiyolojik nedenlerdir. Yaklaşık % 20-30 olguda neden tespit edilemez. Glutarik asidüri tip 1 nedeniyle takip edilen çocuk hastanın norolojik defisiti gelişmesi nedeni ile yapılan incelemelerde serabral venöz sinüs trombozu tespit edilmiştir.

Anahtar Kelimeler: Glutarik asidüri tip 1, Serebral venöz tromboz, bilgisayarlı tomografi.

Abstract

Cerebral venous sinus thrombosis is a challenging condition because of its diversity of clinical symptoms and signs. Diagnosis is not easy at first presentation. All age groups can be affected. Large sinuses such as the superior sagittal sinus are most frequently involved. Systemic inflammatory diseases, inherited and acquired coagulation disorders are frequent causes, although in up to 20-30% of cases no underlying cause can be identified. Here, we present glutaric aciduria type 1 in a 9-years-old girl with cerebral venous thrombosis.

Keywords: Glutaric aciduria type 1, cerebral venous thrombosis, computed tomography.

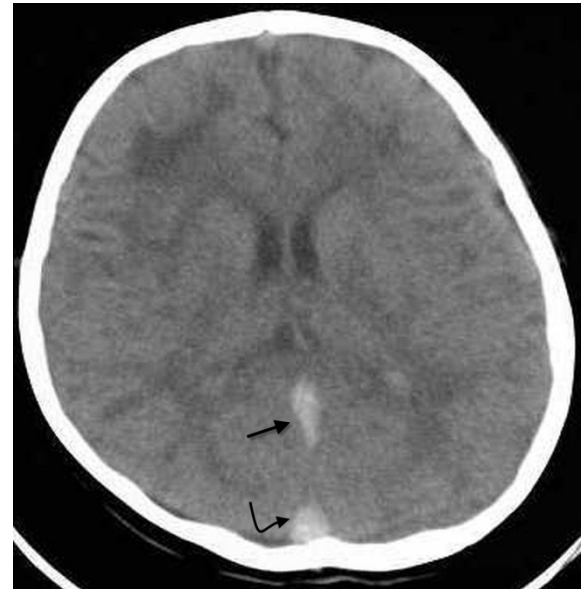Giriş

Glutarik asidüri tip 1 glutaril koenzim A dehidrogenaz eksikliği nedeniyle triptofan, lizin, ve hidroksilizin metabolizmasında bozukluğa neden olan nadir bir konjenital hastalıktır (1). Otozomal resesif geçiş gösterir ve tahmin edilen frekansı 100 000 doğumda birdir (2). Serebral venöz sinüs trombozu klinik semptom ve belirtilerin değişkenliğinden dolayı tanısı güç olan ve nadir görülen bir hastalıktır. Glutarik asidüri tip 1 tanısı ile takipli hastanın baş ağrısı nedeniyle yapılan araştırmalar da sinüs venlerinde trombozu saptanmıştır. Literatür araştırması yapıldığında iki hastalığın birlikteliğine rastlanılmamış olup, son derece nadir görülen bu birlikteliği bulunan olgunun klinik ve görüntüleme bulguları literatür eşliğinde sunulması amaçlanmıştır.

Olgu

Dokuz yaşında doğuştan beri büyüme gelişme geriliği olan kız çocuğu gün içinde 15-20 kez kusma şikayetleri ile acil servise kabul edildi. Nörolojik muayenesinde bilateral babinski pozitif ve duyu kaybı saptanan hastanın kontrastsız beyin tomografisinde transvers, straight sinüs ve sigmoid sinüs

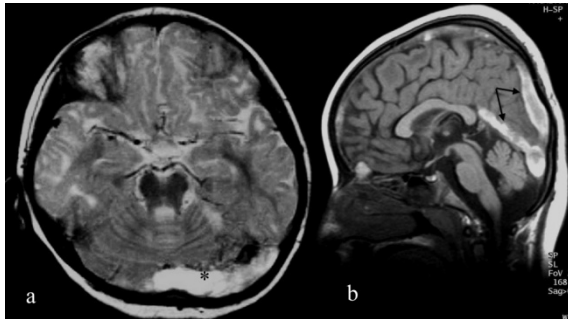
lokalizasyonlarında hiperdens görünüm saptanması (resim 1) üzerine sinüs ven trombozu ön tanısı ile beyin manyetik rezonans görüntüleme (MRG) tetkiki yapıldı.



Resim 1: Kontrastsız kranial BT görüntülemesinde straight sinüs (düz ok) ve superior sagittal sinüsde (kırımlı ok) dens görünüm.

Beyin MRG'de superior sagittal sinüs, straight sinüs, bilateral transvers sinüste trombus mevcuttu (resim 2a,2b). Bilateral frontal

loblarda daha belirgin olmak üzere temporal ve paryetal loblarda da subkortikal ak maddede T1A imajlardahafif hipointens; Proton dansite (PD) ve T2A imajlarda hiperintens patolojik sinyal değişikliği izlendi (resim 3). Bilateral bazal ganglionlarda özellikle globus palliduslarda ve her iki serebellum dentat nukleuslarda T1A imajlarda hafif hipo-izo intens, PD ve T2A imajlardahiper intens patolojik sinyal değişiklikleri izlenmiştir. Bilateral sentrum semiovale, korona radiatada milimetrik boyutta yamalı tarzda sinyal değişikliği izlenmektedir. Tanı sonrası hastaya uygun medikal tedavi uygulanmış ve hastada klinik düzelme görülmüştür.



Resim 2: MRG görüntülemeye aksiyel görüntülerde(a) transvers sinüsde genişleme ve tromboz (*). Sagittal görüntülerde (b) straight sinus ve süperior sagittal sinüsde (düz ok) genişleme ve tromboz.

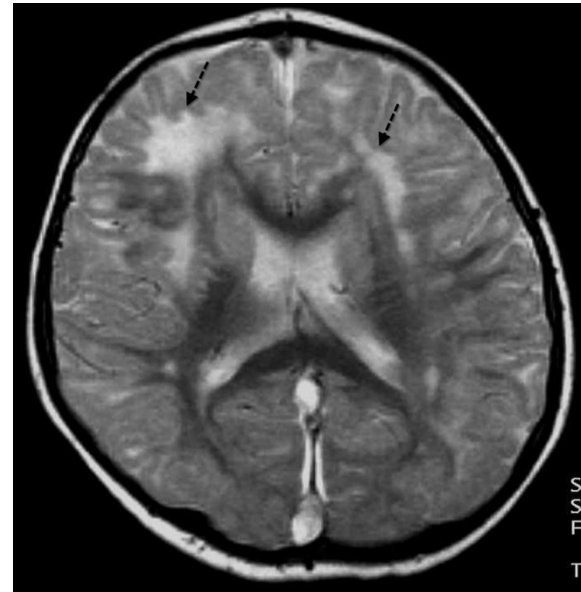Tartışma

Glutarik asidüri tip 1 lizin, hidrosilizin ve triptofan metabolizmasında glutaril KoA dehidrogenaz eksikliği sonucunda oluşan konjenital bir hastalıktır. (1,2). Glutarik asidüri tip 1 klinik olarak genellikle çocukluk ve süt çocukluğu döneminde enfeksiyöz hastalık, immunizasyon ve cerrahi ile tetiklenen akut ensefalopatik kriz ile prezente olur (3,4). Karakteristik nörolojik sekel akut striatal hasar sonrası distonidir. Erken tanıya ensefalopatik kriz öncesi karakteristik veya patognomik bulgusunun ve semptomunun yokluğu engeldir (5,6).

Glutarik asidüri tip 1'de konvansiyonel MRG teşhis ve değerlendirmede faydalıdır (7) MRG bulguları beyin atrofisi, beyaz cevher değişiklikleri, ekstraserebral sıvı-subdural koleksiyonlar, silviyan fissür ve temporal lob

anteriorunda serebrospinal sıvı alanlarında genişlemez. Her iki kaudat nükleus başında ve lentiform nükleusta T2A sekansta sinyal artışı genellikle ilk ortaya çıkan bulgudur ve bu yapılarla volüm kaybı ve nekroz takip eder. Korpus kallozum, dentat nükleus, medial lemniskus ve substansia nigra tutulumu da bildirilmiştir.

Serebral Venöz Tromboz ilk klinik tanımlamasını Ribes'in 1825 yılında yapmasıyla birlikte fatal ve çoğu zaman postmortem tanı konulabilen klinik bir bozukluk olarak tanımlanmıştır (8). En çok etkilenen sinusler %72 süperior sagittal sinus ve %70 lateral sinuslerdir. Olguların 1/3'ünden fazlasında birden fazla sinus, %30-40 ise hem sinusler hem de serebral ve serebellar venler tutulur. Serebral venöz sistem içindeki yoğun kollateral dolaşım nedeniyle trombus oluşumunun erken dönemlerinde belirti ortaya çıkmayabilir (9,10).



Resim 3: T2A MR imajda frontal ve paryetal loblarda subkortikal ak maddede hiper intens (ok) patolojik sinyal değişiklikleri izlenmekte

Hastaların % 80'inde predispozan faktörler belirlenebilir. Bunlar arasında kraniyal travma, enfeksiyon (menenjit, sinüzit, otit, tonsillit gibi), trombosit ve eritrosit fonksiyon bozuklukları (şiddetli anemi gibi), gebelik, lohusalık, Doğum kontrol hapı kullanımı, koagülopatiler, ağır dehidratasyon, konnektif doku hastalıkları (sistemik lupus eritematozus



gibi), bazı sistemik hastalıklar (Behçet hastalığı gibi) ve maligniteler (lösemi, lenfoma gibi) bulunur. Koagülasyon bozuklukları arasında Faktör V Leiden mutasyonu (active protein C'ye artmış rezistans), Protein C ve Protein S eksikliği, Antitrombin III eksikliği, Protrombin gen mutasyonu bulunur Hastaların %20-30'unda ise yapılan tüm araştırmalara rağmen esas neden bulunamaz (11).

Serebral ven trombozundan şüphelenildiğinde BT acil koşullarda başvuru olan ilk tanı yöntemidir. Bu incelemede saptanabilecek bulgular direkt ve indirekt olarak ikiye ayrılabilir. Direkt bulgular tutulan venöz yapı veya dural sinüste trombus varlığına işaret eden bulgulardır. Bunlar içinde en sık karşılaşılan kontrastsız kranial BT'de dural sinüs veya serebral venin spontan hiperdens görüntüsüdür. Bizim olgumuzunda kontrastsız kranial BT' sinde dural sinüs ve venöz yapılarda hiperdens görünüm saptanmıştır. MRG görüntülerde olgumuzda olduğu gibi T1 ve T2 ağırlıklı imajlarda hiperintens görünüm izlenir (12).

Dural sinüs tromboz hastalarından semptomatik olanlarında uygulanan selektif venografi eşliğinde verilen yüksek doz trombolitik tedavinin (ürokinaz, doku plazminojen aktivatörü gibi) en uygun tedavi yöntemlerinden birisi olduğu ve semptomları tama yakın düzeltmenin yanı sıra morbidite ve mortaliteyi de azalttığı gösterilmiştir. Öte yandan yüksek doz sistemik heparin uygulaması ve cerrahi yolla trombektomi tedavi seçenekleri de literatürde yer almaktadır (13,14). Olgumuza uygulanan trombolitik tedavi sonrası klinik semptomda iyileşme gözlenmiştir.

Sonuç olarak glutaririk asidürili olgularda nadir olarak görülsede serebral sinüs trombozlarının gelişebileceği akıldan çıkarılmamalı klinik şüphenin bulunduğu olgularda trombozu göstermek amacı ile ilk olarak BT tetkiki ve sonrasında ileri radyolojik uygulamalar yapılabilir.

KAYNAKLAR

1. Yüksel D, Şahin M, Yavuz Güner Y.K iki taraflı temporal araknoid kistler ve glutaririk asidürili tip 1. Türk Pediatri Arşivi 2008; 43(3):102-104.
2. Lindner M, Kölker S, Schulze A, Christensen E, Greenberg CR, Hoffmann GF. Neonatal screening for glutaryl-CoA dehydrogenase deficiency. J Inher Metab Dis. 2004; 27: 851-859.
3. Morton DH, Bennet MJ, Seargeant LE, et al. Glutaric aciduria type 1: a common cause of episodic encephalopathy and spastic paralysis in the Amish of Lancaster County, Pennsylvania. Am J Genet 1991; 41: 89-95.
4. Straus KA, Puffenberger EG, Robinson DI, et al. Type 1 glutaric aciduria, part 1; Natural history of 77 patients. Am J Med Genet C Semin Med Genet 2003; 121: 38-52.
5. Bjugstad KB, Goodman SI, Freed CR Age at symptom onset predicts severity of motor impairment and clinical on set of glutaric aciduria type I. J Pediatr. 2000; 137: 681-686.
6. Kölker S, Garbade S, Greenberg CR, et al. Natural history, out-come, and treatment efficacy in children and adults with glutaryl-CoA dehydrogenase deficiency. Pediatr Res. 2006; 59: 840-847.
7. Kurul S, Cakmakçi H, Dirik E. Glutaric aciduria type 1: proton magnetic resonance spectroscopy findings. Pediatr Neurol. 2004;31(3):228-31.
8. Bousser MG, Barnett HJM. Cerebral venous thrombosis. In: Barnett HJM, Mohr JP, Stein BM, Yatsu FM (Eds) Stroke pathophysiology, diagnosis, and management. 2nd edition. New York:Churchill Livingstone Inc., 1992;19:517-537.
9. Renowden S. Cerebral venous sinus thrombosis. European Radiology 2004;14(2):215-26.
10. Damak M, Crassard I, Wolff V, Bousser MG. Isolated lateral sinus thrombosis: a series of 62 patients. Stroke. 2009;40(2):476-81.
11. Allroggen H, Abbott RJ. Cerebral venous sinus thrombosis. Postgrad Med J 2000;76:12-15.
12. Işın Ş, Durak AC. Derin Serebral Ven Trombozu: Manyetik Rezonans Görüntüleme Bulguları. Erciyes Tıp Dergisi 2003;25(1): 54-56.
13. D'Alise MD, Fichtel F, Horowitz M. Sagittal sinus thrombosis following minor head injury treated with continuous urokinase infusion. Surg Neurol 1998;49:430-5.
14. Kuether TA, O'Neill O, Nesbit GM, Barnwell SL. Endovascular treatment of traumatic dural sinus thrombosis: case report. Neurosurgery 1998;42:1163-7.

