

## Renal kolik ile giden ilginç bir aktinomikoz olgusu

### An Actinomycosis Case Presented With Renal Colic

Basri Çakıroğlu<sup>1</sup>, Ramazan Gözüküçük<sup>2</sup>, Süleyman Hilmi Aksoy<sup>3</sup>, Mustafa Güçlü<sup>4</sup>, Lora Ateş<sup>5</sup>

<sup>1</sup> Hisar Intercontinental Hospital, Üroloji Kliniği, İstanbul

<sup>2</sup> Hisar Intercontinental Hospital, Enfeksiyon Hastalıkları Ve Klinik Mikrobiyoloji Kliniği, İstanbul

<sup>3</sup> Hisar Intercontinental Hospital, Radyoloji Kliniği, İstanbul

<sup>4</sup> Hisar Intercontinental Hospital, Gastroenteroloji Kliniği, İstanbul

<sup>5</sup> Hisar Intercontinental Hospital, Patoloji Kliniği, İstanbul

#### Özet

Aktinomkoz, abse ve fistül oluşumuna neden olabilen, bol granülasyon dokusu ile karakterize, ilerleyici, kronik, süpüratif bir hastalıktır. Tüm karın içi organlarını enfekte etmesine rağmen en çok ileoçekal bölgede yerleşir, özellikle gastroistenal bölgenin durağan alanı olan çekum ve apendikse daha çok yerleşir. Üreteral obstrüksiyon aktinomikozla bağlı apendisitte oluşabilecek bir komplikasyondur. Bu olgu bildiriminde, sağ renal kolik ve hematüri şikayeti ile gelen, yapılan tetkiklerinde sağ alt kadranda kitle ve sağ hidronefroz tespit edilen aktinomikozlu 33 yaşında erkek hasta sunulmuştur.

**Anahtar Kelimeler:** Aktinomikoz, Renal Kolik, Apendisit.

#### Abstract

Actinomyces is a progressive, chronic, suppurative disease which is characterized with abundant granulation tissue, can lead to fistula and abscess formation. Although all abdominal organs can be affected, the stagnant intraabdominal organs such as caecum and appendix are mostly affected. Ureteral obstruction is a complication that may occur appendicitis can be also seen as complications Here in we reported a 33 years old male patient with actinomycosis presented with the clinical picture of right renal colic, and hematuria having right lower quadrant mass and right hydronephrosis detected in the diagnostic tests.

**Keywords:** Actinomycosis, Renal Colic, Appendicitis.

#### Giriş

Aktinomikoz, abse ve fistül oluşumuna neden olabilen, bol granülasyon dokusu ile karakterize, ilerleyici, kronik, süpüratif bir hastalıktır (1). Hastalık genellikle komşuluk yolu ile yayılır, ama lokalize kalma eğilimindedir. Lenfadenopati klinik olarak anlamlı değildir ve lenfatik yayılım olmaz. Hematojen yayılması da nadirdir (2). Tüm karın içi organları enfekte edebilmesine rağmen en çok ileoçekal bölgede yerleşir, özellikle gastroistenal bölgenin durağan alanı olan çekum ve apendikse daha çok yerleşir. Üreteral obstrüksiyon aktinomikozla bağlı apendisitte oluşabilecek bir komplikasyondur (3). Bu olgu bildiriminde, sağ renal kolik ve hematüri şikayeti ile gelen, yapılan tetkiklerinde sağ alt kadranda kitle ve sağ hidronefroz tespit edilen aktinomikozlu 33 yaşında erkek hasta sunulmuştur.

#### Olgu

Daha önce geçirilmiş bir hastalığı ve operasyonu olmayan, otuz üç yaşında erkek hasta yaklaşık bir haftadan beri devam eden sağ yan ve karın ağrısı, kanlı idrar yapma şikayetleri ile üroloji polikliniğine başvurdu. Yapılan ürolojik muayenesinde sağda

kostovertebral açı hassasiyeti (KVAH) pozitif, sağ alt kadranda ve suprapubik bölgede hassasiyeti mevcuttu, batını rahat, rebound ve kitlesi yoktu. Hastanın yapılan üriner sistem ultrasonografisinde sağda grade 2 hidronefroz ve idrar tetkikinde bol eritrosit çıkması üzerine hastaya kontrastlı tüm batın tomografisi çekildi. Batında sağ alt kadranda lokalize, çekum distalinde duvar kalınlaşmasının eşlik ettiği, içerisinde heterojen hiperdens özellikte apandikolit lehine değerlendirilen oluşumların görüldüğü, etrafındaki yağlı dokuda, yaygın ödem-enflamasyonun, yumuşak doku yoğunluklarının eşlik ettiği plastrone olmuş apandist lehine değerlendirilen yumuşak doku kitlesi, tanımlanan lezyon alanı çevresinde (21x18 mm) çok sayıda reaktif karakterde patolojik boyutlarda lenf nodu izlendi. Sağ böbrekte nefrogram düşük yoğunlukta olmakta, itrah minimal gecikmekteydi. Sağ böbrek pelvikaliseal sisteminde ve iliak çapraz düzeyine kadar sağ üreterde dilatasyon izlenmiş olup, bu seviyede üreter üzerine sağ alt kadranda enfeksiyöz enflamatuvar süreç belirgin bası oluşturmaktaydı. Ancak, geç alınan fazda distal üreter kontrast madde ile opasifiye olmuştu. Sağ parakolik alan kaudalinde

#### İletişim Bilgisi / Correspondence

Uzm. Dr. Basri Çakıroğlu, Hisar Intercontinental Hospital, Üroloji Kliniği, İstanbul - Türkiye

E-mail: drbasri@gmail.com

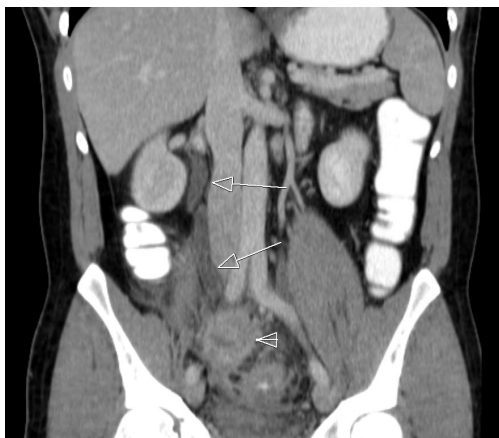Tel: +90 216 5241300

Geliş tarihi / Received: 25.08.2012

Kabul tarihi / Accepted: 20.11.2012

Çıkar Çatışması / Conflict of Interest: Yok / None

minimal sıvı, distal ileal ansta lezyon alanına doğru hafif retraksiyon, terminal ileum cidarında diffüz tarzda duvar kalınlaşması izlenmiştir (Resim 1). Batın eksplorasyonu öncesi tespit edilen kitlesinden iğne biyopsisi alındı, patoloji raporunda "Dokulardan biri sadece iltihabi infiltrasyon içermekte olup dokunun bir ucunda aktinomiçes şüphesi uyandıran görünüm mevcuttur. Bulgular bir inflamatuvar miyofibroblastik tümörü akla getirmekle birlikte barsak duvarında izlenen iltihabi infiltrasyon ile aktinomiçese benzer bulgular bir barsak perforasyonuna ya da inflamatuvar barsak hastalığına sekonder gelişmiş bir reaksiyonu da düşündürmektedir" (Resim 2), gelmesi üzerine hastaya laparotomi öncesi double J kateter takılmaya çalışıldı ancak başarısız oldu. Laparotomide, apendiks ve ileoçekal valv tamamen yapışık ve birlikte sağ üreteri içine alan kitle formasyonu oluşturmuştu. Üreter, iliak çapraz seviyesinin altına kadar yapışık ve kitle içinde idi. Üreter, kitle içerisinden çıkartılıp serbestleştirildi, üreter açılıp double J (DJ) kateter yerleştirildi 3/0 vicryl ile kapatıldı, kitle eksizyonu yapıldı, barsak pasajı mevcuttu ve intestinal bütünlük korunarak operasyon sonlandırıldı. Patolojik inceleme sonucunda Aktino-mikoz tanısı konan hastaya Penisilin G tedavisi başlandı. Hasta ameliyattan bir hafta sonra, 6 ay oral penisilin V olacak şekilde antibiyotik tedavisi almak üzere taburcu edildi. Takiplerde klinik ve laboratuvar olarak herhangi bir patoloji saptanmadı.



**Resim-1:** Üreteral dilatasyon.

## Tartışma

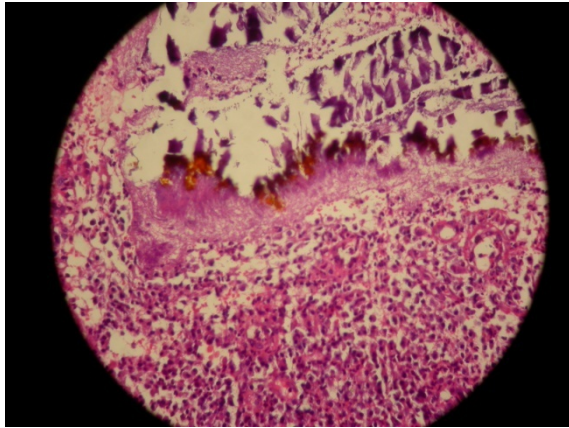
*Actinomyces*, anaerobik gram pozitif filamentöz bir bakteri olup, nadir görülen kronik granülomatöz bir hastalık etkenidir. İnsanlar için en patojen tip *A.israelii*'dir. Aktinomikoz dünyada genel olarak orta yaşlı kişileri etkiler, erkeklerde 2-4 kat daha sık görülür. Aktinomikoz olgularının %50 den fazlası servikofasiyal enfeksiyon, %15-20'si torakal enfeksiyon ve %10-20'si karın ve pelvik enfeksiyon şeklinde gelişir. Hastalık genellikle komşuluk yolu ile yayılır, ama lokalize kalma eğilimindedir. Lenfadenopati klinik olarak anlamlı değildir ve lenfatik yayılım olmaz. Hematojen yayılması da nadirdir (2). Apandisit, gastrointestinal perforasyon, abdominal cerrahi, yabancı cisim ya da neoplazm gibi mukozal bariyeri bozacak patolojik durumların olması bu organizmanın yerleşmesi için elverişli koşulları oluşturur. Akut enflamasyonda karında hassasiyet şeklinde hissedilip kronik dönemde karında kitle şeklinde palpe edilebilir. Bu durum yanlışlıkla apandisit, inflamatuvar barsak hastalığı veya kanser şüphesi uyandırabilir (3). Bizim olgumuzda hastanın geçirilmiş batın ameliyatı öyküsü ve travma öyküsü yoktu.

Pelvik aktinomikoz genellikle bağırsak perforasyonu özellikle apendiks veya Rahim içi araç (RİA) ile assendan enfeksiyonu izleyerek oluşur. Ayrıca abdominal enfeksiyondan direkt yayılım veya sistemik hastalıkta hematojen yayılım ile de oluşabilir. Pelvik aktinomikoz olguların %85'i üç yıl ve daha uzun süre RİA kullanmış kadınlarda görülmür. RİA kullanma öyküsü ve smear incelemesinde *Actinomyces* tespiti cerrahi öncesi fikir verebilir. Ancak pelvik aktinomikoz kesin tanısı cerrahi sonrası patolojik inceleme ile konur (4).Bizim hastamız genç sağlıklı erkek hasta ve ayrıca geçirilmiş karın ağrısı hikayesi yoktu.

Üreteral obstrüksiyon, apandisitte oluşabilecek bir komplikasyondur, bu nedenle ender görülen ve üreteral obstrüksiyon neden olan bir aktinomikoz olgusunu sunmak istedik.



Üreteral obstrüksiyon bu olguda olduğu gibi özellikle sağda tek taraflıdır, nadiren çift taraflı olabilir. Organların yakınlığı nedeniyle appendiks apsesinin üreteri sıkıştırması ve kısmi obstrüksiyon yapması doğaldır. Ancak, ikili sıkıştırma mekanizması açık değildir ve apse uzantısı veya enflamatuvar süreç retroperitonda büyük infiltrasyon nedeniyle olabilir. Ayrıca, genellikle yoğun fibroza yol açan yoğun enflamatuvar reaksiyon ek bir faktör olabilir (5-7). Bizim olgumuzda üreter iliac çapraz seviyesinden başlayıp yaklaşık 3-4 cm'lik kısmı kitle içine girecek şekilde ve pelvise doğru uzanan kısmında fibrozis nedeniyle arka duvara yapışık şekilde idi. Operasyon sırasında üreter serbestleştirildi.



**Resim-2:** Actinomyces.

Aktinomikozun tedavisinde enfekte dokunun çıkartılması ya da debridmanı ve antibakteriyel ajanlar uygulanır. İki hafta intravenöz penisilin 18-24 milyon ünite verilmeli, sonrasında oral amoksisilin ile devam edilmelidir. Tedavi 6-12 ay sürdürülmelidir. Penisilin allerjisi olan hastalarda tetrasiklin, eritromisin ve siprofloksasin kullanılabilir (2,8-10).

İlk iğne biyopsisinde aktinomikoz tanısı patolojik olarak konulduktan sonra palyatif tedavi planlandı. Öncelikle üreteral

obstrüksiyonun ortadan kaldırılması için üretere DJ stent yerleştirilmek istenildi, ancak DJ kateter tam obstrüksiyon nedeniyle yerleştirilemediğinden açık operasyona karar verildi. Üreter kitleden ve yapışıklıklardan gelmesi üzerine tamamen serbestleştirilip açık DJ kateter yerleştirildi ve üreter peritonize edildi, kitle barsak bütünlüğünü bozmadığından tamamen çıkartılmadı. Ameliyat sonrasında hastaya penisilin 18 milyon ünite 2 hafta süre ile başladık sonrasında oral amoksisilin tedavisi verildi.

#### KAYNAKLAR

1. Scully RE, Mark EJ, McNeely WE, McNeely BU. Case records of the Massachusetts General Hospital Weekly clinicopathological exercise. N Engl J Med 1993;329:264-269.
2. Akgün Y. Actinomyces türleri. Topçu AW, Söyletir G, Doğanay M, editörler. Enfeksiyon Hastalıkları ve Mikro-biyolojisi. 3. Baskı. İstanbul: Nobel Tıp Kitabevi; 2008. s.2311-5.
3. Garner JP, Macdonald M, Kumar PK. Abdominal Actinomycosis. International Journal of Surgery. 2007; 5: 441-48.
4. Schmidt WA. IUDs, inflammation and infection: assessment after two decades of IUD use. Hum Pathol 1982; 13 (10): 878-81.
5. Bernard P, Hamy A, Becouarn G, Visset J, Paineau J. Pyeloureteral dilatation revealing appendiceal abscess. Apropos of 2 cases. J Chir (Paris) 1995;132:34-37.
6. Aronson DC, Moorman-Voestermans GG, Tielvan Buul MM, Vos A. A rare complication of acute appendicitis: complete bilateral distal ureteral obstruction. Lancet 1994;344:99-100.
7. Green JT, Pham HT, Hollowell CP, Krongrad A. Bilateral ureteral obstruction after asymptomatic appendicitis. J Urol 1997;157:2251.
8. Russo TA: Actinomycosis. In Harrison's Principles of Internal Medicine. 10th edition. Edited by Fauci AS, Braunwald E, Isselbacher KJ. New York Mc Graw-Hill; 1983:185.
9. Ellis LR, Kenny GM, Nellans RE. Urogenital aspects of actinomycosis. J Urol 1979; 122:132-3.
10. Makar AP, Michielsen JP, Boeckx GJ, Van Marck EA: Primary actinomycosis of the urinary bladder. Br J Urol 1992; 70: 205-6.

