

## Visseral leishmaniasisle beraber görülen immün hemolitik anemi

### *Immune hemolytic anemia with visceral leishmaniasis*

Özlem Gül<sup>1</sup>, Yalçın Göksüğü<sup>1</sup>, Mehmet Davutoğlu<sup>1</sup>, Mesut Garipardıç<sup>2</sup>

<sup>1</sup>Kahramanmaraş Sütçüimam Üniversitesi Tıp Fakültesi, Çocuk Sağlığı Hastalıkları Anabilim Dalı, Kahramanmaraş

<sup>2</sup>Van Yüzüncü Yıl Üniversitesi Tıp Fakültesi, Çocuk Hematoloji Ve Onkoloji Bölümü, Van

#### Özet

Visseral Leishmaniasis (kala-azar), protozoan parazitlerin neden olduğu, ateş, kilo kaybı, solukluk, hipergamaglobulinemi, hepatosplenomegali, pansitopeni ile karakterize kronik enfeksiyöz bir hastalıktır. Tüm Akdeniz ülkelerinde endemik görülmektedir ve çocuklar erişkinlerden daha çok risk altındadır. Anemi en sık karşılaşılan hematolojik sorundur ve birçok faktöre bağlı olarak ortaya çıkmaktadır ancak immün hemolitik anemi nadir görülmektedir. Bu yazıda 2 yaşında ateş, splenomegali ve immün hemolitik anemi ile hastanemize başvuran hasta sunuldu. Hastada, meglumin antimon tedavisi sonrası 1-2 hafta içinde hematolojik düzelmeye gözlemlendi.

**Anahtar Kelimeler:** Visseral leishmaniasis, immün hemolitik anemi, çocuk.

#### Abstract

Visceral leishmaniasis (kala-azar), caused by protozoan parasites, is a chronic infectious disease characterized by fever, weight loss, pallor, hypergammaglobulinemia, enlargement of spleen and liver, and pancytopenia. It is an endemic disease in all Mediterranean countries including Turkey and the children are at higher risk than adults. In this disease, anemia is the most common hematological manifestation and appears to be due to many factors but the immune hemolytic anemia has been seen rarely. In this report, we presented a 2 year old child applied to our hospital with fever, splenomegaly and immune hemolytic anemia. The hematological improvement was noted after meglumin antimonate therapy within 1-2 weeks.

**Keywords:** Visceral leishmaniasis, immune hemolytic anemia, child.

#### Giriş

Leishmaniasis, vektör aracılıklı olarak dişi tatarcık sineklerinin ısırmasıyla insana bulaşır. Kutanoz, visseral (VL) ve mukokutanoz olmak üzere başlıca üç klinik tabloda karşımıza çıkmaktadır. Hastalığın deride ya da iç organlarda gelişeceğini leishmanianın türü belirlemektedir. Hemen bütün kıtalarda yayılım göstermekte olup çoğu tropik ve subtropik olmak üzere 4 kıtada, 90 kadar ülkede endemik olarak görülmektedir (1).

Visseral leishmaniasis (VL), retikuloendotelial sistemi tutan yaygın bir enfeksiyon hastalığıdır. Leishmania infantum, Leishmania Donovanii, Leishmania Chagasi tarafından hastalık oluşturulmaktadır. Türkiye’de Ege ve Akdeniz bölgelerinde endemik, diğer bölgelerde ise sporadik olarak seyreden VL en sık 1-6 yaş arası çocuklarda görülür, erişkinlerde nadirdir. Visseral leishmaniasis ; yüksek ateş, halsizlik, kilo kaybı, solukluk, hepatosplenomegali, ikter, lenf nodlarında büyüme, proteinüri, hematüri, titreme ile ani ve şiddetli başlayabilen; progresif pansitopeni, ödem, asit ve sekonder enfeksiyonlar sonucu hastanın 2-3 ayda kaybedilebildiği akut tablolara neden olabilir.

Subakut VL’da hasta dalgalı ateş, pansitopeni, hipergamaglobulinemi ile gelişen tedavisiz de olsa %10 şifa bulabilir. Kronik VL ise kilo kaybı, anemi, hepatosplenomegali, periferik ödem, deride kepeklenme-pullanma ile seyreder. Dünya sağlık örgütüne göre Leishmaniasise bağlı ölüm 57.000/yıldır (2). Visseral Leishmaniasis’li hastalarda genellikle normokromik normositer anemi görülmektedir, hemoglobin düzeyi 7-10 gr/dl’dir. Anemi etyolojisinde birçok neden düşünülmekle birlikte büyümüş dalakta sekestrasyon ve yıkım, immün mekanizmalar, eritrosit membran geçirgenlik değişiklikleri en sık nedenler arasındadır (3).

Ateş, hepatosplenomegali, anemi ile başvuran hastalarda VL ayırıcı tanıda düşünülmesi gereken hastalıklar arasındadır. Tedavisinde ilk seçenekler lipozomal amfoterisin B ve meglumin antimon bileşikleridir ve tedaviye yanıt hızlı ve yüz güldürücüdür. Otoimmün hemolitik aneminin eşlik ettiği VL nadir görülen bir durum olması nedeniyle sunmak istedik.

#### İletişim Bilgisi / Correspondence

Uzm. Dr. Özlem Gül, Kahramanmaraş Sütçüimam Üniversitesi Tıp Fakültesi, Çocuk Sağlığı Hastalıkları Anabilim Dalı, Kahramanmaraş

E-mail: ozlemburak@live.com

Geliş tarihi / Received: 28.02.2013 Kabul tarihi / Accepted: 13.05.2013

Çıkar Çatışması / Conflict of Interest: Yok / None



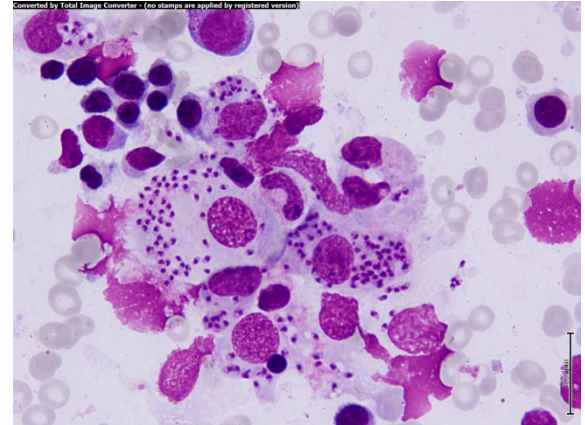
## Olgu Sunumu

Daha öncesinde bir sağlık sorunu olmayan 2 yaşındaki erkek hasta, antibiyotik tedavisine rağmen düşmeyen ateş, halsizlik, anemi nedeniyle dış merkezden hastanemize sevk edildi. Kahramanmaraş'ın bir köyünden gelen hasta miadında, 2200 gr olarak sezaryen ile hastanede doğmuş. Anne babası arasında akrabalık yoktu. Fizik muayenesinde ateş 36.4 °C, kalp tepe atımı 126/dk, solunum 44/dk, ağırlık 13 kg (%50-75), boy 93 cm (%90-97), baş çevresi 50 cm (%50-75), genel durumu düşkün, soluk, karaciğer 2 cm, dalak 5 cm ele geliyordu, diğer fizik muayenesinde özellik yoktu. Laboratuvar tetkiklerinde WBC 4650 /mm<sup>3</sup>, Hb: 7.7 g/dl, Hct: %25.2, mutlak nötrofil sayısı: 830/mm<sup>3</sup>, trombosit: 146.000/ mm<sup>3</sup>, AST: 45 IU/L, ALT: 25 IU/L, GGT: 10 IU/L, ALP: 81 IU/L, Total protein: 6.2 g/dl, albümin: 1.8 g/dl, globülin: 4.4 g/dl, CRP: 70 mg/dl, Sedimantasyon: 40 mm/saat olarak bulundu. Hastamızın indirekt bilirubin ve retikülosit değerleri yüksek, direkt coombs testi 1(+) idi. Periferik yaymasında eritrositlerde hipokromi, anizositoz, poikilositoz mevcut olup trombositler 3-4'lü küme halindeydi ve atipik hücre görülmedi. Serum demir düzeyi düşük, transferrin saturasyonu düşük, folik asit ve vitamin B 12 düzeyi normal sınırlarda tespit edildi.

Ateş etyolojisine yönelik yapılan elektrokardiyografik değerlendirmesinde sol ventrikül içerisinde aberran bantlar dışında özellik saptanmadı. Tam idrar tetkikinde özellik yok idi. Hepatit antijen-antikorları, brusella, salmonella, toxoplazma, rubella antikorları negatif bulundu ancak CMV IgM ve EBV VCA IgM pozitif idi, bu birliktelik serolojik pozitiflik olarak değerlendirildi. Hastaya seftriakson ve amikasin tedavileri başlandı, ateşinin gerilemesi, genel durumunun düzelmesi ve idrar, kan kültürlerinde üreme olmaması üzerine taburcu edildi. 3 gün sonra tekrar ateş yüksekliği olması üzerine hasta yeniden değerlendirildi. Fizik muayenesinde ek özellik saptanmadı ancak alınan tetkiklerinde pansitopeni, CRP ve sedimantasyon değerlerinde artış, direkt coombs 2(++), olması üzerine hasta, febril nötropeni olarak kabul edilerek tekrar kültürleri alındı ve seftazidim-amikasin başlandı. Kemik iliği aspirasyonu

yapıldı. Kemik iliği aspirasyon yayması giemza ile boyanan yaymada yer yer kümeleşme eğilimi gösteren amastigotlar gözlemlendi (şekil 1). Hastamızın Hifzısıhhada bakılan tetkiklerinde dipstick testi ve IFA testi (+) idi. Hastaya Visseral Leishmaniasis tanısıyla lipozomal Amfoterisin B tedavisi başlandı. Ancak hastada titreme, ateş yan etkilerinin görülmesi nedeniyle kesilerek meglumin antimonat 20mg/kg/gün başlandı.

Tedavinin ilk haftasında hastanın kan değerleri düzelmeye, karaciğer dalak boyutları gerilemeye başladı. Hastanın poliklinik kontrollerinde genel durumu iyi, ateşleri kontrol altında, organomegali kaybolmuş, laboratuvar tetkiklerinde anormal sonucumuz yok idi.



**Şekil 1.** Kümeleşme gösteren amastigotlar (kemik iliği aspirasyonu yayması, giemsa, x100)

## Tartışma

Leishmaniasis, özellikle gelişmekte olan ülkelerde 350 milyon kişinin risk altında olduğu ve yaklaşık 2 milyon/yıl yeni vaka bildirildiği, hala dünyanın en fazla görüldüğü hastalıklarından biri olarak kabul edilen bir hastalıktır. Son 10 yıl içinde büyük bilimsel buluşlar ile tanı, tedavi ve önleme çalışmaları yapılmakta ve anahtar ilaçların fiyatı düşürülmektedir (4). Visseral leishmaniasis, yüksek bir ölüm oranı ile büyük çaplı salgınlara yol açmakta olup hastalığın en ağır formudur. Türkiye de dahil olmak üzere tüm Akdeniz ülkelerinde endemiktir ve bu bölgelerde özellikle çocuklar daha fazla risk altındadırlar.

Ana rezervuarı köpekler, tilkiler, çakallar ve kemiriciler olup hastalık bir vektör olan Flebotomus (mucuk, yakarca) sokması ile bulaşır (4). Hastalığın inkübasyon periyodu değişmekle beraber ortalama 2-6 aydır.

Visseral leishmaniasis ; düzensiz ateş, hepatosplenomegali, lenfadenopati, lökopeni, anemi, trombositopeni bazen pansitopeni, hipergamaglobulinemi, kilo kaybı gibi semptom ve bulgular ile karşımıza çıkmaktadır.

Anemi genellikle normokrom normositer olup, birçok faktöre bağlı olarak ortaya çıkmaktadır. Aneminin oluşmasında; büyümüş dalakta eritrositlerin sekestrasyonu ve yıkımı, immün sistem, kemik iliğinde diseritropoetik değişiklikler, eşlik eden enfeksiyonlar, yetersiz beslenme, folik asit, demir ve B12 vitamin eksiklikleri, eritrosit membran geçirgenliği değişiklikleri suçlanmıştır (5). Hastamızda da demir eksikliği, dalak büyüklüğüne bağlı sekestrasyon-yıkım, immün hemolitik mekanizma ve kemik iliğinde diseritropoetik değişikliklere bağlı anemi geliştiği düşünüldü. Hemolitik anemi nadir olarak bildirilmekle beraber coombs (+) hemolitik anemi görülebileceği belirtilmiştir (6). İmmün hemolizi daha önce yapılan çalışmalarda, poliklonal hipergamaglobulinemiye sekonder nonspesifik adsorbisyona bağlı oluşan eritrosit yüzeyindeki immün komplekslerin oluşturduğu gösterilmiştir. Direkt ilişki hala net olmamakla beraber immunglobulin moleküllerinin türü ve sayısı hemolizi etkileyebilir (7). Çoğu olguda hem IgG hem de kompleman komponentleri tesbit edilmiş ancak immün hemoliz gösterilememiş ve parazite karşı inflamasyonda sensitize olmayan eritrositlerin karaciğer ve dalaktaki makrofajlarca yıkıma uğradığı düşünülmektedir (3). Hastamızda hemoliz bulgularının olması ve direkt coombs testinin pozitif olması nedeniyle leishmaniasise sekonder otoimmün hemolitik anemi düşünüldü.

Lökopeni, trombositopeni, pansitopeni esas olarak hipersplenizme bağlı gelişmektedir. Leishmaniasise bağlı pansitopeni, retikülosit ve genç lökositlerin görülmesiyle aplastik anemiden ayrılır. Hepatosplenomegali, ateş, lenfadenopati kliniği ile lösemi ile karışabilir

ancak kemik iliği incelemesi ile ayırım yapılabilir (3).

Visseral leishmaniasis tanısında dalak, kemik iliği ve lenf nodu aspirasyon materyallerinden boyanmış preparatlarda amastigotların görülmesi önemlidir. Kemik iliği aspiratlarının Novy-Mac-Neal-Nicolle (NNN) veya Schneider besi yerine ekimi yapılabilir (3). Biz olgumuzun kemik iliği aspiratlarının boyanmasında çok sayıda amastigot saptadığımızdan aspiratı kültüre göndermedik. Serolojik olarak da leishmania antikor veya antijenlerini tesbit eden rK39 dipstick, lateks aglütinasyon testi, FAST testi gibi tekniklerden yararlanılmaktadır. Hastamızın Hıfzısıhada bakılan tetkiklerinde dipstick testi ve IFA testi (+) idi.

Visseral leishmaniasis konvansiyonel tedavisinde antimon bileşikleri önerilmektedir. İlaça dirençli olgularda Amfoterisin B preparatları tercih edilmektedir. Tedavide amaç Leishmania amastigotları ile enfekte olan makrofajlar tarafından dolaşımdaki ilaç partiküllerinin fagosite edilmesidir. Bu preparatların çeşitli kullanım, doz ve rejimleri bildirilmiştir (8). Hastamıza antimon bileşiği olan Glucantime tedavisi sağlık müdürlüğünden temin edilerek başlandı. Takibinde 10. günde dalak boyutu küçülmeye ve akut faz reaktanları gerilemeye başladı, 3. günden itibaren ateşi olmadı.

Sonuç olarak uzamış ateş, splenomegali, pansitopeni ve immün hemolitik anemi ile başvuran hastalarda VL ayırıcı tanıda düşünülmesi gereken bir hastalıktır ve 5 değerlikli antimon bileşiklerine tedavi cevabı iyidir.

### Kaynaklar

1. Özbel Y, Töz ÖS, Leishmaniosis, Özcel MA. Tıbbi Parazit Hastalıkları 1. Baskı, İzmir: Mete Basım Matbaacılık Hizmetleri, 2007: 198-230.
2. Reithinger R, Dujardin JC. Molecular Diagnosis of Leishmaniasis: Current Status and Future Applications. J Clin Microbiol 2007: 21-5.
3. Varma N, Naseem S. Hematologic Changes in Visceral Leishmaniasis/Kala Azar. Indian J Hematol Blood Transfus. 2010;26:78-82.



4. WHO Technical Report Series: 949, Control of the Leishmaniasis. Report of a meeting of the WHO Expert Committee on the Control of Leishmaniasis, Geneva, 22–26 March 2010.
5. Vilela RB, Bordin JO, Chiba AK, Castelo A, Barbosa MC. RBC-associated IgG in patients with visceral leishmaniasis (kala-azar): a prospective analysis. *Transfusion* 2002; 42: 1442-7.
6. Çelik Ü, Leblebisatan G, Alhan E, Aksaray N. Immune hemolytic anemia in association with visceral leishmaniasis: Case report. *J Pediatr Inf* 2007;1:36-8.
7. Dilber E, Erduran E, Işık Y. Visceral leishmaniasis and Coombs' positive hemolytic anemia: a rare association in an infant treated with liposomal amphotericin B. *Turk J Pediatr* 2002; 44(4):354-6.
8. Ayyıldız Orhan. Leişmaniyazis. 35.Ulusal Hematoloji Kongresi (7-10 Ekim 2009).

