Türk Nefroloji Diyaliz ve Transplantasyon Dergisi/Office Journal of the Turkish Nephrology, Association 1997; 3-4:159-163

HEMODİALİZ HASTALARINDA KARPAL TÜNEL VE PALMAR RADİOKARPAL LIGAMENT KALINLIĞININ HEMODİALİZ SÜRESİ İLE KORELASYONU (ULTRASONOGRAFİK DEĞERLENDİRME)

CORRELATION BETWEEN HEMODIALYSIS DURATION AND CARPAL TUNNEL AND PALMAR RADIOCARPAL LIGAMENT THICKNESS IN HEMODIALYSIS PATIENTS (ULTRASONOGRAPHIC EVALUATION)

A.Erden, M.Boran, E. Alimoğlu, M. Ateşçi, T. Ölçer, S. Çetin*

Radyoloji Bölümü, Hemodializ ve Transplantasyon Ünitesi*
Türkiye Yüksek İhtisas Hastanesi-ANKARA

ÖZET

Karpal tünel sendromu (KTS), dialize bağlı amiloidozisin en sık görülen bulgusudur. Hemodializ hastalarında el bilek ultrasonografisi (US) ile karpal tünel ve palmar radiokarpal ligament kalınlığı değerlendirilerek elde edilen sonuçların hemodializ süresi ile korelasyon gösterip göstermediğinin belirlenmesi amaçlanmıştır.

Elli bir hemodializ hastasında 102 el bileği ve 50 kişiden oluşan kontrol grubunda 100 el bileği ultrasonogra.fi ile değerlendirildi. Hemodializ süresine göre hastalar dört gruba ayrıldı. Kontrol ve hasta gruplarında karpal tünel genişliği ve palmar radiokarpal ligament kalınlığı ölçüldü ve veriler istatistiksel olarak değerlendirildi.

Grup I ve grup II ile kontrol grubu kıyaslandığında, anlamlı fark saptanmazken (p>0,05), grup III ve grup IV ile kontrol grubu arasındaki fark anlamlı bulundu (p<0,05).

Sonuç olarak,hemodializ süresinin uzaması ile KTS prevalansının arttığı ve US'nin klinik tanıya yardımcı olan öncelikle başvurulacak bir görüntüleme yöntemi olduğu kanısına varıldı.

Anahtar kelimeler: Karpal tünel sendromu, hemodializ, ultrasonogram

SUMMARY

The carpal tunnel syndrome (CTS) is the most frequent clinical symptom of dialysis-related amyloidosis. It is aimed to establish a correlation between hemodialysis duration (HD) and carpal tunnel (CT) and palmar radiocarpal ligament (PRL) thickness in hemodialysis patients.

One hundred two wrists of 51 hemodialysis patients and 50 wrists of 100 healthy subjects were examined with ultrasonography (US). On the basis of the HD, the patients were divided into four groups. The width of inner diameter ofCT and the thickness of the PRL are measured with US in hemodialysis patients and the data are compared with the control group.

There was no significant difference between the control group and groups I and II (p>0.05). The difference between the control group and groups III andIVwas significant (p<0.05).

As a result of this study, in patient groups, the thickness of the PRL and the width of inner diameter of CT were correlated with HD. We suggested that US is an easy and noninvasive method to evaluate CTS due to dialysis-related amyloidosis.

Key words: Carpal tunnel syndrome, hemodialysis, ultrasonography

GİRİŞ

Karpal tünel (KT), el bileğinin palmar yüzeyinde uzanan fibro-ossöz bir kanal olup, içinde median siniri ve çok sayıda tendonu barındırır. Bu kanal, dorsal yüzünde karpal kemikler tarafından, palmar yüzünde ise distalde palmar fascia ile devam eden fleksör retinakulum tarafından sınırlanır (1,2). Karpal tünel sendromu (KTS), median sinirin el bileği düzeyinde basıya uğraması sonucu gelişen nöropatidir (1,2). Hemodializ hastalarında, dialize bağlı olarak amiloid, karpal sinovyada, parmakların fleksör tendon kılıflarında, transvers karpal ligamentte ve perinöral dokuda birikir ve median siniri baskılayarak KTS gelişmesine neden olabilir (1,3,4). KTS'nun hemodializ hastalarındaki insidansı % 2 ile % 31 arasında değişmektedir (1,5). Elektromiyografi, sinir iletim çalışmaları ve son yıllarda sinovya ve tendonlardaki amiloid infiltrasyonunun ultrasonografık (US) değerlendirilmesi, klinik belirtilerin yanısıra, tanıyı desteklemektedir (4,6-9). Mükemmel yumuşak doku

kontrastı nedeniyle, KTS'nun görüntülenmesinde magnetik rezonans görüntüleme yöntemi de kullanılmaktadır (2). Ancak, zaman alıcı ve pahalı olmak gibi dezavantajları vardır (2). El bileğindeki yumuşak dokuların US ile incelenmesinin, yüzeyel dokuların ayrıntılı olarak görüntülenmesini sağlayan yüksek frekanslı transdüserlerdeki teknolojik gelişmeye paralel olarak, oldukça güvenilir bir yöntem olduğu kanıtlanmıştır (2,10).

Çalışmamızda, hemodializ hastalarında, el bilek US ile KT iç çapı genişliği ve palmar radiokarpal ligament (PRL) kalınlığı ölçülmüş ve elde edilen değerler ile hemodializ süresi (HS) arasında korelasyon araştırılmıştır.

HASTALAR VE YÖNTEM

Hastalar ve kontrol grubu

Elli iki hemodializ hastasında (20 kadın, 32 erkek), 104 el bileği US ile değerlendirildi. Hemodializ süresine göre hastalar dört gruba ayrıldı; grup I (n=13, yaş ort:38±l 1), ort. HS: 7±43 ay, grup II (n=13, yaş ort: 41±13), ort.HS: 22±6 ay, grup III (n=12, yaş ort: 44±12), ort. HS: 43±5 ay ve grup IV (n=13, yaş ort:40±ll), ort. HS: 93±27) ay. Tüm hastalarda hemodializ programı haftada üç kere 4 saat idi.Kullamlan dializerin membran materyali Hemophan İm^2 (modified cellulose) idi. Hasta grubunun benzer cinsiyet ve yaş özelliği gösteren 50 kişilik kontrol grubunda (24 kadın, 26 erkek, yaş ort.35±14 ay) 100 el bileği US ile değerlendirildi. Kontrol ve hasta gruplarında serum $Ş_2$ mikroglobulin çalışıldı. KTS tanısı, aşağıda belirtilen semptomlardan birisi ya da birden fazlasının varolmasıyla konuldu (11): (1) median sinirin dağıldığı bölgede duyu bozukluğu (2) Tinel bulgusu (3) Phalen bulgusu. Hasta grubu, KTS'nun klinik bulguları olan (semptomatik) ve olmayan (asemptomatik) hastalar olmak üzere 2 gruba ayrıldı.

Yöntem: El bileği US'si yüksek frekanslı (7,5MHz) transdüser kullanılarak gri-skala US ile (Toshiba SSA-270 A) cihazı ile yapıldı. İnceleme oturur pozisyonda ve ön kol sert zemin üzerinde avuç içi yukarı bakacak biçimde uzatılmış konumda iken yapıldı. Her iki el bileğinde ayrı ayrı KT ve PRL longitudinal ve aksiyal eksen boyunca lunat kemik düzeyinde değerlendirildi. Bu düzeyde, longitudinal planda PRL kalınlığı (KT'in dorsal duvarı ve lunat kemik arasındaki mesafe) ve KT'in iç çapı ölçüldü **(Şekil 1 A-B).**

İstatistiksel analiz: Ölçüm değerleri, ortalama standart sapma şeklinde ifade edildi. Kontrol ve hasta grupları student-t testi ile kıyaslandı. Grupların ortalama KT iç çapı genişliği ve PRL kalınlığı ile HS arasındaki korelasyon, variasyon analizi ve multipl regresyon analizi ile araştırıldı. $p<0,05$, istatistiksel olarak anlamlı kabul edildi.

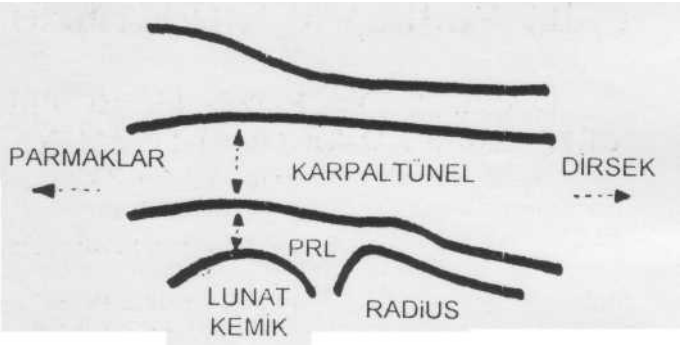

Şekil İA. El bileğinin longitudinal kesitte ultrasonografik görünümünün şeması. Median sinir ve tendonları içeren karpal tünel ve lunat kemik ile radius gibi kemik yapıların hemen üzerinde palmar radiokarpal ligament (PRL).

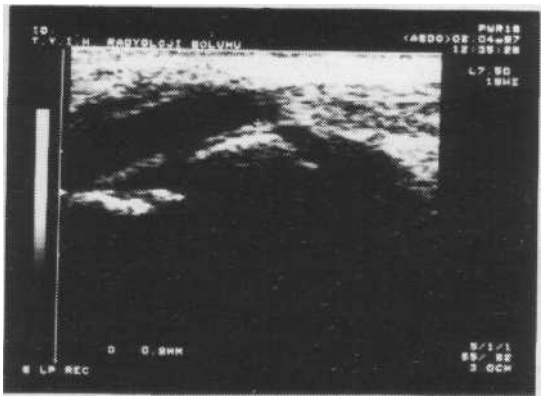

Şekil IB: Normal bir bireyde el bileğinin uzun eksendeki US görünümü. PRL, hiperekoik bir çizgi şeklinde ve ince (0.9 mm) olarak izleniyor (+ + arasında). PRL'in hemen üzerinde daha kalın bant şeklindeki yapı fleksör tendonları içeren karpal tünel.

BULGULAR

Grup I ve grup II ile kontrol grubu kıyaslandığında, ortalama KT ve PRL değerleri bakımından anlamlı fark saptanmazken ($p>0.03$), grup III ve grup IV ile kontrol grubu arasındaki fark anlamlıdır ($P<0.05$)(Tablo 1). Her hasta grubunda kullanılan Hemofhan membranları sonucu, ortalama serum P_2 mikroglobulin sırasıyla 24.43±8.23, 31.03±7.77, 32.22±6.84 ve 30.70±7.75 mg/L bulunmuştur. Hasta gruplarının her biri arasında anlamlı fark saptanmamıştır ($p>0.05$). Serum P_2 mikroglobulin ve KT iç çapı genişliği ve PRL kalınlığı arasında

anlamlı fark tesbit edilmemiştir (p>0.05) (Tablo 1). HS arttıkça; KT ve PRL'nin ortalama değerleri de artmaktadır **(Tablo 1; Şekil 2 A-B).** Ortalama KT ve PRL değerleri sağ ve sol el bileğinde farklılık göstermemektedir (p>0,05).**Tablo** 2'de,hasta grubunda KTS'nun klinik bulguları bireylerin % 25.5 (n=13) saptandığı, 38 hastada (% 74.5) bulunmadığı gösterilmiştir. Hasta grubundaki asemptomatik olgularda KT iç çapı genişliği ve PRL kalınlığı, % 65.8 oranında normal ortalama değerlerin üzerindedir. Semptomatik olgularda ise bu oran % 76.9 olarak bulunmuştur. Kontrol grubunda ise KT iç çapı genişliği % 4 ve PRL kalınlığı % 5 oranında normal ortalama değerlerin üzerindedir. Multipl regresyon analiz değerlendirmesinde HS ve KT iç çapı genişliği arasında anlamlı ilişki bulunmamıştır (R=0.211; p>0.05; R square =0.254). HS ve PRL kalınlığı arasında ise anlamlı ilişki saptanmıştır (R=0.419; p<0.05; R square =0.175).

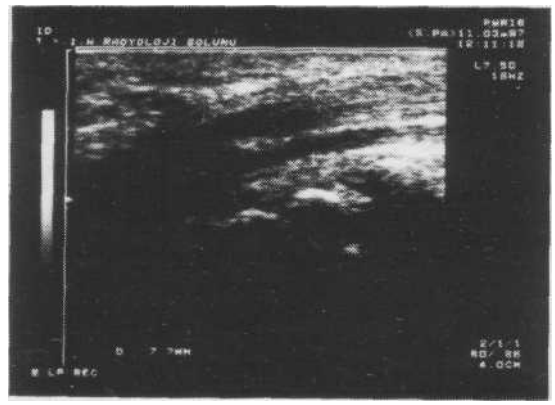

Şekil 2-A

Tablo 1: Kontrol ve hasta gruplarında karpal tünelin iç çapı genişliği, PRL kalınlığı ve P_2 mikroglobulin düzeyi

	Kontrol grubu	**Grup I**	**Grup II**	**Grup III**	**Grup IV**
KT iç çapı genişliği (mm) SAĞ	4.52±0.92	4.75±0.80	4.96±1.11	5.13±0.61	5.48±1.13
SOL	4.55±0.90	4.97±0.93	**5.09*1.07**	5.33±0.83	5.97±0.88
ORTALAMA	4.53±0.91	4.86±0.86	5.02Ü.09	5.23±0.72	**5.72*1.01**
PRL kalınlığı (mm) SAĞ	1.13±O.3O	1.32±0.42	1.32±0.49	**1.51*0.46**	1.75±0.30
SOL	1.28±0.87	1.34±0.34	**1.33*0.36**	**1.53*0.43**	**1.80*0.23**
ORTALAMA	1.2Ü0.58	1.33±0.38	1.32±0.42	1.52±0.44	**1.77*0.26**
P_2 mikroglobulin	1.20±0.30	24,43±8.23	**31.03*7.77**	32.22±6.84	30.70±7.75

Tablo 2: KT iç çapı genişliği ve PRL kalınlığı sonografik normal değerlerin üzerinde olduğu semptomatik ve asemptomatik olguların sıklığı

	Kontrol grubu	**Asemptomatik bilekler**	**Semptomatik bilekler**
Bilek sayısı	100	**76**	**26**
KT US()	**4**	**50**	**20**
US(-)	**96**	**26**	**6**
US (+) **sıklığı (%)**	**4**	65.8	76.9
PRL US(+)	**5**	**50**	**20**
US(-)	**95**	**26**	**6**
US (+) sıklığı (%)	**5.2**	65.8	76.9

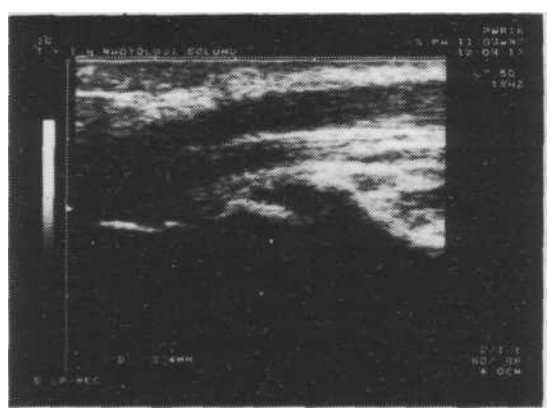

Şekil 2 A ve B: 61 aydır hemodializ uygulanan hastada KT (A) ve PRL 'nin (B) geniş olduğu izleniyor.

TARTIŞMA

Son dönem böbrek yetmezliği olan hastaların programlı hemodializ ile yaşam süreleri uzamıştır. Hemodializ süreleri uzun olan hastalarda gelişen bir grup patolojik belirti ve sendromların, hemodialize bağlı amiloidozis teriminin kapsamına alınması öngörülmüştür (1).

Dialize bağlı amiloidozis, periferik eklemlerde artropati, kemiklerde periartikuler kistik lezyonlar ve KTS gibi kas-iskelet sistemi komplikasyonlarına neden olmaktadır (2,12).Bu komplikasyonların erken dönemde noninvaziv yöntemlerle tanınması güçtür. Ağrı ve duyu kaybı gibi belirtilerin non-spesifik olması ve dialize bağlı amiloidozis için oldukça tipik olan periartikuler kemik kistlerinin uzun dönemde ortaya çıkması tanıyı geciktirmektedir(6).

Dialize bağlı amiloidoziste KTS'nun etyolojisi hakkında çeşitli görüşler vardır. Bazı yazarlara göre, fistüle bağlı olarak gelişen venöz staz ve ödem, sinir basısını hazırlayan faktörlerdir (13). Fakat KTS'nda sıklıkla bilateral tutulum olması ve bazen A-V fistülün karşı tarafındaki bilekte daha belirgin bulgular saptanması, fistülün etyolojik faktör olduğu bu varsayımdan uzaklaştırmaktadır (3,13,14). Ayrıca hemodializ esnasında serbest oksijen radikallerin yapımı hızlanmıştır (15).Yapılan in vitro çalışmalarda , serbest oksijen radikallerinin, serum β_2 mikroglobulin'nin aminoasit içeriğini etkileyerek, p_2 mikroglobulin amiloide dönüştürebildiği bulunmuştur (16). Bunun dışında, serbest radikallerin varlığında, proteazların etkisine proteinlerin duyarlılığı artmaktadır ve böylece serbest radikaller proteinlerin fragmantasyonuna neden olmaktadır (15). Bu çalışmaların doğrultusunda amiloidozisin etyolojik nedeninin serbest radikaller olması mümkündür. Ayrıca, hemodializ hastalarında amiloidozisin sıklığı kullanılan membranlara göre değişebilmektedir (12). Daha önce yapılan çalışmamızda, polysulfon membranlar kullandığımız hasta grubunda, serum p_2 mikroglobulin daha düşük seyrettiği bulunmuştur (17). Şimdiki çalışmamızda, kullanılan Hemophan membranları sonucunda, serum p_2 mikroglobulin ile KT iç çapı genişliği ve PRL kalınlığı arasında anlamlı fark saptanmadı. Değişik hemodializ süreleri olan hastaların KT'in iç çapı genişliği ve PRL kalınlığını US ile değerlendirdiğimizde, özellikle 5 yıldan daha uzun süre hemodialize giren hastalarda, KT iç çapı genişliği ve PRL kalınlığının daha fazla olduğunu bulduk. Konuyla ilgili incelediğimiz makalelerde de, yumuşak dokularda biriken amiloid miktarının böbrek hastalığının süresinden çok, hemodializ süresine bağlı olduğu bildirilmektedir (1,5,12). Dialize bağlı amiloidoziste, KTS'nun gelişmesi için en az dört sene geçmesi gerektiği öne sürülmüştür (1). Hemodializ süreleri 5-9 yıl arası olan hastalarda sendrom % 4 oranında görülürken, 9 yıldan daha uzun dializ süreleri olanlarda KTS prevalansı % 30'a çıkmaktadır (1). Bizim çalışmamızda, HS 60 ayın üzerinde olanlarda KTS % 30.8 (4/13) oranında bulunmuştur. Ikegaya ve ark, KT iç çapı genişliği ve PRL kalınlığında artış ile KTS'nun görülme sıklığı arasında yakın ilişki saptamışlardır (4). Aynı çalışmada KTS semptomları olmayan hemodializ hastalarında da PRL' kalınlığı normal kontrollere göre istatiksel olarak anlamlı şekilde artmış bulunmuştur ki, bu US yönteminin KT'deki patolojik değişiklikleri erken dönemde ortaya koymada etkin olduğunu göstermektedir. Bizim çalışmamızda asemptomatik hastaların % 65.8'inde KT iç çapı genişliği artmış ve PRL normalden kalın bulunmuştur. Böylece, hemodializ hastalarında semptomların çıkmasından önce KT ve PRL'de patolojik değişikliklerin başladığı ortaya çıkmaktadır. Ayrıca, multipl regresyon analiz değerlendirmesinde HS ve PRL kalınlığı arasında anlamlı ilişki bulunmuştur. Bu sonuç, sonografık incelemenin,özellikle PRL kalınlığının ölçülmesinin, subklinik KTS'nun değerlendirilmesinde önemli olduğunu göstermektedir (4). Dialize bağlı amiloidozis sonucu gelişen KTS'nun yaşlı hastalarda ve dominan elde daha sık görüldüğü yolunda saptamalar da vardır (1,12). Bizim çalışmamızda HS: 93±27 ay olan hastalarda ortalama yaşın 40±11 olması, KTS'nun görülmesinin tamamen dialize bağlı olduğunu kanıtlamaktadır.

Sonuç olarak, hemodializ süresinin uzaması ile KTS prevalansınm arttığı ve US'nin KT iç çapı genişliğinin ve PRL kalınlığının değerlendirilmesinde kantitatif veriler sağlayan etkin, ucuz ve fazla zaman almayan noninvazif bir teknik olduğu kanısındayız.

KAYNAKLAR

1. Kleinman K, Coburn JW. Amyloid syndromes associated with hemodialysis. Kidney Int 1989; 35 : 567-575.
2. Chen P, Maklad N, Redwine M, Zelitt D.Dynamic high-resolution sonography of the carpal tunnel. AJR 1997 ; 163 : 533-537
3. Bardin T, Kuntz D, Zingraff J, Voisin MC, Zelmar A, Lansaman J. Synovial amyloidosis in patients undergoing long-term hemodialysis. Arthritis Rheum 1985 ; 28 : 1052-1058
4. Ikegaya N, Hishida A, Sawada K et al. Ultrasonographic evaluation of the carpal tunnel syndrome in hemodialysis patients. Clin Nephrol 1995 ; 44 : 231-237
5. Spertini F, Wauters JP, Poulenas I. Carpal tunnel syndrome: a frequent, invalidating long-term

complication of chronic hemodialysis. Clin Nephrol 1984; 21 : 98-101

6. Kay I, Benson CB, Lester S et al. Utility of high-resolution ultrasound for the diagnosis of dialysis related amiloidosis. Arthritis Rheum 1992 ; 35 : 926-932

7. Tomita N, Nakazawa R, Hoshi H, Hasegawa S, Azuma N, Suzuki M. Ultrasonographic evaluation of the bursae in patients with dialysis-related amyloidosis. Nephrol Dial Transplant 1996; 11(6) : A239 (abstract)

8. Jadoul M, Malghem J, Berg BV, Van Ypersele de Strihou C. Ultrsonographic detection of thickened joint capsules and tendons as marker of dialysis-related amyloidosis: a cross-sectional and longitudinal study. Nephrol Dial Transplant 1993 ; 8 : 1104-1109

9. Cardinal E, Buckwalter KA, Braunstein EM, Raymond-Tremblay D, Benson MD. Amyloidosis of the shoulder in patient on chronic hemodialysis: sonographic findings. AJR 1996; 166: 153-156

10. Buchberger W, Judmaier W, Birbamer G, Lener M, Shcmidauer C. Carpal tunnel syndrome : Diagnosis with high-resolution sonography. AJR 1992 ; 159 : 793-798.

11. Phalen GS. Reflections of 21 years experience with the carpal-tunnel syndrome. J Am Med Assoc 1970; 212:1365-1367.

12 Van Ypersele de strihou C, Jadoul M, Malghem J et al. Effect of dialysis membrane and patient's age on signs of dialysis-related amyloidosis. Kidney Int 1991; 39:1012-1019.

13. Jain VK, Cestero RVM, Baum J. Carpal tunnel syndrome in patients undergoing maintenance hemodialysis. JAMA 1979; 242: 2868-2869.

14. Kenzora JE. Dialysis carpal tunnel syndrome. Orthopedics 1978;1:195-203.

15. Gejyo F, Homma N, Arakawa M. Long-term complications of dialysis: Pathogenic factors with special reference to amyloidosis. Kidney Int. 1993; 43 (Supp 41): 78-82.

16. Capeillere-Blandin C, Delaveau T, Descamps-LatschaB. Structural modifications of human 2 microglobulin treated with oxygen-derived radicals. Biochem J 1991; 277:175-182.

17. Boran M, Dalva K, Yazıcıoğlu A, Çetin S. Hemodializ hastalarında serum beta2 mikroglobulin: kuprophan ve polysulfon-F60 membranlannin karşılaştırılması. Turk J Med Res 1992; 10(4):217-220.