

SÜPERNÜMERER DİŞLER: LİTERATÜR DERLEMESİ VE OLGU BİLDİRİMLERİ

Nur MOLLAOĞLU *

Kahraman GÜNGÖR **

ÖZET

"Süpernümerer dişler", diş arkında fazladan yer alan dişlerdir, "mesiodensler" ise maksiller orta hatla yer alan süpernümerer dişlerdir. Mesiodensin etyolojisi bilinmemektedir. Genellikle üçgen veya konik kron yapısı olan küçük ve kısa yapıda dişlerdir. Çok küçük yapıda olduklarından normalde palpasyonla muayene sırasında farkedilemezler. Süpernümerer dişler dental arkta tek veya birden fazla sayıda görülebilirler, ve gömülü, ters dönmüş, veya sürmüş konumda olabilirler. Bu çalışmada, süpernümerer diş saptanan yedi hastanın klinik ve radyografik kayıtları rapor edilmiştir. Ayrıca, tedavi planları ile süpernümerer dişin sebep olabileceği muhtemel komplikasyonlar tartışılmıştır.

Anahtar Kelimeler: Süpernümerer diş, mesiodens.

SUPERNUMERER TEETH

SUMMARY

Supernumerer teeth are an excess number of teeth and mesiodens is the supernumerer tooth that occurs in the maxillary midline. The aetiology of mesiodens is unknown. They are usually small and short with triangular or conical crown shapes. Because of their smallness, they normally cannot be detected by palpation. Supernumerer teeth can be single or multiple, and impacted, inverted, or erupted. Their prevalence in males is twice as frequent as in females. In this study, clinical and radiographic records of seven patients with supernumerer teeth were reported. And also, the treatment modalities and the possible complications that supernumerer teeth may cause were discussed.

Key words: Supernumerer teeth, mesiodens.

GİRİŞ

Süpernümerer diş (SD)'ler dental arkta süt ve daimi dişler arasında fazladan yer alan dişler olarak tanımlanırlar.¹⁵ Diş sayısındaki fazlalık kendisini arttaki bazı dişlerin eksikliği ilede gösterebilmektedir. Örneğin daimi dişler, beş keser ve sadece üç adet premolar şeklinde de kendisini gösterebilir. SD'ler bir veya birden fazla sayıda unilateral veya bilateral olarak tek veya her iki çenede birden görülebilirler. Bir veya iki adet SD'in olduğu vakalar genellikle anterior maksiller ve ikinci sıklıkla mandibuler premolarlar bölgesindedir.¹⁰ Beşten fazla SD'in var olduğu vakalara genellikle mandibular premolarlar bölgesinde rastlanılır.²³ Tek SD görülme sıklığının % 76-86, iki adet SD % 12-23 ve çok sayıda SD'in % 1'den daha az sıklıkla gözlemlendiği bildirilmiştir.¹⁸ Luten¹⁵ gömüklülüğün sırasıyla üst lateraller (% 50), mesiodensler (% 30), üst santraller (% 11) ve takiben kanin dişlerde (% 3) görüldüğünü bildirirken, Shapira ve Kufninec¹⁷ ise bu sıralamayı üst santraller, molarlar, premolarlar, lateraller ve en son kanin dişler olarak rapor etmişlerdir.

SD'in klasifikasyonu pozisyonlarına veya şekillerine göre yapılabilir. Pozisyonlarına göre olan sınıflama mesiodens, paramolar, distomolar

ve parapremolar olarak,¹⁹ şekillerine göre olan sınıflama ise konik tip, tüberküler tip, supplemental diş (diş arkına ilave olarak görülen SD) ve odontomalar olarak sınıflandırılmaktadır. SD'in süti dişlenme döneminde görülme sıklığı % 0.3 ile % 1.7 arasında değişmektedir.¹⁵ Bunun nedeni diş arkında yeterli boşluk mevcut olduğundan SD'ler diğer dişlerin sürmesince engel teşkil etmiyecek şekilde yeterli aralıklarla arkta yerlerini alırlar, böylece varlıkları yakınlarının dikkatini çekmez, dolayısı ile kayıtlara geçen SD vakalarının sayısı bu dönemde yüksek değildir. Diğer bir neden çocukların ilk diş muayenelerinin genellikle anterior kalıcı dişler sürdükten sonra yapılmasıdır. Bu da, önceden sürmüş ve zamanla yerini kalıcı dişlere bırakmış olan anterior süt SD'lerin gözden kaçmasına sebep olur.¹⁵

SD'lerin görülme sıklığı genel popülasyonun % 0.1 ve % 3.6 olarak bildirilmiştir.²³ Beyaz ırkta görülme sıklığı % 1 - % 3 arasında değişir.⁶ Japonlar ve Çinlilerde görülme sıklığı ise % 2.7 veya % 3.4 olarak bildirilmiştir.² Patolojinin etyolojisi tam olarak bilinmemekle beraber genetik veya çevresel faktörlerden söz edilmektedir.³ Birden fazla sayıda SD genellikle bir sendrom ile birlikte görülür.²³ Bu sendromlar Gardiner sendromu, cleidocranial dysostosis ve yarık dudak, yarık damaktır. SD'in dentisyona etkisi çeşitlidir. Bu dişler bazen şans eseri alınan radyografiler ile

* Gazi Üniversitesi Diş Hekimliği Fakültesi, Ağız, Diş, Çene Hastalıkları ve Cerrahisi Anabilim Dalı Araş Gör

** Gazi Üniversitesi Diş Hekimliği Fakültesi, Oral Diagnoz ve Radyoloji Anabilim Dalı Araş. Gör.

saptanırlar. Bazen dentisyonda diş sayısında artma olduğu için çapraşıklığa sebep olabilir veya komşu dişin sürmesine engel olabilirler. Sonucu sık en sık rastlanandır ve % 30-60 oranında görülür.^{10,13} Bunun yanısıra SD'ler diestemalara, komşu dişin kökünde rezorpsiyona komşu dişin devitalizasyonuna veya dilaserasyonuna sebep olabilirler.¹

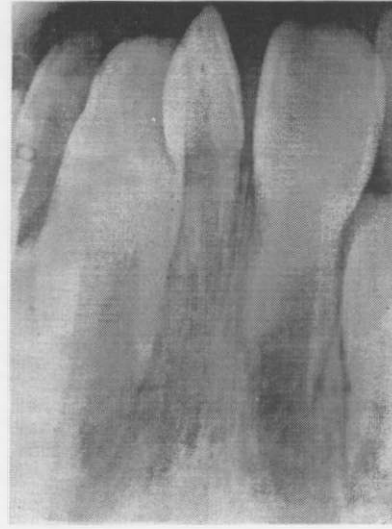SD'ler içerisinde en sık görüleni mesiodenslerdir. Bunlar tek veya birden fazla sayıda, ve ters dönmüş veya sürmüş durumda olabilirler.^{3,12,16} Mesiodenslerin tam olarak sürmüş ve fonksiyonel olduğu durumlar çok nadirdir. Erkeklerde görülme sıklığı kadınlardan iki kat daha fazladır.^{3,7,8} Bolk 1917'de² yayınladığı çalışmasında mesiodenslerin filogenetik artıklar olduğunu ileri sürmüştür. Diğer bir fikir diş gelişimi esnasında ikiye ayrılması ile oluştuğudur.¹⁴ ancak günümüzde dental laminanın hiperaktivitesi sonucu oluştuğu fikri desteklenmektedir. Mesiodensler genellikle normal dişlere göre daha kısa ve küçüktürler, kronları ise üçgen veya konik yapıdadır.³ Sürmede gecikme dışında hiçbir klinik semptom vermezler. Çok küçük yapıda olduklarından palpasyonla muayene sırasında fark edilemeyebilirler, bu yüzden varlıkları alınan radyografiler ile saptanır.^{4,9,22} Çoğu mesiodensler üst keser dişlerin palatinalinde, bu dişlere paralel olarak aşağı veya ters yönde yukarı doğru uzanmış şekilde konumlanmışlardır.³ Tedavilerinde klinik ve radyolojik bulgulara bakılarak karar verilir.¹⁴

Bu literatür derlemesinin amacı, SD'lerin etiyojisi, görülme sıklığı, teşhis ve tedavi planlamaları hakkındaki bilgilerimizi güncelleştirmek yanısıra, Gazi Üniversitesi Diş Hekimliği Fakültesi Oral Diagnoz ve Radyoloji Anabilim Dalı'na başvuran farklı tipte SD olgularından örnekler vermektir.

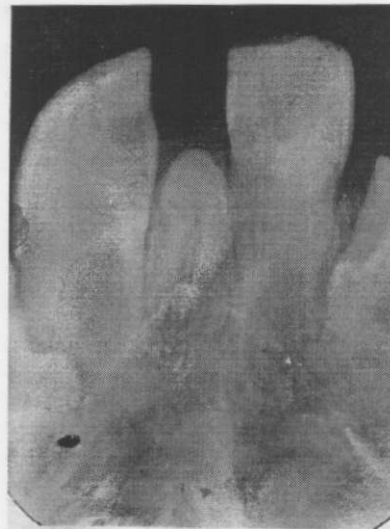OLGU BİLDİRİMLERİ

Birinci olguda, yedi yaşında bir kız çocuğunda, klinik muayenede sürekli keserler arasında mevcut olan konik biçimli sürmüş bir mesiodens varlığı saptanmıştır (Şekil 1). Radyografik ve klinik olarak sağ daimi keser rotasyona uğramış ve mesiodens bu dişin sürmesini engelleyecek bir şekilde konumlanmıştır. Her ne kadar iki daimi keserin de kök gelişimi tamamlanmışsa da bu, mesiodensin çekilmesine bir engel teşkil edecek nitelikte bulunmadığından ve mesiodens, daimi keserler arasında diastema ve sağ keserin rotasyonuna sebep olduğundan çekimi yapılmıştır.

İkinci olgu sekiz yaşında bir erkek çocuğudur. Intraoral ve radyografik muayene sırasında henüz sürmemiş olan bir mesiodens varlığı alınan periapikal filmde saptanmış ve çekimi yapılmıştır (Şekil 2). Bu olguda, mesiodens daimi keserlerin arkaaki esas yerlerini almasına engel olmakta bu da lateral ve kanin bölgesinde ileride yer darlığına bağlı bir çapraşıklığın oluşabileceğini göstermektedir. Bir diğer önemli izlenim ise mesiodensin sağ daimi keserin köle bölgesine yaptığı baskı olup, bölgede potansiyel rezorpsiyon riskinin mevcut olmasıdır.



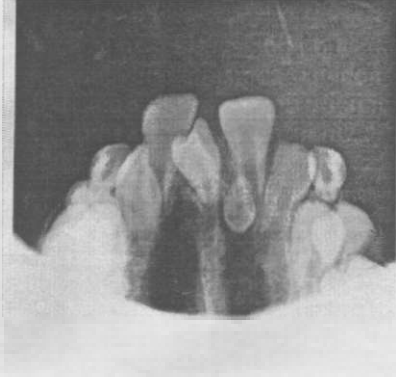
Şekil 1. Olgu 4. Üst sürekli keser dişler arasında konik biçimli bir mesiodens.



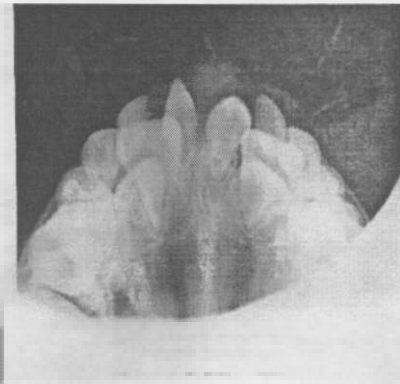
Şekil 2. Olgu 31. Üst sürekli keser dişler arasında henüz sürmemiş olan bir mesiodens.

Üçüncü olgu sekiz yaşında bir erkek çocuğu olup klinik muayene sırasında paladede sadece insiziv kenar sürmüş olan bir üçüncü keserin varlığı saptanmıştır. Hastadan oklüzal radyografi alınmış ve her ikisinde daimi keserler arasında yer alan biri keser dişlere paralel aşağı doğru konumlanmış, diğeri yukarı doğru ters konumlanmış iki adet mesiodens varlığı mevcuttur (Şekil 3). Bu vakada mesiodenslere çekim endikasyonu konmasının sebebi sağ mesiodensin sağ daimi kesere köle bölgesinden yaslanıp dişi ark dışına doğru konumlandırılması, daimi keserler arasında diastemaya sebebi olması ve sol mesiodensin sol daimi keser dişin kök ucu bölgesinde lokalize olup zamanla bu dişin kök ucunda rezorpsiyona sebebi olabilir mesil olasılığıdır.

Dördüncü olgu hasta altı yaşında bir kız çocuğudur. Klinik muayenede sürmüş iki adet konik biçimli mesiodens mevcudiyeti saptanmış ve bu dişler oklüzal radyografi ile görüntülenmişlerdir (Şekil 4). Daimi keser dişler paladede konumlandırıldığı için mesiodenslerin çekimleri yapılmıştır.



Şekil 3 Olgu III. Maksiller ortopantomatta birer central dişlere paralel, diğeri ters yönde konumlanmış iki adet mesiodens.

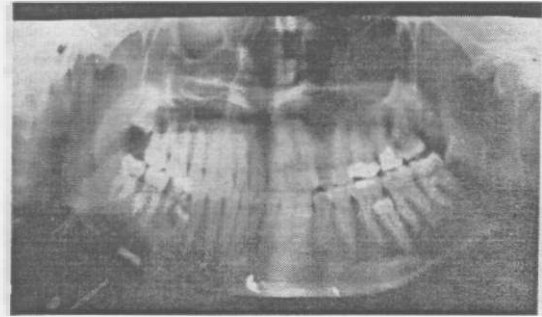


Şekil 4 Olgu IV. Maksiller ortopantomografide iki adet mesiodens.

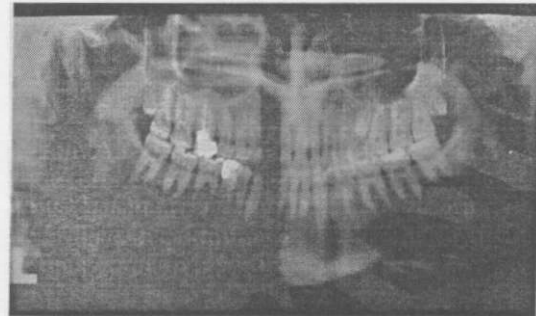
22 yaşında bayan hasta olan beşinci olgumuzda, hasta gömülü üst sol 20 yaş dişlerini aldirmek amacıyla kliniğimize başvurmuş ve alınan panoramik filmde bilateral parapremolarların varlığı saptanmıştır. Her iki supplementer tip SD alt çenede sağ ve sol I. molarların kökleri hizasında mesiovertikal konumdadır (Şekil 5). Tedavisinde her iki SD'inde çekimine karar verilmiş ve operasyonları yapılmıştır.

Altıncı olgu 23 yaşında bir erkek hastadır. Hasta kliniğe üst sol I. molarının tedavisi için başvurmuş ancak oral diaagnoz ve röntgen bölümünde hastanın gömülü 20 yaş dişlerinin kontrolünü de yapılabilmesi için panoramik film alınmıştır. Bu filmde üst sol premolar dişin kök ucu hizasında gömülü bir SD varlığı ve sağlı sol tarafta distomolar dişlerin varlığı kkat çekmiştir (Şekil 6). Hastanın bu SD'lerden dolayı herhangi bir şikayeti olmadığı için dişler ağzıda bırakılmışlardır.

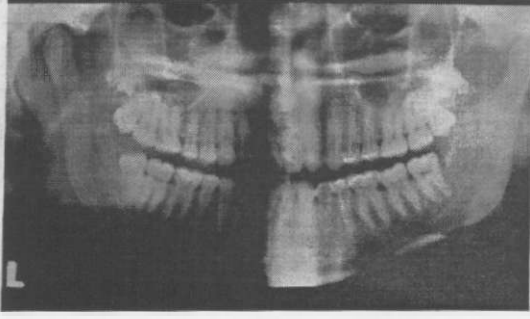
21 yaşında bir diğer bayan hasta dişlerinde çapraşıklık şikayeti ile ortodonti bölümüne başvurmuş, yapılan muayenede kapanışının sağ tarafta C1, II ve sol tarafta C1, I olduğu gözlemlenmiştir. Tedavi öncesi alınan panoramik filmde bilateral distomolar dişlerin varlığı saptanmıştır (Şekil 7) ve ortodontik tedavi amaçlı olarak bu dişlerin çekimine karar verilmiştir.



Şekil 5 Olgu V. Alt çenede I. molarların ve üst sol 20 yaş dişinin hizasında lokalize bilateral parapremolarlar.



Şekil 6 Olgu VI. Üst sol premolar diş hizasında gömülü bir SD ve bilateral distomolarlar.



Şekil 7: Olgu VII. Bilateral distemolar.

TARTIŞMA VE SONUÇ

Bu çalışmada sunulan vakalar SD'lere örnek olup sınırlı sayıda dir. Kesin teşhis ve tedavi planlaması oluşturulmadan önce klinik ve radyografik olarak ağız içerisinde mevcut dişlerin sayısına bakmak ve tanımlamak bununla beraber gecikmiş veya anormal sürme durumlarında izlenecek tedavi planlaması oldukça önemlidir. Altı aydan fazla sürmesi gecikmiş dişler mutlaka radyografik olarak değerlendirilmelidirler. Bu gibi durumlarda alınacak bir panoramik film tüm maksiller ve mandibular bölgenin izlenebilmesi açısından yeterli ve oldukça yararlı olacaktır.

Mitchell ve Bennett¹¹ değişik tipteki SD'lerin komşu dişlere etkisinin farklı olduğunu bildirmiştir. Foster ve Taylor¹² SD ve bunlara komşu dişler arasındaki ilişkiyi incelemiş ve tüberküler tipte SD'in komşu dişlerin sürmesini daha uzun süre geciktirdiğini, buna karşılık konik tipte SD'in komşu dişlerin diş arki üzerinde normalden farklı bir yerde sürüp konumlanmasına sebep olduğunu gözlemlemiştir.

SD'in varlığına bağlı olarak meydana gelen diş sürmesi gecikmelerinde izlenecek tedavi yöntemi hala tartışmalıdır. Tedavi planlamasındaki seçenekler; SD'in çekimi, SD'in çekimi ve ortodontik tedavi ile sürmesi gecikmiş olan dişin yeterli bir boşluk sağlanması, SD'in çekimi ve cerrahi girişimle sürmesi gecikmiş olan dişin pencere açılmasıdır. Bizim sunduğumuz olguların hepsinde, SD'ler alttan gelen daimi dişin yer açmak amacıyla veya konumları itibari ile sürmeye uygun olmadıklarından cerrahi olarak alınmışlardır. Ancak bir olguda, bilateral distemolarların mevcut olduğu altıncı olguda, hasta SD'lerinden herhangi bir şeye kayıtlı olmadığını belirttiği ve operasyonu istemediği için bu distemolarları ağızda bırakılmışlardır.

Taylor² bir olgu raporunda estetik görüntüye sahip olmayan geniş kesici kenar çentikli geminasyona uğramış bir üst lateral dişin çekilip buraya karşı taraftan çektiği bir supplemental üst lateral transplante etmiştir. Taylor'ın bu olgu raporu SD'lerde tedavi planının çok önemli olduğunu ve iyi düşünülerek yapılması gerektiğini vurgulamaktadır.

SD'lerin çekim endikasyonları ve ne zaman alınmaları gerektiği hala tartışmalıdır. Hogström ve Andersson⁷ bu konuda iki alternatif sunmuşlardır. Birincisi, SD'in teşhis edilmez alınmasıdır. Ancak bunun küçük çocuklarda dental fobiye ve aynı zamanda komşu dişlerin devitalizasyonu ve deformasyonuna sebep olabileceği öne sürülmüştür. İkinci alternatif ise, SD'in komşu dişlerin kök oluşumu tamamlanmaya kadar ağızda bırakılmasıdır. Bunun dezavantajları komşu dişlerin erupsiyon kuvvetlerinin kaybı, artaki mevcut boşluğun kapanması ve o bölgede SD'in varlığından dolayı arka çapraşıklık ve muhtemelen orta hatta kayma olabilmesidir. Hogström ve Andersson⁷ yaptıkları bu çalışmaya 11 yaşından küçük 23 hastayı ve 11 yaşından büyük 17 hastayı dahil etmişler ve SD'in çekimini takiben, hastaları postoperatif olarak üç yıl boyunca izlemişlerdir. Bu süre zarfında, komşu dişlerde kök rezorpsiyonu veya vitalite kaybı olmadığı ve kök gelişimlerinin tamamlandığı bildirilmiştir. SD'in çekiminden sonra alttaki dişin kendiliğinden sürme oranı % 5422-% 7515 olarak bildirilmiştir. DiBiase¹³ alttaki daimi dişlerin SD'in çekiminden sonra 18 ay içerisinde kendiliğinden süreceğini bildirmiştir. Mitchell ve Bennett¹¹ 96 hasta ve 120 adet sürmesi gecikmiş diş üzerinde yaptıkları bir çalışmada SD'lerin çekiminden sonra alttaki dişlerin kendiliğinden sürme süresini izlemişlerdir. Bu dişlerden % 78'i ortalama 16 ay içerisinde kendiliğinden sürerken, sadece % 14'ünün sürmesinin hızlanması için ikinci bir operasyona gerek duyulmuş ve bu dişlerin de ortalama 30 ay içerisinde sürdüğü gözlenmiştir.

Anterior maksiller bölgede görülen SD'lere mesiodens denir.⁸ Bu dişler ile ilgili en sık görülen problemler; süt dişlerinin zamanında düşmemesi, daimi dişlerin sürmesinde gecikme, dilasasyon veya anormal kök gelişimi, dişlerde çapraşıklık ve ön dişlerde diastemadır. Nadiren de olsa mesiodensler bazen dentigeröz kist veya primordia kist oluşumuna, bu da ilgili dişlerin köklerinde rezorpsiyona veya dişin rotasyonuna, bazen de dişin nazal kaviteye doğru sürmesine neden olabilmektedir.¹⁴ Mesiodenslerin teşhisi genellikle rutin klinik ve radyografik muayeneler sırasında olur. Erken teşhis ve tedavinin yukarıda bahsedilen komplikasyonları oluşmasını önle-

mek açısından önemi büyüktür. Bu literatür derlemesinde sunulan dört mesiodens olgusunda, bir olguda yer darlığına, diğer üç olguda daimi dişlerde diastema ve rotasyona neden olduğu için bu dişlerin çekimleri yapılmıştır.

Sonuç olarak, SD'lerin dental arkta yer darlığına sebep olduğu durumlarda çekilmeleri önerilmektedir.

KAYNAKLAR

1. Acton CHC. Multiple supernumerary teeth and possible implications. Aust Dent J 1987;32:48-9.
2. Arx von T. Anterior maxillary supernumerary teeth: A clinical and radiographic study. Australian Dental Journal 1992;37:189-95.
3. Bodin I, Julin P, Thomsson M. Hyperdontia III. Supernumerary anterior teeth. Dentomaxillofac Radiol 1981;10:35-42.
4. Cangialosi TJ. Management of a maxillary central incisor impacted by a supernumerary tooth. J Am Dent Assoc 1982;105:812-4.
5. Channel C. Cementoblastoma of deciduous tooth. Oral Surg Oral Med Oral Pathol 1991;71:648-649.
6. Cherrick HM. Radiology in the diagnosis of oral pathology in children. Pediatr Dent 1982;3:24.
7. Hogstrum A, Andersson L. Complications related to surgical removal of anterior supernumerary teeth in children. J Dent Child 1987;54:341-3.
8. Kaler JC. Prevalence of mesiodens in a pediatric Hispanic population. J Dent Child 1988;55:137.
9. Konclak PA, Langan DJ. The management of impacted maxillary incisors secondary to supernumeraries. Oral Health 1985;75:59-61.
10. Mitchell L. Supernumerary teeth. Dent Update 16:65 9,1989.
11. Mitchell L, Bennett TG. Supernumerary teeth causing delayed eruption-a retrospective study. Br J Orthod 1992;19:41-6.
12. Moss M. Functional Mesiodens. Oral Surg Oral Med Oral Pathol 1967;24:365-6.
13. Nik Hussein NN. Anterior maxillary supernumerary teeth: a clinical and radiographic study. Aust Orthod J 1990;11:247-50.
14. Primosci R. Anterior supernumerary teeth: Assessment and surgical invention in children. Pediatr Dent 1981;3:204-215.
15. Scheiner MA, Sampson WJ. Supernumerary teeth: a review of the literature and four case reports. Aust Dent J 1997;42:160-5.
16. Serrano JV. Mesiodens in correct alignment. Oral Surg Oral Med Oral Pathol 1973;35:283.
17. Shapiro Y, Kuttinec MM. Multiple supernumerary teeth: report of two cases. AM J Dent 1989;2:28-30.
18. So LLY. Unusual supernumerary teeth. Angle Orthod 1990;60:289-92.
19. Spyropoulos ND, Patsikas AJ, Angelopoulos AP. Simultaneous presence of partial anodontia and supernumerary teeth. Oral Surg Oral Med Oral Pathol 1979;48:53-56.
20. Tay B, Pang A, Yuen S. Disrupted maxillary anterior supernumerary teeth: Report of 294 cases. ASDC J Dent Child 1984;51:289-294.
21. Taylor GS. Autotransplant replacement of a geminated incisor by a supplemental lateral incisor. Br J Orthod 1979;6:195-8.
22. Wilsenberg B, Hoering G. Eruption of impacted permanent upper incisors after removal of supernumerary teeth. Int J Oral Surg 1981;10:423-31.
23. Yusuf WZ. Non-syndromal multiple supernumerary teeth: literature review. J Can Dent Assoc 1990;56:147-9.

Yazışma adresi _____

Dr. Nur Mollaoglu,
Bestekar sokak No: 61/8
Orta Giriş, 06680, Kavaklıdere,
Ankara-Türkiye

Tel: (312) 428 50 79
Fax: ++ 90 / (0)312 / 723 92 26
Email: nurm@ada.net.tr