

UNİLATERAL MAKSİLLEKTOMİ SONRASI HASSAS TUTUCULU OBTURATÖR UYGULAMASI

Dt. Nalan Şule AYHAN *

Prof. Dr. Cihan AKÇABOY **

PRECISION ATTACHMENT OBTURATOR APPLICATION AFTER UNILATERAL MAXILLECTOMY SUMMARY

ÖZET

Ağızda sert ve yumuşak damakta kazanılmış defektler; sifiliz, tüberküloz, osteomyelit gibi iltihabi olayların yanısıra travma, patolojik değişiklikler, radyasyon yanığı veya cerrahi girişim sonucu oluşabilir. Bunlar arasında neoplastik değişiklikler, özellikle de tümörler geniş yer tutar. Cerrahi sonrası maksiller defekli hastalarda, hiper-nazal bir konuşma, nazal kaviteye sıvı akışı, dengesiz çiğneme ve kötü beslenmenin yanısıra estetik yetersizliğin getirdiği psikik travma söz konusudur. Maksiller defekli hastalarda cerrahi rehabilitasyon yok denecek kadar azdır. Cerrahi rekonstrüksiyon defekt bölgesinin kontrol edilmesini engeller. Sunulan vakada tüm tükürük bezi tümörlerinin %6'sını, tüm malign tükürük bezi tümörlerinin ise %18'ini teşkil eden ve en sık olarak da parotis bezinde görülen bir neoplazm olan mukoejdermoid karsinom nedeniyle sağ parsiyel maksillektomi yapılmış 33 yaşındaki bayan hastanın, hassas tutuculu obturatör ile protetik rehabilitasyonu anlatılmaktadır.

Anahtar kelimeler : Hassas tutucular, obturatörler, mukoejdermoid karsinom .

Acquired defects localized in mouth, soft and hard palate can be caused by inflammatory diseases like syphilis, tuberculosis, osteomyelitis and pathologic degenerations like radiation necrosis or surgical interventions. Besides of all these, neoplastic transformation, especially tumours are also very important. These patients, who acquired maxillary defects after surgical intervention, have a lot of problems, like hypernasal speech, fluid passage into the nasal cavity, inappropriate chewing and inappropriate nutrition, also aesthetic problems and psychological problems caused by this problem.

Surgical rehabilitation modalities are very few for these patients with maxillary defects. Besides after surgical intervention, it becomes very difficult to control the defective region.

In our case we have a 33 year old female patient who has undergone right partial maxillectomy because of mucoepidermoid carcinoma, which occupies 6% of all salivary gland neoplasms, and 18% of all malignant salivary gland tumours and most frequently seen in the parotis gland. We rehabilitated this patient with a precision attachment obturator.

Key words: Precision attachments, obturators, mucoepidermoid carcinoma.

GİRİŞ

Sert yada yumuşak damakta veya her ikisinin de birden mevcut olan defektlerin kapatılmasını sağlayan; nazal ve oral locaların herhangi bir etkenle meydana gelmiş perforasyonlarını restore eden apançlere obturatör adı verilir.^{5,7,9}

Obturatörler cerrahi operasyondan sonra hastaya uygulanma süreleri açısından 3 gruba ayrılabilirler, bunlar :^{2,3,4}

A/ Cerrahi obturatörler, postoperatif olarak hastanın konuşma, yutkunma, çiğneme, kozmetik ve fizyolojik sorunlarının giderilmesini amaçlar. Ameliyat öncesi alınan ölçülerden elde edilen modeller üzerinde hazırlanır. Operasyondan hemen sonra ağıza yerleştirilir. Kullanım süreleri 1-3 hafta olan kaide plağı şeklindeki obturatörlerdir. Kanamayı durdurma, tamponlara destek olma, kontraksiyonu azaltarak dokuların düzgün

şekillenmesini sağlama, hastanın konuşmasına, beslenmesine ve psikolojik rahatlamasına katkıda bulunmak üzere hazırlanır.^{2,3,4,8}

B/Tedavi obturatörleri, cerrahi defekt iyileşme sürecinde değişime uğrayacağından ara protez olarak, operasyondan 7-10 gün sonra yapılırlar .Kullanım süreleri yara iyileşmesine bağlı olarak 3-6 ay olan obturatörlerdir. Genelde cerrahi obturatörler gibi plak şeklinde olup defekt sahasına doğru uzanan içi boş obturatör bulbuğunu içerirler.²

C/Daimi obturatörler, operasyonu takiben tam iyileşmenin sağlandığı 3-6 ay sonraki devrede yapılırlar. Tutuculuklarını ön burun boşluğu, posteriorıda yumuşak damağın üst kısmı, yanlarda skar bandının olduğu kısım ve orta ark bölgesinde nazal kaviteye doğru olan undercut'lardan

* G.Ü Dış Hek. Fak. Protetik Dış Tedavisi Anabilim Dalı Doktora Öğrencisi

** G.Ü Dış Hek. Fak. Protetik Dış Tedavisi Anabilim Dalı Öğretim Üyesi

alınır. Dişli ağızlarda büyük ölçüde kroşelerle, daha az oranda hassas tutucular ve swing-lock bağlantılarla tutuculukları sağlanır.^{1,6,10,11,12}

Defektli parsiyel dişsiz ağızlarda planlama yapılırken genel amaç retansiyon, stabilite ve desteği sağlamaktır. Bilinen klasik kroşe ve ağız planlaması yöntemlerinin dışına çıkılabilir. Kuvvetlerin etki yönleri karşılaştırılır. Okluzal kuvvetler, rotasyonel tork kuvvetleri, lateral kuvvetler ve antero-posterior kuvvetler obturator protezi etkileyen kuvvet sistemleridir. Obturatörü etkileyen kuvvetlerin azaltılması amacıyla bir dizi önlem alınabilir. Obturatörün nazal uzantısının ağırlığı azaltılarak destek dişler üzerindeki rotasyonel tork kuvvetleri, okluzal tırnakların yaygın dağılımıyla çiğneme ve yutkunma sırasında ortaya çıkan okluzal kuvvetler, uygun okluzal planın seçimi, prematür okluzal kontakların giderilmesi ve stabilize edici parçaların uygun şekilde kullanımı, ya da defektlerin medial duvarının palatal bir fleple örtülmesi ile lateral kuvvetler ve destek dişlerin proksimal yüzeylerindeki rehber alanların planlamaya dahil edilmesiyle de anteroposterior kuvvetler minimize edilir.^{2,3,6,14}

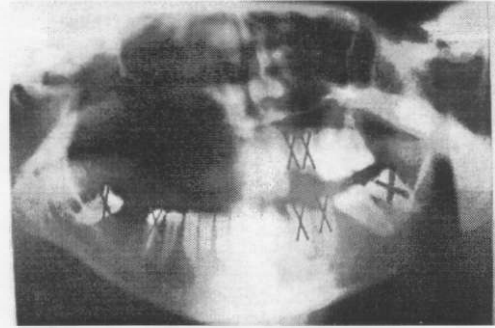
Rijit bir ana bağlayıcının kullanımı, stabilite ve destek için rehber düzlemlerinin belirlenmesi, destek dişlerin uzun eksenli boyunca gelen kuvvetlere karşı destekleyici tırnakların kullanımı, maksimum diş ve doku desteğinin alınması gibi planlamadaki genel kurallar hareketli bölümlü protezlerdeki genel kurallara uyumludur.^{2,3,6}

OLGU RAPORU

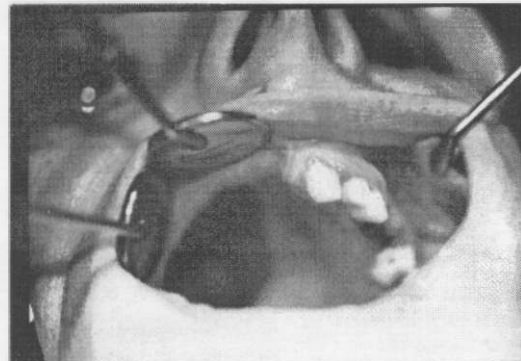
33 yaşındaki bayan hastamız kliniğimize, 1996 yılında mikoeptidermoid karsinom teşhisiyle yapılan operasyon sonrası yaptırdığı protezin metal alt yapısındaki kroşenin kırılması, dokuların iyileşme sürecinde oluşan doku kontraksiyonu ile oluşan doku uyumsuzluğu nedeniyle 2000 temmuz ayında başvurmuştur. Klinik anamnezinde; protezin ağızdaki uyumunu bu 4 sene içinde kaybettiğini, kötü ağız kokusu ve estetik şikayetlerinin olduğunu belirtmiştir.

Hastanın öncelikle uygun ağız hijyeni ve motivasyonunun sağlanması açısından periodontal tedavisi yapıp, iyileşme periyodu tamamlandıktan sonra çiğneme ağrılı ve perküsyonla hassas olan sağ alt 2 küçük azı, sol alt ve üst E-2 küçük azı dişleri ile 2 derece mobil olan sağ ve sol alt 2 büyük azı dişleri birer hafta arayla ekstrakte edildi. (Resim 1) Yara yerleri iyileştikten sonra orta hat rezeksiyonu geçirmiş maksilada kalan sol üst keserler, 1 ve 2 molar dişler değerlendirilip, maksimum diş desteğinden yararlanmak için sol üst keserlerle, 1 molar dişler

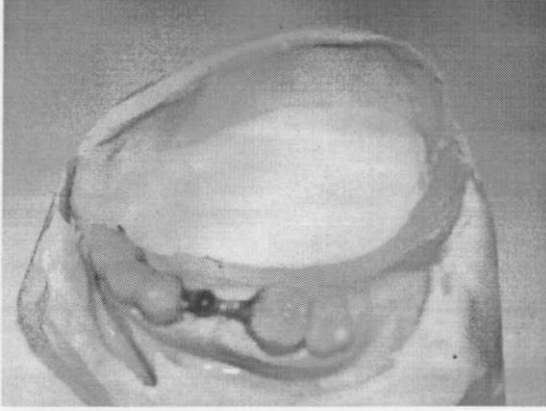
prepare edilerek (Resim 2) metal destekli porcelen restorasyonla splintlendi. Kaninle 1. molar diş arasındaki metal döküm barın ortasına Ceka OL serisi hassas bağlantısı ve santral dişin mezialine ASC-52 yaylı eklemi yerleştirildi. (Resim 3) Hastamızda ağızda metal provası yapılan kronlara uygun renkte seçilen porcelenle dentin provası yapıldıktan sonra hastamızdan, perforasyon bölgesi vazelinli bezle kapatılarak bilinen yöntemlerle ölçü alındı. Bu model üzerinde yapılan metal kaideli parsiyel protezin (Resim 4) ağızdaki mumlu provasıyla kapanış tespit edildi. Artikulatöre alınan modellere diş dizimi yapıldı. Diş diziminde tüberküllerin eğimleri mollenerek azaltıldı. Dişli provası yapılan akrilik obturator polisajlandı ve porcelen köprü glazelenerek protez tamamlandı. Obturator ve porcelen kronlar birbirine bağlı ken geçici simantasyonları yapıldı ve 3 haftalık kontrol sonunda daimi simantasyona geçildi. (Resim 5,6) Ağızdaki gerekli uyumlamalar yapıldıktan sonra hastaya protezin giriş yolu ve protezi nasıl kullanacağı öğretildi. Hastanın bir yıllık kontrolünde protezini rahatlıkla kullandığı tespit edildi.



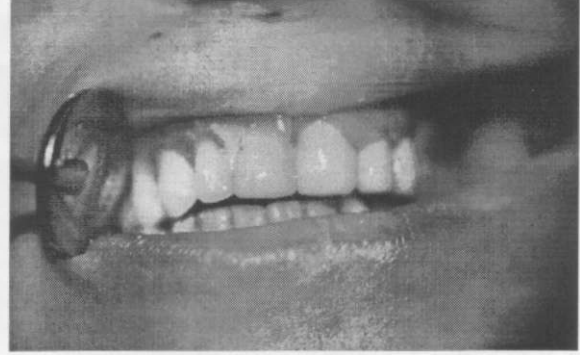Resim 1: Dişler çekilmeden önce panoramik röntgen filmi



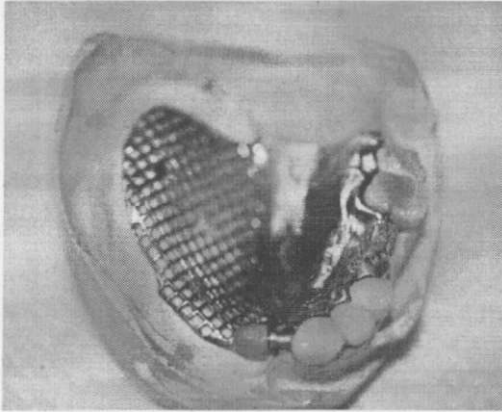
Resim 2: Prepare edilmiş diş ve defektin görünümü



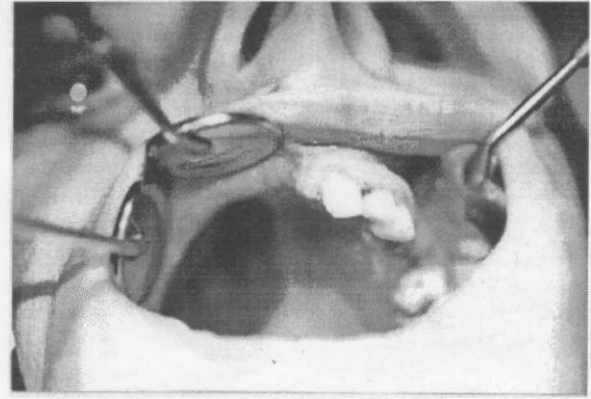
Resim 3: Kesilen ve bitirilmiş şekli.



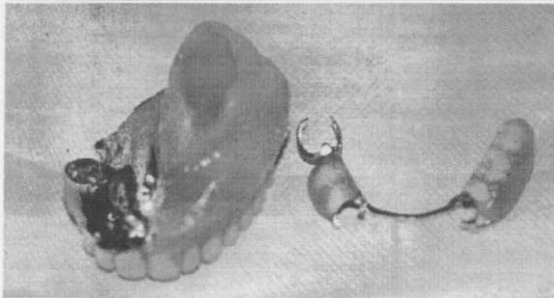
Resim 6: Bitirilmiş protezi ağızda ki görüntüsü.



Resim 4: Döküm parsiyel protezle bitirilmiş kronlar.



Resim 7: Hastanın defekt bölgesini ağızda ki görüntüsü.



Resim 5: Bitirilmiş protez

TARTIŞMA

Obturatörlerin dizayn yapılırken maksimum retansiyon, stabilite ve desteğin sağlanması için kalan maksimum diş ve doku desteğinden fizyolojik limitler izin verdiği sürece yararlanmak temel prensiptir.^{2,3,12,15} Vakamızda sol üst 2. molar dişin periodontal durumunun yetersizliği nedeniyle planlamaya dahil edilmemiştir.

Maksillada class I defekti olan hastalarda rotasyonel hat santral ve en distaldeki diş arasında geçtiği için sol taraftan maksimum diş desteği alarak sağ taraftaki bareketli kaide arasında obturatöre gelen kuvvet sistemlerinin minimize olmayı ve destek dişlerdeki yükleri homojenleştirmeyi amaçladık.

Metal destekli porselen restorasyonla splintlenen sol üst keserlerle 1. molar diş arasındaki metal barın ortasına yerleştirilen ön-arka, sağ-sol yönde bir miktar hareket serbestliği verebilen çeka hassas bağlantısı ile aynı zamanda tutuculuğu da artırıldı. Santral dişin mezialine de protez kaidesi ile direk tutucular arasında harekete imkan veren, destek dokular üzerinde zararlı etkileri önlemek üzere kuvvetleri destek dişler ve rezeke edilmiş saha arasında dağıtan kuvvet kırıcı esnek hassas tutucu düzeneklerinden biri olan ASC 52 yaylı eklemi kullanıldı.

Rezeksiyon kavitesinin küçük olması, kavite derinliğinin az olması, çene açılımının fazla olmaması, ses rezonansının kalitesinin artırılması, daha hafif ve daha hijyenik olmasının istenmesinden dolayı havuzlu tip obturatör tercih edildi.2,3,6,13,14

KAYNAKLAR

1. Asher ES, Psillakis JT, Piro JD, Wright RE. Technique for quick conversion of an obturator into a hollow bulb. J Prosthetic Dent 2001;85(4):419-20.
2. Reumer J, Curtis TA, Firtell DN. Maxillofacial Rehabilitation Prosthodontic and Surgical Considerations. The CV Mosby Co, St Louis, 1979.
3. Chalian AV, Drane JB, Standish SM. Maxillofacial Prosthetic. The Williams and Williams Co, Baltimore, 1971.
4. Keskin H, Özdemir T. Çene Yüz Protezleri, yayın no:86 İ.Ü. Basımevi, İstanbul, 1995.
5. Özdemir K, Cuskun A, Tunalı A, Yalıt S. Maksiller rezeksiyonların protetik obturasyonu. Cumhuriyet Ü. Dış Hek. Fak. Derg. 1998;1(2): 73-74.
6. Ulusoy M, Aydın K. Bölümlü Protezler. A.Ü. Basımevi, Ankara, 1988.
7. Yalıt S, Aydın C. Çocuklarda maksiller rezeksiyon sonucu oluşan defeklerin protetik rehabilitasyonu. Cumhuriyet Ü. Dış Hek. Fak. Derg. 1998;1(1):42-44.
8. Yalıt S, Nathant L. Bir bukkal uzantılı obturatör yapımı. Cumhuriyet Ü. Dış Hek. Fak. Derg. 1998;1(2):78-80.
9. Yalıt S, Aydın C. Bir vaka nedeniyle doğumsal üst çene anomalili bir hastaya overdenture uygulaması. Cumhuriyet Ü. Dış Hek. Fak. Derg. 1998;1(2):88-89.
10. Yazıcıoğlu H, Yalıt S. Bir olgu nedeniyle midfasial defekt restorasyonu. G.U. Dış Hek. Fak. Derg. 1992; 9(1):173-179.
11. Yazıcıoğlu H, Yalıt S. Bir vaka nedeniyle nazofarinks obturatörü. G.U. Dış Hek. Fak. Derg. 1992; 9(1):187-191.

12. Yazıcıoğlu H, Yalıt S, Turgut Ö. Bir olgu nedeniyle obturatör yapımı. G.U. Dış Hek. Fak. Derg. 1994; 11(2):139-143.

13. Yazıcıoğlu H, Yalıt S. Dişli ağızda nazofarinks defektinin restorasyonu olgu bildirmesi. G.U. Dış Hek. Fak. Derg. 2000; 17(2):31-34.

14. Yazıcıoğlu H, Yalıt S, Akalın MR. İki farklı obturatör yapım yöntemine göre dişler arasındaki boyutsal farklılığın değerlendirilmesi. Atatürk Üniv Dış Hek Fak Derg 2001;11(3): 28-32.

15. Yazıcıoğlu H, Yalıt S, Akalın MR. Havuzlu ve balonlu obturatörlerde kaide plağında görülen boyutsal değişikliklerin incelenmesi. Ondokuz Mayıs Üniv Dış Hek Fak Derg 2000(5): 40,43.

Yazışma Adresi :

Dt. Nalan Şule Ayhan
Gazi Üniversitesi Dişhekimliği Fakültesi
Protetik Diş Tedavisi Anabilim Dalı
Etiler
Ankara - TÜRKİYE
Tel : 0 312 2126220 / 284