

## ORAL LICHEN PLANUS VE MALİGN DEJENERASYONU (Bir olgu nedeni ile)

Prof.Dr.Türkan KARABIYIKOĞLU\* Dt.Murat ÖZBEK\*\*

### ÖZET

Bu çalışmada, oral lichen planusun malign transformasyonu görülen bir vaka sunulmuş ve konuyla ilgili literatür gözden geçirilmiştir.

**Anahtar Kelimeler:** Oral lichen planus, Skuamöz hücreli karsinoma.

### SUMMARY

In this report, a case of malignant transformation of oral lichen planus was presented and the literature was reviewed.

**Key Words:** Oral lichen planus, Squamous Cell carcinoma.

### GİRİŞ

Lichen planus deri ve/veya mukoz membranların etiyojisi bilinmeyen kronik iltihabi bir hastalıktır. Erişkin popülasyonda muhtemelen % 2'den daha az sıklıkta, 40 yaş üzerinde ve kadınlarda % 55-60 daha çok görülür. Çocuklarda da meydana gelebilir.<sup>1,13,20-22</sup>

Hastaların çoğunun emosyonel stresli veya çok hassas olması nedeniyle psikosomatik bir hastalık olarak kabul edilmektedir. Ayrıca genetik, travma, tütün, alkol, malnütrüsyon, radyasyon; immünolojik faktörler, doğumsal metabolizma defektleri ve enfeksiyonlar sorumlu tutulmuştur.<sup>1,2,5,9,10,18</sup>

Son yıllarda yapılan araştırmalarda; lichen planuslu hastalarda diabetes mellitus (% 6-85) ve hipertansiyon (% 16-40) insidansının yüksek olduğu, bu nedenle lichen planuslu hastalarda bu iki hastalığın birlikte olup olmadığının araştırılması gerektiği ileri sürülmüştür.<sup>2-4,9,11</sup>

Lichen planusun tabii seyri tutulan yere ve genişliğine bağlıdır. Ağız boşluğunda, belirti gösteren dermatolojik hastalıkların başında gelir. Altman ve Perry, lichen planuslu hastaların 2/3'sinde ortalama 15 aylık bir sürede spontan remisyon gözlendiğini rapor etmişlerdir. Remisyon dönemlerini izleyen ani nöksler sıktır. Oral mukoz membran lezyonlarının birçok hastada deri lezyonlarından önce görülmesi, hatta hiç bir zaman deri lezyonlarının olmaması nedeniyle hastalık dışhekimlerini yakından ilgilendirmektedir.<sup>1,11,18,19</sup>

Lichen planus oral kavitede her hangi bir yerde meydana gelebilir. Fakat en sık bukkal mukozada (% 80) görülür ve daima bilateraldir. Sonra sırasıyla dil (% 65), dudaklar (% 20), gingiva, ağız tabanı ve damakta (% 10) görülür.<sup>2,11,18,22</sup>

Oral lezyonlar eroziv (ülseratif), hipertrofik veya atrofik form olmak üzere 3 gruba ayrılır. Bir hastada bu formlardan herhangi biri veya 3 form birlikte görülebilir. En sık görülen eroziv form olup çok kere ağrıdır. Diğer 2 form genellikle asemptomatiktir.<sup>2,9-11,18,22</sup>

Oral kavitede hastalık, deri lezyonlarından daha farklı klinik görünüm verir. Ülserleşmiş lezyonlar boyut ve yapı bakımından düzensizdir. Mukoza erozyonuna rağmen, her lezyonun periferinde karakteristik ışınal strialar (Wickham's striae) mevcuttur. Bazen lichen planusun atrofik tipide oluşur. Etrafında belirgin striası bulunan, epitelyal atrofi nedeniyle hafif kırmızı, sınırlan belirsiz alanlardan ibarettir. Oral hipertrofik lichen planus ise genellikle yuvarlak, kabarık fokal keratozis andıran lezyonlardan ibarettir.<sup>9-11,18,22</sup>

Oral lichen planus; aym klinik görünüm veren, fakat prognozu farklı leukoplakia, candidiazis, pemfigus, eritema multiforme, nökseden aftlar ve klinik diskoid lupus eritomatosis gibi oral kavitenin kronik beyaz lezyonlarından, klinik ve histolojik olarak ayırt edilmeli, atiptik veya şüpheli olgular dahil bütün hastalardan biopsi yapılmalıdır.<sup>12,15,17,18</sup>

Oral lichen planusun prekanseröz potansiyeli tartışmalıdır. Eroziv veya atrofik formlarının malign dejenerasyon göstererek skuamöz hücreli kanser meydana geldiği birçok araştırmacı tarafından rapor edilmiştir. Bu raporlarda malign dejenerasyon oranları % 0.3 ile % 1 ve % 2 oranında değişmektedir.<sup>6-8,11-15,17,22-25</sup>

Lichen planusun etiyojisi bilinmediği için spesifik tedavisi yoktur. Tedavi palyatiftir ve antipiyrotikler, tranklizanlar, lokal anestetikler, kortikosteroidler (topikal, lokal, enjektabl veya sistemik) ve enfeksiyon varsa antibiyotikler kullanılmaktadır.<sup>8,9,11,18,22-25</sup>

\* Hacettepe Üniv Dış Hek.Fak. Oral Diagnoz ve Radyoloji Bilim Dalı Öğretim Üyesi.Prof.Dr.

\*\* Hacettepe Üniversitesi Oral Diagnoz ve Radyoloji Bilim Dalı Araştırma Görevlisi. Dt.

Bu makalede oral lichen planus zemininde gelişen bir skuamöz hücreli kanser olgusu takdim edilmiş ve konu ile ilgili literatür kısaca gözden geçirilmiştir.

### OLGU TAKDİMİ

H.B. 56 yaşında erkek hasta (prot.no: 64113) 28.2.1989 tarihinde protez yaptırmak amacı ile oral diaznoz ve radyoloji bilim dalına başvurdu.

Yirmiki yaşından beri her iki bacağına, genital bölgede, ağız mukozasında ve dudaklarda lezyonların mevcut olduğunu, bacadaki lezyondan alınan biopsinin lichen planus rapor edildiğini, bütün lezyonların zaman zaman iyileştiklerini, fakat tekrarladıklarını, alt dudagındaki yaranın bir yıldan beri devam ettiğini, çeşitli tedaviler uygulanmasına karşın iyileşmediğini söyledi. 15 yıl önce sarıkk geçirilmiş, 18 yaşından beri günde 1 paket sigara tüketiyor. Alkol almıyor, radyasyon anamnezi vermedi. Durumu iyi idi. Sistemlerinde herhangi bir patolojiye rastlanmadı (Resim 1,2,3)

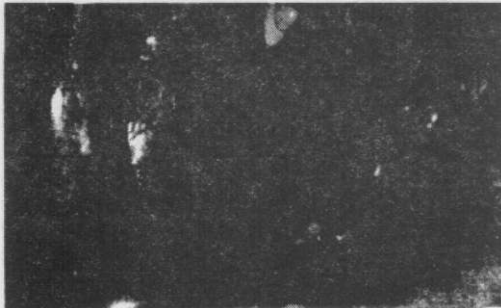Arteriyel kan basıncı ve açlık kan şekeri normaldi, anemisi yoktu.

**Oral muayene:** Her iki yanak ve damaktaki lezyonlar oral lichen planusun karakteristik klinik şekli ile uyumlu idi. Alt dudagın sağ tarafında üzeri kabuklu, kolay kanayan 2x1 cm. boyutlarında eroziv (ülser) bir lezyon mevcuttu (Resim 1 ve 3). Oral hijyen iyi değildi. Servikal lenfadenopati yoktu.


Lokal anestezi altında biri ülser lezyonunun ortasından, diğer ikisi ülserin sağ ve sol kenarından ve sağlam mukozadan, olmak üzere 3 adet kama şeklinde biyopsi alındı.

Sağ yan ve orta kayıtlı materyaller skuamöz hücreli karsinoma olarak rapor edildi. Sol yan kayıtlı materyalde tümör mevcut değildi.

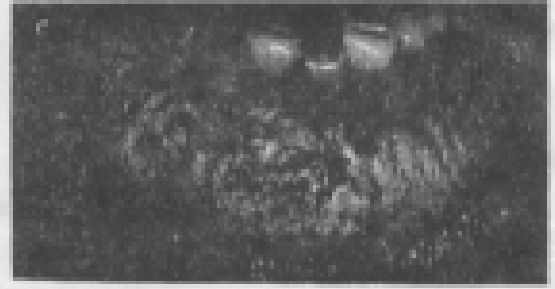
Hasta, değerlendirme ve tedavi amacı ile kulak, burun ve boğaz anabilim dalına gönderildi.



Resim 1. Hastanın buccal mukozasında izlenen lichen planus.



Resim 2. Hastanın alt ekstremitelelerinde izlenen lichen planus



Resim 3. Hastanın alt dudagında izlenen skuamöz hücreli karsinomun görüntüsü.

### TARTIŞMA

Lichen planus oldukça olağan bir dermatosisdir. Oral kavitede sıklıkla görülür. malignat dejenerasyonunu hızlandıran, faktörlerin keskin dişler, tam oturmayan protezler veya tütün gibi kronik iritasyonların olduğu iler sürülmüştür.<sup>7,11,13,22</sup>

Oral kanserin lichen planusunu doğal seyrimini bağlı olduğu, tesadüfen mi birlikte görüldüğü, yoksa sadece çevresel faktörlere bağlı olarak mı meydana geldiği hala tartışmalıdır. Özellikle çevresel faktörler göz ardı edilemez, çünkü kanser anemili, folat eksikliği olan, sigaralı, alkol veya tütün bağımlısı veya değişik karsinojenlere maruz kalmış (radyasyon, arsenik v.s.) olgularda ortaya çıkmaktadır.<sup>5,14,16</sup>

Genel popülasyona nazaran, lichen planuslu hastalarda oral kanserlerin daha fazla görüldüğü ve bu yönü ile uzun süreli oral lichen planusun bir risk faktörü olduğu bildirilmiştir. Ayrıca deri lezyonlarında malign değişiklik görülmesine rağmen, bu komplikasyon riski oral müköz membranlarda daha fazladır.<sup>11,22</sup>

Oral lichen planusun neoplastik transformasyonu ile ilgili oranlar değişiktir.<sup>3,16,23</sup> Andreasen ve Pindborg (1910-1961) 48 olgu, 1971'de Carne, Kuffer ve Brocherion oral lichen

planus zemininde gelişen 40 kanser olgusunu rapor ettiler.<sup>29</sup> Silverman ve Griffith (1974) 200 lichen planuslu hastanın 5'inde (% 2.5),<sup>22</sup> Warin 53 hastanın 5'inde (% 9),<sup>17</sup> Altman ve Perry (% 1),<sup>1,17</sup> Cawson (% 0.7)<sup>17</sup> ve Janner ve arkadaşları (% 5.3)<sup>17</sup> insidans buldular.

Fulling 225 hastadan birinde (% 0.44), Kövesi ve Banoczy 274 hastanın birinde (% 0.36) Malign transformasyonu tespit ettiler. Bu nedenle Fulling, Kövesi ve Banoczy hastalığın premalignant naturünü şüphe ile karşılamışlardır.<sup>9</sup>

Sonuç olarak oral lichen planusun premalignant naturünü ortaya koymak için daha ileri hasta izlenimine, diğer bir deyişle prospektif epidemiyolojik çalışmalara ihtiyaç vardır. Oral lichen planuslu hastalarda erken tedavi yanıtı sağlamak için çaba gösterilmelidir. Klinik tipe bakılmaksızın oral lichen planuslu hastalar 3-6 aylık sürelerle kontrol edilmeli, alkol ve tütün kullanmamaya teşvik edilmeli, lichen benzeri lezyonlara sebep olduğu bilinen ilaçları alanlarda tedavi kesilmeli ve her türlü kronik irritasyonlar ortadan kaldırılmalıdır. Bütün şüpheli olgularda biopsi alınmalıdır. Özellikle inatçı eroziv ve atrofik lezyonlarda periodik olarak biopsi yapılması önerilir.

## KAYNAKLAR

1. Altman J, Perry HO. Variations and the course of lichen planus. Arch Dermatol, 1961; 84: 47-59
2. Andreasen JO. Oral lichen planus. Oral surg Oral Med Oral Pathol 1968; 25: 31-42.
3. Christensen E, Holmstrup P, Wiberg-Jorgensen F, et al: Arterial blood pressure in patients with oral lichen planus J Oral Pathol 1977; 6: 139-42.
4. Christensen E, Holmstrup P, Wiberg-Jorgensen F, et al: Glucose tolerance in patients with oral lichen planus J Oral Pathol 1977; 6: 143-51.
5. Cotton DW, Vanden III, Van der Staak WB. Lichen Planus: An inborn error of metabolism, Br J Dermatol, 1972; 87: 341-6.
6. El-Labban NG, Kramer IRH. Light and elektron microscopic study of liquefaction degeneration in oral lichen planus. Arch Oral Biol 1975; 20: 635-57.
7. Fowler CB, Rees TD, Smith BR. Squamous Cell Carcinoma on the dorsum of the tongue arising in a long standing lesions of erosive lichen planus. JADA 1987; 115: 707-10.
8. Fulling HJ. Cancer development in oral lichen planus: A follow-up Study of 327 patients. Arch Dermatol, 1973; 108: 667-9.
9. Jones JH, and Mason DK. Oral Manifestations of systemic disease. Saunders Company, 1980; 340-6.
10. Kanglals RP, Bricker SL, cattone JA, and Baker BR. Oral Diagnosis, Oral Medicine and Treatment planning. WB Saunders Company, 1984; 282-4.
11. Kaplan H, Barnes L. Oral Lichen Planus and Squamous Carcinoma, Arch. Otolaryngol, 1985; 111: 543-7.
12. Katz RW, Brahim JS, and Travis WD. Oral Squamous Cell Carcinoma arising in a patient with long standing lichen planus. Oral Surg Oral Med Oral Pathol, 1990; 70: 282-5.
13. Kronenberg K, Fretzin D, and Potter H. Malignant degeneration of lichen planus. Arch Dermatol 1971; 104 (3): 304-7.
14. Marder MZ, Deesen KC. Transformation of oral lichen planus to Squamous Cell Carcinoma: A Literature review and report of a case. J Am Dent Assoc 1982; 105: 55-60.
15. Mc Clatchey KD, Silverman S, Hansen LS. Studies on oral lichen planus. Oral Surg Oral Med Oral Pathol, 1975; 39: 122-9.
16. Porgel MA, Weldon L. Carcinoma arising in erosive Lichen Planus in the middle of the dorsum of the tongue. Oral Surg Oral Med Oral Pathol, 1983; 55: 62-6.
17. Reisman RJ, Schwartz AE, Friedman EW. The malignant potential of oral lichen planus-diagnostic pitfalls. Oral Surg Oral Med Oral Pathol, 1974; 38: 227-31.
18. Sathu Baran. Oral Patoloji, Safa : 413-9, Ankara, 1982.
19. Schmidt H. Frequency, Duration and localization of lichen planus: A study based on 181 patients. Acta derm Venereol 1961; 41: 164-7.
20. Scully C, El-Kom M. Lichen Planus: review and update on pathogenesis, J Oral Pathol 1985; 14: 431-58.
21. Shklar G. Lichen planus as an ulcerative disease. oral Surg Oral Med Oral Pathol, 1972; 33: 376-88.
22. Silverman S, Gorsky M, Lozada R. A prospective follow-up study of 570 patients with oral lichen planus: persistence, remission and malignant association, Oral Surg Oral Med Oral Pathol, 1985; 60: 30-4.
23. Sloberg K, Hersle K, Mobacken M, et al. Topical tretinoin therapy and oral lichen planus. Arch Dermatol, 1979; 115: 716-8.
24. Tyldesley WR. Malignant Transformation in Oral lichen planus br Dent J, 1982; 153: 329-30.
25. Zegarelli DJ. Multimodality steroid therapy of erosive and ulcerative lichen planus. J Oral Med 1983; 38: 127-30.