

ÇOK YÖNLÜ TEDAVİ YAKLAŞIMLI "HEMİSECTİON" OLGUSUNUN 3 YILLIK TAKİBİ

Yrd.Doç.Dr.Recep ORBAK*

Dr.Varol ÇANAKÇI**

Dt.Adnan TEZEL**

Yrd.Doç.Dr.Hikmet AYDEMİR***

THREE YEARS FOLLOW UP OF HEMISECTION CASE WITH A MULTIDISCIPLINARY TREATMENT APPROACH

SUMMARY

Treatment of teeth with furcation involvement complicates periodontal treatment. Treatment of these teeth has varied from non surgical conservative maintenance to surgical regenerative techniques.

Hemisection is defined as the surgical separation of mandibular molar so that one root and the overlying portion on the crown are removed. Thus, the remaining part of teeth can be aboutment for protetical restorations.

In our case, hemisection procedure was performed on the right mandibular second molar of one patient that had severe periodontal destruction around the mesial root sites of tooth and the patient was began to follow. At the end of 3 years following time period, there is no evidence of problem at the clinical and radiographic evaluations.

Key Words : Furcation involvement, hemisection, guided tissue regeneration (GTR)

ÖZET

Furkasyon lezyonlu dişlerin tedavisi periodontal tedaviyi güçleştirmektedir. Bu tip dişlerin tedavisi cerrahi olmayan konservatif yaklaşımdan cerrahi rejeneratif tekniklere kadar değişmektedir. "Hemisection" mandibular molarların iki eşit parçaya bölünerek ilgili kökün kron ile birlikte çıkartılması işlemidir. Böylece kalan diş yarısı protetik restorasyonlarda kullanılabilir.

Olgumuzda sağ mandibular ikinci moların mesial kökünde aşırı periodontal harabiyet olan hastaya "hemisection" yapılmış olup takibe alınmıştır. Yapılan klinik ve radyografik değerlendirmede 3 yıl sonra herhangi bir sorunla karşılaşmamıştır.

Anahtar Kelimeler : Furkasyon harabiyeti, hemisection, yönlendirilmiş doku rejenerasyonu.

GİRİŞ

Bifurkasyon ve trifurkasyon lezyonları ilerlemiş periodontal hastalık durumlarıdır.⁵ Bu bölgelerin plak kontrolü oldukça zor ve bazen imkansız olabilir.^{3,4} Plak eliminasyonunun zorluğu karşısında bu sahalarda yaygın lezyonlar meydana gelebilir.¹³ Furkasyon lezyonlarının bu genel etiyolojileri yanısıra, mine çıkıntıları, okluzal travma, furkasyon bölgesine açılan yan kanalcıklar gibi etkenlerde göz ardı edilmemelidir. Bunlar kadar önemli diğer bir faktör de birçok dişhekiminin değişik derecelerde eğitimi ve endodontik uygulama becerilerine bağlı olarak oluşabilecek iatrojenik furkasyon perforasyonlarıdır.⁶ Defektin tamiri, güç ulaşılabilir olmasından dolayı zordur. Sıklıkla kök amputasyonuna, hemiseksina veya diş çekimine başvurulabilir.¹ Lindhe,⁸ furkasyon lezyonlarını, horizontal yöndeki sondalama da ölçülen doku yıkımı derecesine göre 3 sınıfa ayırmıştır. Bu sınıflandırmaya göre sadece sınıf III lezyonlarında periodontal sond bir taraftan diğer tarafa geçiş gösterebilir.

Makalemizde furkasyonun fark edilmeden perforasyonu sonucu gelişen, sınıf III lezyonlu mandibular sağ 2.molar diş değerlendirmeye alındı. Çalışmamızda, cerrahi işlem için kök anatomik yapısı uygun olan dişin, hemisectionuna ilaveten çok yönlü tedavi uygulamaları ile ağızda tutulabilirliğinin değerlendirilmesi 3 yıllık hasta takibi ile sunulmuştur.

OLGU SUNUMU

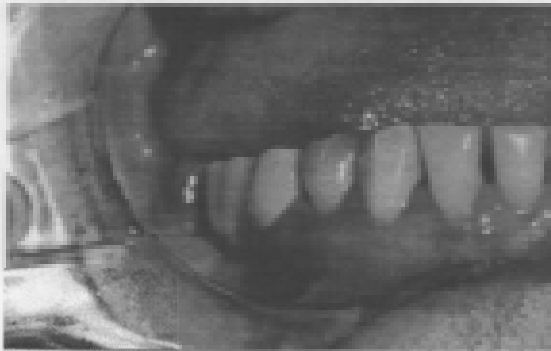
40 yaşındaki H.E adlı kadın hasta, sağ alt çene molar bölgesindeki ağrı şikayeti nedeniyle Ocak 1993 tarihinde Atatürk Üniversitesi Diş Hekimliği Fakültesi Endodonti bölümüne tedavi amacıyla müracaat etmiş olup, kanal tedavisi yaptırmış. Fakat Nisan 1993 tarihinde tedavi görmüş dişin ve çevresindeki yumuşak dokuların çiğneme ve dokunmadaki hassasiyetin artması şikayetleriyle Oral Diağnoz kliniğimize müracaat etmiş olup, bu diş çekim endikasyonu konulmuştur. Ancak hastanın ısrarlı isteğinden dolayı bu dişin tarafımızdan tekrar değerlendirilmesi istenmiştir.

*Atatürk Üniv.Diş Hek.Fak.Periodontoloji Anabilim Dalı Öğretim Üyesi

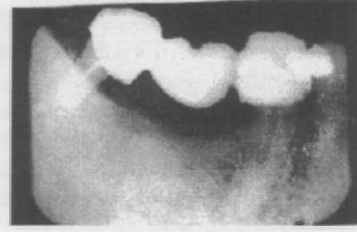** Atatürk Üniv.Diş Hek.Fak.Periodontoloji Anabilim Dalı Araştırma Görevlisi

*** Atatürk Üniv.Diş Hek.Fak.Diş Hast.Ve Ted.Anabilim Dalı Öğretim Üyesi

Yaptığımız klinik ve radyografik değerlendirmede, 47 no'lu dişin yetersiz endodontik tedavisini, radyografik bulgular destekliyordu. Hastaya dişinin kurtarılması için herşeyi deneyeceğimizi fakat ileriki bir zamanda çekilmesinin veya herhangi bir enfeksiyonla karşılaşabileceğinden kaçınılmaz olabileceği konusunda bilgi verildi. Periodontal cebin varlığı ve furkasyon bölgesinin destrüksiyonunun iştiraki perfore olmuş furkasyonun şüphe verici işaretleri olarak düşünüldü. Çevre kemik dokusundaki harabiyetin ağır olması nedeniyle sadece mezyal kökün endodontik tedavi uygun görülmedi ve "hemisection" uygulamasına karar verildi. Uca doğru inceleme elmas frezele diş ortadan ikiye ayrılarak, mezyal yarısı çıkarıldı. Endodonti kliniğiyle konsültasyon sonucu distal kökün kanal tedavisi yenilendi. Distal kanal 40 nolu kök kanal aletiyle genişletilebilecek hale gelinceye kadar işleme devam edildi. 20 Ocak 1993'de distal kök etrafında başlangıç halindeki kemik rezorbsiyon bölgesi ve hemisection'la alınan ve yeri kürete edilen dişin yerine (rezorbsiyonun fazla olmasından dolayı) Biocoral (450) koyup üzeri yönlendirilmiş doku membranı (Gore-Tex Periodontal Materyal) ile kapatıldı. Yumuşak doku flebi membran üzerinde yeniden şekillendirildi ve 4/0 ipek ile dikildi. Hastaya 6 hafta süreyle % 0,1 klorheksidin gargarası kullanımı önerildi. 20 Mayıs 1993'de yapılan incelemeler GTR prosüdülerine iyi cevap alındığını gösterdi. Diş asemptomatik, yumuşak dokular pembe ve sağlıklı görünümündeydi. GTR'den 3 ay sonra protefik restorasyonlar yapıldı. (Resim 1) Haziran 1994'de ölçümlerde hiçbir önemli yumuşak doku enfeksiyonu görülmedi. Cep ölçümlerinin tamamında 1 ve 2mm arasında değerler elde edildi. Ocak 1995'de yapmış olduğumuz incelemelerde de önemli bir enfeksiyona rastlanılmadı. Hasta hiçbir problem olmaksızın o bölgeye yapılan proteziyi kullanıyordu (Resim 2).



Resim 1. Olgumuzun protefik restorasyonu yapıldıktan sonraki ağız içi görüntüsü.



Resim 2. Olgumuzun 3 yıl sonraki radyografik görüntüsü.

TARTIŞMA

Furkasyon lezyonlu dişlerin tedavisinde günümüze kadar çeşitli konservatif yaklaşımlardan, cerrahi rejeneratif tekniklere kadar birçok yöntemin uygulandığı görülmektedir.^{1,3} Son zamanlarda genel eğilim furkasyon lezyonlarının rejeneratif tedavisine doğru olmuştur.⁶ Ancak bu defektlerin tedavisinde pek çok rejeneratif yöntem tanımlanmış olmasına rağmen bunların hiçbiri derin sınıf II ve sınıf III lezyonlarında güvenilir başarı sağlayamamıştır. Diğer yandan böyle problemleri olan bireyler yüksek başarı oranları için büyük masraflar yapmakta ve bu seri cerrahi müdahalelere maruz kalmaktadırlar.

"Hemisection" yöntemi uzun yıllardır uygulanan periodontal cerrahi tekniklerinden birisidir.^{7,9,10,12} Ancak başarılı bir "hemisection" uygulanması için olgu seçiminin doğru yapılması gerekmektedir. "Hemisection" endikasyonlarını sıralayacak olursak;¹

1. Furkasyon bölgesini içeren tedavi edilemeyecek aşırı periodontal harabiyet varlığı
2. Köklerin birini ilgilendiren aşırı kemik harabiyetinde
3. Tek kökü içine alan ve restore edilemeyecek çürük varlığı
4. Köklerin birinde fraktür, perforasyon ve aşırı rezorbsiyon varlığı
5. Kök kanalında ilerdenilemediği ve apikal cerrahi yaklaşımın mümkün olmadığı durumlarda
6. Post uygulanmış dişde başarısız endodontik tedavi varlığı durumlarında tercih edilebilir.

Green'e⁷ göre ise olgu seçiminde iki önemli kriter vardır. Bunlardan birincisi furkasyonda kemik kaybının olmadığı veya primer periodontal hastalık dışındaki bir nedenle furkasyon problemi olan dişler, ikincisi ise primer periodontal hastalık nedeniyle furkasyonda

kemik kaybının olduğu dişlerdir. Periodontal nedenerle furkasyonda kemik kaybının meydana gelmediği dişlerde yapılan "hemisection" uygulamalarının prognozunu çok daha iyi olduğu bildirilmiştir.² Ayrıca endodontik tedavi ve protetik restorasyonun başarılı "hemisection" olgusunun prognozunu uzun dönemde etkileyen faktörler olduğu bildirilmiştir.²

Dikkat edilmesi gereken bir konuda "hemisection" uygulamasından birkaç hafta önce hastaya plak kontrol yöntemlerinin öğretilmesi ile plak kontrolünün sağlanmasıdır. Ayrıca hemisection uygulamasından sonrada o bölgenin temizliğinin sürdürülmesidir. Bazı araştırmaların mandibular molarlarda kronun bırakılıp sadece kökün çıkarılmasını önermiş olmalarına rağmen, bu bölgenin gıda retansiyon yeri olabileceğinden kronla birlikte çıkarılmasını savunmuşlardır.²

Sabit protetik uygulama düşünülen vakalarda 1. molar dişlerin olmadığı durumlarda 2. molar dişlerin önemi bir kat daha artmaktadır. 2. molar dişin kaybedilmemesi için herşey denenmelidir. Olgumuzda da hemisection'a ilaveten her yol denenmiştir. Ayrıca kron amalgamla desteklenmiştir. Çünkü amalgamın streslere karşı dayanıklılığı bilinen bir gerçektir.¹¹

Protetik restorasyonları yapıldıktan sonra takibe alınan olgumuzun 3 yıl boyunca yapılan klinik ve radyografik kontrollerinde herhangi bir sorunla karşılaşmamıştır. Dişin sağlıklı bir şekilde ağızda bulunduğu gözlenmiştir.

Furkasyon lezyonlu çok köklü dişlerin ağızda kalması için temel felsefenin, hekimin tedavi sırasında başarılı eustilmentasyon yapabilmesi ve daha önemlisi hastanın günlük plak kontrolü için ulaşılabilir sahalar oluşturulması olduğu düşüncesinden hareketle; endikasyonun uygun olduğu olgularda kurallara bağlı kalınarak yapılan "hemisection" tekniğinin başarılı sonuçlar vereceği görüşündeyiz.

Tek tarafı sonsuz sonlanan olgularda böyle rezektif yaklaşımların, teknolojinin ve tıbbın ilerlemesiyle paralel gelişim gösteren yöntemlerin pahalılığına ve zahmetine karşı bir alternatif olabileceği gözardı edilmemelidir.

KAYNAKLAR

1. Arens DE. Surgical Endodontics. In Cohen and S Bums R. Pathways of the pulp. St louis USA. The CV Mosby Co. 1987; 574-611

2. Arens DE, Adams WR, De Castro RA. Endodontic Surgery Philadelphia Harper and Row Publish, 1981; 234-236

3. Bayer R. Furcation entrance architecture. J Periodontol, 1979; 50: 23

4. Bayer R. Furcation morphology relative to periodontal treatment. Furcation root surface anatomy J Periodontol, 1979; 50:366

5. Caranza FA. Glickman's Clinical Periodontology WB Saunders Co 7th Ed Philadelphia, 1990; 259-264

6. Goon WY, Lundergan P. Redemption of a perforated furcation with a multidisciplinary treatment approach (Case Report). Journal of Endodontics 1995; 21:11

7. Green EN. Hemisection and root amputation. J A D A 1986; 112: 511-518

8. Lindhe J. Textbook of Clinical Periodontology WB Saunders Co 1983; 298-308

9. Newell DL. Current status of the management of teeth with furcation involvement J. Periodontol, 1981; 52:559

10. Nohutçu RM, Özçelik B, Çekiç C. Bir hemisection olgusu ve 1 yıllık takibi. Hacettepe Diş Hek Fak Derg 1990; 14(1): 58-60

11. Phillips RW, Isler SL. Dental amalgam: an update. Compend Cont Educ, 1983; 4(5): 397-402

12. Serper a, Uysal H. Çift taraflı hemisection vakasının 3 yıllık takibi (Bir olgu nedeniyle) Hacettepe Diş Hek Fak Derg 1994; 18:1-4, 100-102

13. Waerhaug J. The furcation problem. Etiology, pathogenesis, diagnosis therapy and prognosis. J Clin Periodontol, 1980; 7:73

Yazışma Adresi _____ :

Dr. Varol ÇANAKÇI
Atatürk Üniversitesi
Dişhekimliği Fakültesi
Periodontoloji Anabilim Dalı
25240-ERZURUM