

## YENİ BİR KÖK KANAL DOLGU PATİNİN İNSAN PERİAPİKAL LEZYONLARI ÜZERİNDEKİ ETKİLERİNİN HİSTOPATOLOJİK OLARAK DEĞERLENDİRİLMESİ

Prof.Dr.Hüma ÖMÜRLÜ\*  
Dr. Hülya ERTEN CAN\*\*

Prof.Dr.Tayfun ALAÇAM\*  
Uz.Dr.Mukadder CAN\*\*\*

### ÖZET

Bu çalışmanın amacı apikal rezeksiyon endikasyonu bulunan ve iltihabi kaynaklı periapikal lezyonlu dişleri olan hastaların kök kanallarının doldurulmasında kullanılan yeni geliştirdiğimiz Çinko oksit öjenol (ZOE) esaslı deney patının insan periapikal lezyonlarındaki etkilerinin histopatolojik olarak değerlendirilmesidir.

Bu amaçla 40 hastada rutin kök kanal tedavi işlemleri uygulandıktan sonra 1.gruptaki (deney grubu) hastaların dişleri apikal rezeksiyon ameliyatından 15 gün önce deney patı ve gutta-perka ile dolduruldu. 2.gruptaki (kontrol grubu) hastaların dişleri ameliyat sırasında deney patı ve gutta-perka ile dolduruldu. Her iki gruptaki hastaların periapikal dokuları ameliyat ile alınarak içinde % 10'luk formalin bulunan tüplere yerleştirilerek fikse edildi. Daha sonra örnekler parafin bloklara gömülerek kesitler alındı. Kesitler Hematoksilin-eosin ile boyanarak x 100 büyütmede ışık mikroskopunda incelenerek fotoğrafları alındı.

Deney grubuna ait örneklerde iltihabi hücre infiltrasyonu, ödem ve eksuda gibi iltihabi doku cevabına ait belirtilerin daha az olduğu ve iyileşme belirtilerinin bulunduğu belirlendi.

**Anahtar Kelimeler:** Periapikal iyileşme, ZOE esaslı kök kanal dolgu patı, Histopatoloji.

### HISTOPATHOLOGICAL EVALUATION OF A NEW ROOT CANAL SEALER ON HUMAN PERIAPICAL LESIONS

#### SUMMARY

ZOE based root canal sealer was evaluated histopathologically on the healing periapical lesion of 40 patients.

After debridment, cleaning and shaping of the root canal, patients were divided in two groups. First group (experimental group) were filled with the experimental sealer and gutta-percha 15 days before the apical surgery. In the second group root canals were filled experimental sealer and gutta-percha in apical surgery.

These specimens serially sectioned and stained with Hematoxylin-eosin and examined with light microscope (x 100).

In the first group edema, inflammation and inflammatory cells were lower than the second group.

**Key Words:** Periapical healing, ZOE based root canal sealer, Histopathology.

### GİRİŞ

Pulpada tedavi edilmeyen enfeksiyonlar periapikal dokulara yayılarak bu bölgede periapikal lezyonların gelişmesine neden olmaktadır.

Histolojik olarak bu lezyonlar incelendiğinde, plazma, mast, monosit/makrofaj hücreleri gibi hücrelerden zengin bir granülasyon dokusu olduğu belirlenmiştir.<sup>18,20</sup>

Son yıllarda yapılan araştırmalarda kemikte rezorbsiyona neden olan lezyonlardan bakteriyel lipopolisakaritleri ve diğer hücre duvarı komponentleri ile konakçı dokuları arasındaki etkileşimler ile immün kaynaklı hücrelerden açığa çıkan mediyatörlerin sorumlu olduğu ortaya çıkmıştır.<sup>19</sup>

Bu nedenle periapikal lezyonlu dişlerin kök kanal tedavilerinde kullanılan kök kanal dolgu patlarının iyi bir tıkama sağlamalarının yanısıra

periapikal dokularda zaten varolan iltihabi kaynaklı mediyatörler üzerinde uyarıcı etkiye neden olmayan biyoyumlu materyaller olmaları istenmektedir.

Kök kanal dolgu patlarının biyoyumluluğunun araştırılmasında kullanılan bir çok yöntem bulunmaktadır.<sup>4,11,13-15</sup> Bu yöntemlerden birisi de hayvan çalışmaları olup bu çalışmada kullanılan deney patının biyoyumluluğunu ratlarda hem histopatolojik hem de biyokimyasal olarak değerlendirildiği ve oldukça olumlu sonuçların alındığı başka çalışmalar da yapılmıştır.<sup>12</sup>

Elde edilen bu olumlu sonuçlardan yola çıkılarak deney patının insan periapikal lezyonlarındaki etkileri başka bir araştırmada biyokimyasal yönden değerlendirilmiş ve karşılaştırıldığı Roth kök kanal dolgu patına oranla toksisitesinin daha az olduğu belirlenmiştir.

\* Gazi Üniv Diş Hek Fak Diş Hastalıkları ve Tedavisi Anabilim Dalı Öğretim Üyesi

\*\* Gazi Üniv Diş Hek Fak Diş Hastalıkları ve Tedavisi Anabilim Dalı Arş.Gör.

\*\*\* Mevki Asker Hast.Biyokimya Bölümü Uzman Dr.

Bu çalışmanın amacı klinik olarak apikal rezeksiyon endikasyonu konulmuş periapikal lezyonlu dişlerin kök kanallarının doldurulmasında yararlanılan yeni geliştirdiğimiz ZOE esaslı deney patının periapikal lezyonlardaki etkilerinin histopatolojik olarak değerlendirilmesidir.

## GEREÇ VE YÖNTEM

Bu çalışma apikal rezeksiyon endikasyonu olan ve iltihabi kaynaklı periapikal radyolusensisi bulunan 40 hasta ile yürütüldü.

Tüm hastaların kök kanallarının boşaltılması, mekanik preparasyonları ve % 2,6'lık NaOCl ile irrigasyonlarının yapılmasından sonra giriş kavimleri geçici dolgu maddesi ile kapatıldı. Birer günlük aralar ile yapılan pansumanlardan sonra 1.gruptaki (deney grubu) hastaların dişleri deney patı (Tablo 1) ve guta-perka ile doldurularak 15 gün sonra apikal rezeksiyon ameliyatı yapıldı. 2. gruptaki (kontrol grubu) hastaların dişleri ameliyat sırasında deney patı ve guta-perka ile doldurularak periapikal dokuları alındı. Her iki gruptan alınan periapikal dokular içinde % 10'luk formalin bulunan tüplere konularak saklandı.

Tablo 1. Deney patının içeriği

<b>Toz:</b>	Çinkooksit İnhibitörler Akışkanlığı kontrol eden ajanlar Plastikleştirici ajan Film oluşturan rezin
<b>Sıvı:</b>	Ojenol Ökaliptol

Histopatolojik işlemler öncesinde tüm örnekler 10 dakika süre ile akar su altında yıkandı. % 90'lık alkolde 6 saat, % 99'luk xylolde birbuçuk saat bekletildi. Daha sonra tüm örnekler parafin bloklara gömülerek mikrotom cihazı (Rotary, A.B.D.) ile 4-6 µm kalınlığında seri kesitler alındı. Alınan kesitler Hematoksilen-eosin ile boyanarak ışık mikroskobu (Olympus, Japonya) ile x100 büyütmede incelenerek fotoğrafları alındı.

## BULGULAR

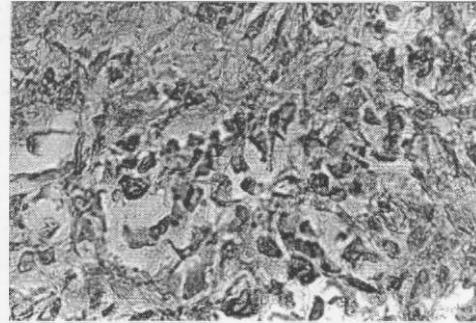
İltihabi doku cevabını skorlanmasında kullanılan kriterler Tablo 2'de verilmektedir.

Kök kanalları deney patı ve guta-perka ile doldurulduktan 15 gün sonra apikal rezeksiyon

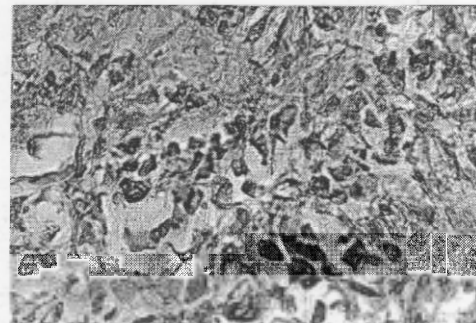
ameliyatı uygulanan deney grubuna ait kesitlerin histopatolojik incelenmesi sonucunda orta derecede iltihabi reaksiyonların olduğu yani iltihabi hücre infiltrasyonunun, ödem ve eksudanın orta derecede olduğu belirlendi (Resim 1). Ameliyat sırasında kök kanal tedavisi yapılarak periapikal dokuları alınan kontrol grubuna ait kesitlerin histopatolojik incelenmesi sonucunda ise, yoğun iltihabi doku reaksiyonlarının olduğu ve iyileşmeye ait belirtilerin bulunmadığı saptandı (Resim 2).

Tablo 2. İltihabi doku cevabının skorlanmasında kullanılan kriterler.

1	Hiç yok/Çok az iltihap	Hiç yok veya çok az iltihabi hücreler
2	Orta derecede iltihap	Makrofaj ve/veya plazma hücreleri
3	Yoğun iltihap	Makrofaj ve plazma hücrelerine ek olarak granülosit ve lenfositler
4	Çok yoğun iltihap	Nekroz ve çok yoğun iltihabi hücre infiltrasyon



Resim 1. Deney grubuna ait orta derecede iltihabi doku cevabının olduğu bir örnek



Resim 2. Kontrol grubuna ait yoğun derecede iltihabi doku cevabının olduğu bir örnek

## TARTIŞMA

Kemikte rezorbsiyona neden olan iltihabi periapikal lezyonların histopatolojik incelemeleri sonucunda bu bölgede immün sisteme ait birçok hücrenin bulunduğu belirlenmiştir.

Lezyon bölgesindeki bu hücrelerden açığa çıkan sitokinler gibi bazı medyatörler, antijen antikör komplekslerinin hücre membran hasarına neden olarak prostaglandinlerin meydana gelmesi osteoklast hücrelerini aktive ederek kemik hasarına neden olmaktadır.<sup>2</sup>

Bu mekanizmaların önderliğinde gelişen periapikal lezyonlu dişlerin kök kanal tedavilerinden beklenen ise yapılan endodontik tedavi işlemleri ile lezyonların iyileşmelerinin sağlanmasıdır.

Bu amaçla hem yapılan işlemlerin hem de kullanılacak olan kök kanal dolgu materyallerinin yeni bir irritasyona neden olmamaları gerekmektedir.

Özellikle de kullanılan kök kanal dolgu patlarının canlı dokular ile direkt temas halinde oldukları düşünülerek biyoyumlu materyaller olmaları istenmektedir.<sup>8</sup>

Çalışmamızda kullandığımız deney patının ana bileşiminin ülkemiz doğal kaynaklarından elde edilen öjenolün yanı sıra çinko oksit ve değişik katkı maddeleri oluşturmaktadır.

Yeni geliştirdiğimiz deney patının insan dişlerinde kullanılmasından önce özelliklerinin araştırılması amacı ile birçok çalışma yapılmıştır.

Bu çalışmalardan birisi deney patının fiziksel özelliklerini Roth kök kanal dolgu patı ile karşılaştırıldığı, Alaçam ve arkadaşlarının<sup>1</sup> çalışmalarında deney patının fiziksel özelliklerinin Roth kök kanal dolgu patına göre daha üstün olduğu saptanmıştır.

Görgül ve arkadaşlarının<sup>5</sup> yaptığı çalışmada deney patının toksisitesinin Roth kök kanal dolgu patından daha az olduğunu tespit etmişlerdir.

Bu çalışmalardan elde edilen olumlu sonuçlar gözönüne alınarak deney patının rat periapikal dokularındaki etkisinin Roth kök kanal dolgu patı ile biyokimsayal yönden karşılaştırıldığı bir çalışma daha yapılmıştır.<sup>12</sup> Bu çalışmanın sonucunda deney patının rat periapikal dokuları üzerindeki toksisitesinin daha az olduğu belirlenmiştir.

Her ikisi de ZOE içerikli kök kanal dolgu patları oldukları halde toksisitelerinde tespit edilen bu farklılığın materyallerin içeriklerindeki küçük değişikliklere, donma sürelerine eritliliklerindeki farklılıklara veya toz likit oranlarına bağlı olabileceğini düşünmekteyiz.

Watts ve Peterson'un da<sup>17</sup> ileri sürdüğü gibi pat içerisinde bulunan öjenol dışındaki diğer bileşenlerin de toksik olabilecekleri gözardı edilmemelidir.

Maseki ve arkadaşları<sup>9</sup> da ZOE'lü patların toksisitelerinin sadece öjenolden değil Zn iyonlarından, rezinden, metilsalisilik asitten benzilalkolden ve diğer bileşenlerden kaynaklanabileceğini savunmuşlardır.

Tüm bu bilgilerden yola çıkarak yeni geliştirdiğimiz deney patının içeriğinden toksik olduğu düşünülen bileşenlerin oranları düşürülmüş ve öjenol miktarı da olabildiğince azaltılmıştır.

Düşüncemize göre toksisiteyi etkileyen diğer bir faktör de iki patın donma sürelerinde olan farklılıktır.

Safavi ve arkadaşları<sup>15</sup> yaptıkları çalışmada materyallerin donma sürelerinin kısa olmasının toksisiteyi azalttığını ileri sürmüşlerdir.

Alaçam ve arkadaşları<sup>1</sup> deney patı ile Roth patını donma sürelerini karşılaştırdıkları çalışmalarında deney patının donma süresinin 3 saat Roth patının ise 1 hafta olduğunu tespit etmişlerdir. Dolayısıyla bu durum deney patının toksisitesinin Roth kök kanal patına oranla daha az olmasında etkisinin olabileceğini düşünmekteyiz.

ZOE'lü patların toksisitelerini etkileyen bir diğer faktör de toz/likit oranıdır. Valle ve arkadaşlarının<sup>16</sup> yaptıkları çalışmada pat içerisindeki likit miktarının artırılmasının toksisiteyi arttırdığını tespit etmişlerdir. Deney patının içeriğindeki öjenol miktarının azaltılmasının patın toksisitesinde azalmayı sağlayan bir diğer faktör olabileceği kanısındayız.

ZOE içerikli kök kanal dolgu patlarıyla yapılan histopatolojik çalışmalarda canlı dokularda irritasyona neden olduğu tespit edilmiştir.<sup>10</sup>

Holand'ın<sup>7</sup> Roth kök kanal dolgu patı kullanarak yaptığı histopatolojik çalışmalarda deney hayvanlarının periapikal dokularında kullanılan kanal patına bağlı olarak iltihabi lezyonların geliştiği belirlenmiştir.

Economides ve arkadaşlarının<sup>3</sup> yaptıkları hayvan implant çalışmalarının histopatolojik değerlendirilmesi sonucunda Roth kök kanal dolgu patının canlı dokularda orta dereceden yoğun dereceye kadar doku reaksiyonlarına neden olduğunu tespit etmişlerdir.

Gulati ve arkadaşları<sup>6</sup> da ZOE içerikli kök kanal dolgu patını kullanarak yaptıkları histopatolojik çalışma sonucunda bu patın dokularda orta dereceden yoğun dereceye kadar iltihabi reaksiyonlara neden olduğunu saptamışlardır.

Yaptığımız çalışmada ise ZOE içerikli deney patı kullanılan deney grubuna ait kesitlerin histopatolojik incelemesi sonucunda orta derecede iltihabi reaksiyonların olduğu gözlemlendi. Deney grubundaki kesitler kontrol grubundakiler ile karşılaştırıldığında iltihabi doku cevabına deney grubunda daha az olduğu tespit edildi. Dolayısıyla yeni geliştirdiğimiz deney patının periapikal dokular ile teması sonucunda bölgede zaten var olan iltihabi cevabı artırıcı etki göstermediği aksine iyileşme belirtilerinin olduğu saptandı.

Gerek yaptığımız bu çalışma gerekse deney patının kullanıldığı diğer çalışmalarda elde edilen sonuçlara göre deney patının diğer ZOE içerikli patılara oranla dokular tarafından daha iyi tolere edilebildiği sonucuna varılmıştır. Ayrıca ZOE'li patların antibakteriyel, analjezik etkilerinin bulunmasının yanısıra periapikal dokularda iyileşmeyi uyarıcı etkilerinin olduğu ve iyi sayılabilecek bir tıkama sağladıkları da unutulmamalıdır.

Ancak tüm yeni materyallerde olduğu gibi yeni geliştirdiğimiz deney patı ile ilgili yapılan araştırmaların devam etmesinin gerektiği gerçeği de gözardı edilmemelidir.

#### KAYNAKLAR

1. Alaçam T, Ömürlü H, Görgül G, Şener B. Yeni bir çinkooksijenollü kanal dolgu patının bazı fiziksel özelliklerinin araştırılması. T Klini Diş Hek Bil Derg 1995; 1:1-3.
2. Barthel CR, Levin LG, Reisner M, Trope M. TNF-a release in monocytes after exposure to calcium hydroxide treated Escherichia coli LPS. Int Endod J 1997; 30: 155-9.
3. Economides SN, Kastaki-kovatsi VP, Poulpoulos A, Kolokuris I, Rozos G, Shore R. Experimental study of the biocompatibility of four root canal sealer and their influence on Zn and Ca content of several tissues. J Endod 1995; 21(3): 122-7.
4. Görduysus Ö, Etikan İ, Gököz A. Histopathological evaluation of the tissue reactions to Endofill root canal sealent and filling material in rat. J Endod 1998; 24(3): 194-6.
5. Görgül G, Alaçam T, Ömürlü H, Karaoğlu T, Burgu İ. Yeni bir çinkooksijenollü kanal dolgu patının sitotoksitesinin değerlendirilmesi. G Ü Diş Hek Fak Derg 1996; 13(1): 1-6.
6. Gulati N, Chandra S, Aggarwall PK, Jaiswall JN, Singh M. Cytotoxicity of eugenol in sealer containing zinc-oxide. Endod Dent Traumatol 1991; 7: 181-5.
7. Holland GR. A histological comparison of periapical inflammatory and neural responses to two endodontic sealers in ferret. Archs Oral Biol 1994; 39(7): 539-44.
8. Leonardo MR, Pascon EA, Langeland K. Tissue reaction to endodontic materials: A morphometric approach. J Dent Res 1984; 63: 286-9.
9. Masaki T, Nakata K, Kohsaka T, Kabayashi F, Nirano S, Nakamura H. Lack of correlation between the amount of eugenol released from zinc oxide eugenol sealer and cytotoxicity of the sealer. J Endod 1991; 17: 76-9.
10. Meryon SD, Johnson SG, Smith AU. Eugenol release and the cytotoxicity of different zinc-oxide-eugenol combinations. J Dent Res 1988; 16: 66-70.
11. Ostavik D, Ivar M. Histopathology and X-ray microanalysis of the subcutaneous tissue response to endodontic sealers. J Endod 1988; 14(1): 13-23.
12. Ömürlü H, Alaçam T, Erten Can H, Cam M, İde T, Görgül G. Yeni bir kök kanal dolgu patının periapikal dokular üzerindeki etkilerene biyokimyasal yonden incelenmesi. Türk Endodonti Derneği 6.Uluslararası Kongresi, 19-22 Nisan 1998, İstanbul.
13. Pascon EA, Leonardo MR, Safavi K, Langeland K. Tissue reaction to endodontic materials: methods, criteria, assessment and observations. Oral Surg 1991; 72: 222-37.
14. Safavi KS, Pascon EA, Langeland K. Evaluation of tissue reaction to endodontic materials: methods, criteria, assessment and observations. Oral Surg 1991; 222-37.
15. Safavi KE, Spangberg L, Costa N, Sapounas G. An invitro method for longitudinal evaluation of toxicity of endodontic sealers. J Endod 1989; 15: 484-46.
16. Valle FG, Taintor JF, Marsh CL. The effect of varying liquid to powder ratio to zinc oxide and eugenol of rat pulpal respiration. J Endod 1980; 6: 400-4.
17. Watts A, Paterson RC. Pulpal response to a zinc oxide eugenol cement. Int Endod J 1987; 20: 82-8.
18. Yamasaki M, Nakane A, Kumazawa M, Hashioka K, Horiba N, Nakamura H. Endotoxin and gram-negative bacteria in the rat periapical lesions. J Endod 1992; 18: 501-4.
19. Yamasaki M, Kumazawa M, Kohsaka T, Nakamura H, Kameyama Y. Pulpal and periapical tissue reactions after experimental exposure in rats. J Endod 1994; 20(1): 13-7.
20. Yu SM, Stashenko P. Identification of inflammatory cells in developing rat periapical lesions. J Endod 1987; 13(11): 535-40.