

ÇENELERİN METASTATİK TÜMÖRLERİ

METASTATIC TUMORS OF THE JAWS

Orhan GÜVEN (*), Ahmet KESKİN (**)

Anahtar sözcükler:

Çenelerin metastatik tümörleri sık değildir. Ancak klinik ve radyolojik olarak diğer bazı benign lezyonlarla karışabilmeleri nedeniyle ayrıntı teşhis önemlidir. Şişme, çoğu vakalarda ilk belirtidir. Ağrı ve nörolojik semptomlar görülürse de karakteristik değildir. Çekim yarası iyileşmesinin gecikmesi de önemli belirtilerdendir.

Primer odağı akciğer ve alt dudak olan 2 adet squamous cell carcinomanın alt çene metastazi vakalarını sunduk.

Key words:

Malign tumors metastatic to the jaws are not commonly encountered. In the differential diagnosis of a lesion of the mandible or maxilla, metastatic malignancy must always be considered. Other pathoses, such as cysts, bone abscesses, osteomyelitis and primary tumors of bone, may show clinical and radiographic similarities to metastatic lesions, and all should be biopsied in order that they may be correctly diagnosed. The most common symptoms were swelling, pain and poor healing following dental extraction.

Two case of squamous cell carcinoma of the lung and the lower lip with metastasis to the mandible was reported.

Malign tümörlerin en belirgin karakterleri komşu dokuların tümör dokusu tarafından tutulması, lenf ve kan yollarına geçerek ilgili lenf bezlerinde ve uzakta değişik organlarda metastaz yapmasıdır (2). Oral kavite ve çenelerin malign lezyonlarının erken teşhis ve tedavisi birinci derecede önem taşımaktadır. Ulaşılabilir ve görülebilir bir bölgede oluşan ve belirgin özellikler gösteren primer malign tümörün teşhisinde fazla bir zorluk yoktur. Buna karşılık çenelerin metastatik tümörlerinin teşhisinde birçok sebepten dolayı güçlükler vardır. Bunlar, sık görülmemeleri çoğunlukla santral olarak yerleşmeleri ve ağrı, şişme, his kaybı gibi nonspesifik belirtileri geç dönemde vermeleri, minimal ve spesifik olmayan radyografik değişiklik göstermeleri, daha önce teşhis edilmemiş vücudun diğer bir kısmındaki primer tümörün ilk bulgusu olabilmeleridir (3).

Maksilla ve mandibuladaki lezyonların ayrıntı teşhisinde metastaz daima göz önünde bulundurulmalıdır. Birçok metastatik lezyonlar radyografide osteolitik görünürlerse de bazen semptomlara rağmen radyografide görülmezler. Kist, kemik apsesi, osteomyelit, kemiğin primer tümörü ile benzer klinik ve radyolojik özellikler gösterebilirler. Doğru teşhis için biyopsi şarttır (2,6).

Vaka Raporları

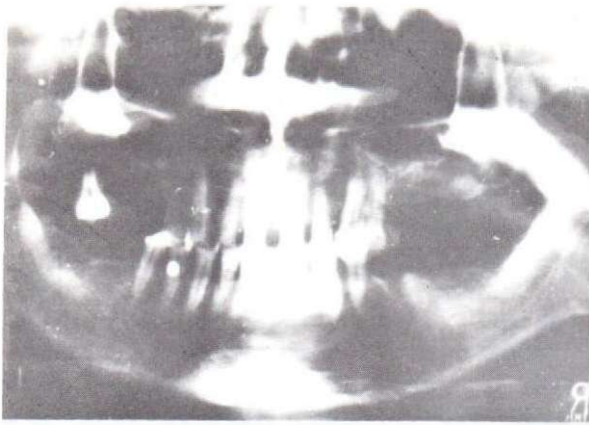
Vaka 1: 60 yaşında H.Ü. isimli erkek hasta Ekim 1986 tarihinde kliniğimize başvurdu. Hastanın şikayeti sağ mandibuler premolar bölgesindeki şişlik, ağrı ve çekim yarasının iyileşmemesi idi. Bize gelmeden önce gittiği hekim tarafından muayenesi sonucunda çenesinde kist olduğu söylenmiş. Yapılan klinik muayenede sağ mandibuler premolar bölgede şişlik ve iyileşmeyen çekim yarası tespit edildi. Radyografide aynı bölgede düzensiz radyolüsen si gözlemlendi (Resim 1,2). Ayrıca hastanın çok zayıflamış olduğu ve genel durumunun bozuk olduğu dikkatimizi çekti. Hastanın uzun süreden beri sigara içtiği, bundan iki sene önce akciğer kanseri nedeniyle parsiyel lobektomi yapıldığı ve arkasından radyoterapi ve kemoterapi uygulandığı öğrenildi (Resim 3).

Bölgeden alınan biyopsi sonucunda klasV metastatik squamous cell carcinoma teşhisi kondu. Yapılan kemoterapiye rağmen hasta iki ay sonra kaybedildi.

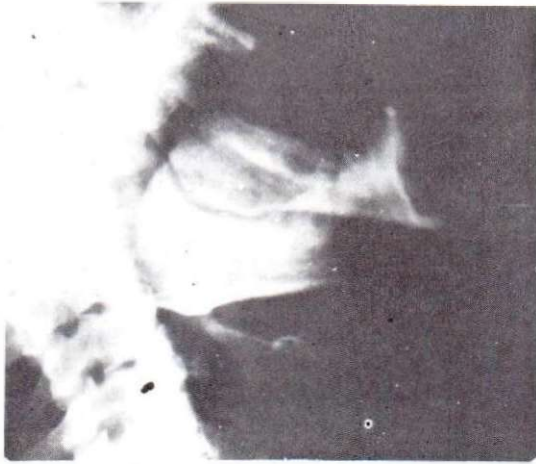
Vaka 2: 51 yaşında A.Y. isimli erkek hasta alt çene ön bölgesinde şişlik şikayeti ile Kasım 1985 tarihinde kliniğimize başvurdu. Hasta bu tarihten altı sene önce alt dudaktan kanser sebebiyle ameliyat olduğunu bildirdi. Mesleğinin çiftçilik olduğu öğrenildi. Klinik mu-

(*). Prof. Dr. A.Ü. Diş Hek. Fak. Ağız, Diş, Çene Hastalıkları ve Cerrahisi Anabilim Dalı.

(**) Dt. A.Ü. Diş Hek. Fak. Ağız, Diş, Çene Hastalıkları ve Cerrahisi Anabilim Dalı.



Resim 1: Birinci vakanın panoramik radyografisi



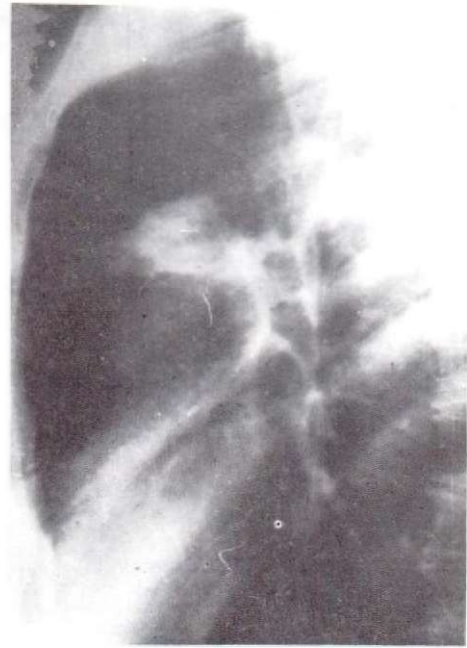
Resim 2: Birinci vakanın lateral çene radyografisi

ayenede mandibular kesici dişlerin apekslerinin altında şişlik gözlemlendi. Submental ve submandibuler lenf bezleri normaldi. Radyografik muayenede kesici dişlerin apekslerinin altında düzensiz bir radyolüseni görüldü (Resim 4).

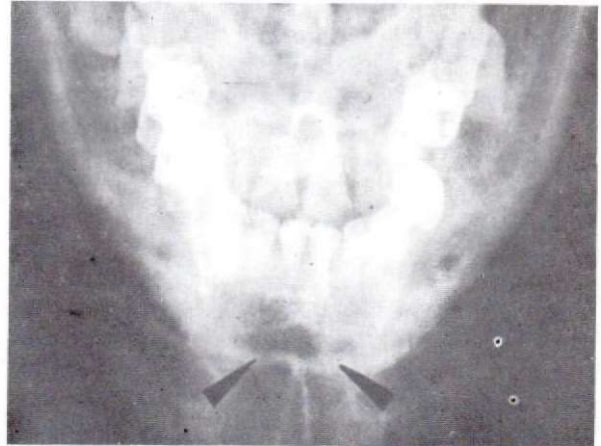
Hasta ameliyata alınarak parsiyel çene rezeksiyonu yapıldı. Çıkarılan parçanın histopatolojik incelemesi sonucunda squamous cell dudak karsinomasının kemik metastazı olduğu tespit edildi. Daha sonra hasta rekonstrüksiyon için çağrılmasına rağmen gelmedi. Hastanın halen hayatta olduğu öğrenildi.

Tartışma

Sıklıkla çenelere metastaz yapan tümörlerin primer yeri sırasıyla en fazla meme, akciğer, böbrek ve tiroiddir. Daha az sıklıkla kolon ve rektum, prostat, mide gelmektedir. Meyer (7) yaptığı literatür incelemesinde toplam 92 vakanın primer lezyon bölgesi olarak 30 meme, 17 akciğer, 15 böbrek, 6 kolon ve rektum, 6



Resim 3: Birinci vakanın akciğer grafisi



Resim 4: İkinci vakanın alt çene radyografisi

prostat vakası tespit etmiştir. Cash (3) ise mikroskopik olarak çene metastazı tespit edilen 20 vakanın primer lezyon bölgesi olarak 5 böbrek, 5 alt dudak, 2 meme, 2 sigmoid, birer adet olmak üzere infraorbital bölge yüz derisi, kolon, prostat, rektum, burun derisi ve dil vakası bulmuştur.

Çenelerin metastatik tümörleri genellikle 40 yaşın üzerindeki bireylerde görülür. Erkeklerde kadınlara oranla iki kat daha fazla görülür (1,3,4,5). Mandibulada maksillada olandan daha çok rastlanmaktadır.

Semptomları şişme, parestezi, ağrı, trismus, lenfadenopati ve diş çekimi sonrası yara iyileşmesinin gecikmesi şeklindedir. (3,4,7).

Bu tümörler değişik radyografik görüntü verirler ve çoğunlukla bening lezyonlara benzediğinden erken teşhis fırsatı kaçırılmış olur. En fazla radiküler kist, granülom, sementoma, kronik alveoler apse ve osteomyelit ile karışabilirler (9).

Akciğer ve dudak kanserlerinde predispozan faktörleri arasında sigara kullanılması sayılmaktadır (8). Bizim her iki vakamızda da aşırı derecede sigara kullanımı vardı. Dudak kanseri olan hastanın mesleğinin

çiftçilik olması dolayısıyla daha fazla güneş ışınlarına maruz kalması etyolojik faktörlerden biri olarak düşünülebilir.

Primer odağın akciğer ve uzak metastazın çeneler olduğu hallerde, genellikle teşhisten bir iki ay sonra hastalar kaybedilmektedir. Çok nadir olmakla birlikte beş yıl yaşayan vakalar bildirilmiştir (4).

Alt dudak kanseri vakamızın uzun sayılabilecek yaşam süresinin, metastazın bölgesel kalmasına ve lenf bezlerini atake etmemiş olmasına bağlı olabileceğini düşündürmektedir.

KAYNAKLAR

1. Baran, S.: *Oral Patoloji*, G.Ü. Diş Hek. Fak. Yayını, s. 223, Ankara, 1982.
2. Borçbakan, C.: *Ağız, Çene ve Diş Hastalıkları*, Hacettepe-Taş Kitapçılık Ltd. Şti., s.131, Ankara, 1981.
3. Cash, C.D., Royer, R.O., Dahlin, D.C.: *Metastatic Tumors of the jaws*, *Oral Surg. Oral Med. Oral Path.*, 14(8): 897-905, 1961.
4. Kaugars, G.E., Svirsky, J.A.: *Lung malignancies metastatic to the oral cavity*, *Oral Surg. Oral Med. Oral Path.*, 51(2): 179-186, 1981.
5. Konukman, E.: *Ağız Tümörleri*, Duran Ofset Matba-

acılık A.Ş., P. 71, 1978.

6. Mc Daniel, R.K., Luna, M.A., Stinson, P.G.: *Metastatic tumors in the jaws*, *Oral Surg.*, 31(3): 380-386, 1971.
7. Meyer, I., Shklar, G.: *Malignant tumors metastatic to mouth and jaws*, *Oral Surg. Oral Med. Oral Path.*, 20(3): 356-362, 1965.
8. Moore, J.R.: *Surgery of the mouth and jaws*, Blackwell scientific publication, p. 728, London, 1985.
9. Wood, N.K., Goaz, P.W.: *Differential diagnosis of oral lesions*, Third. ed., The C. V. Mosby company, p. 350, St. Louis, 1985.