

TRAVMA VEYA KANAL TEDAVİSİ NEDENİYLE RENKLEŞMİŞ DİŞLERİN BEYAZLATILMASINDA "ENDOPEROX" UYGULAMASI

THE APPLICATION OF "ENDOPEROX" FOR THE BLEACHING OF COLORED TEETH DUE TO TRAUMA OR ROOT CANAL THERAPY

Sevgi GÖKÇAN (*), Şükrü ŞİRİN (**)

Anahtar sözcükler: Beyazlatma, Hidrojen Peroksit

Çalışmamızda, kanal tedavi sonrası ya da geçirilen travmatik bir olay sonucu, renk değişikliğine uğramış ön keser dişlerin beyazlatılması amaçlanmıştır. 16-45 yaşları arasındaki 28 hastanın 30 dişi üzerinde gerçekleştirilen bu çalışmada, beyazlatma maddesi tablet formdaki "Endoperox", walking bleach tekniğine uygun olarak kullanılmıştır. 12 dişte 3-7 seans sonunda başarı elde edilememiş, bir yılın sonunda başlangıçta iyi ve kabul edilebilir sonuçlara sahip 18 dişte 3'ünde renk değişimi tekrarı gözlenmiştir. Endoperox'un tablet formda olması, kostik bir solüsyon olan % 30'luk hidrojen peroksitin pulpa odasına yerleştirme zorluğundan doğabilecek kazaların önüne geçmiş bir uygulama kolaylığı yaratmıştır.

Key words: Bleaching, Hydrogen Peroxide

The aim of this study was to apply a bleaching technique to those teeth that have undergone a color change due to previous endodontic therapy or traumatic events. This study was performed by using 30 teeth of 28 patients between ages 16-45 and the bleaching material was employed in accordance with the Endoperox walking bleach technique in tablet form. After one year of examination, rediscoloring has been observed in 3 of the 18 teeth which possessed good or acceptable results at the beginning of the therapy. The Endoperox in tablet form, has prevented certain accidents due to difficulty of placement of % 30 Hydrogen peroxide in the pulp chamber and has feasibility of application.

Endodontik tedavi ve travma nedeniyle oluşan diş renk değişimleri diş hekimliği kliniğinde yaygın bir estetik problemidir.

Renk değişimi meydana getiren sebepler, pulpa dokusunun dekompozisyonu, pulpanın çıkarılmasını takiben meydana gelen aşırı kanama, travmayı izleyen pulpal kanama, pulpa odasından kalan organik birikintiler ve endodontik dolgu maddeleridir (2,3,4,5,6,12,13,14).

Dişlerin gelişim evreleri esnasında sistemik sebeplerle de renk değişimi meydana gelebilir. Kongenital porfiria'da kırmızı ya da mor renk, Hereditör opak dentin'de menekşe rengi, Endemik Fluoroz'da benekli kahverengi, Eritroblastosis fetalis'de grimsi kahverengi, sanlıkta kahverengi ya da sarı renk, Amelogenesis imperfecta'da gri kahverengi, Dentinogenesis imperfecta'da mavimsi gri renkler görülür (1,5).

İleri derecedeki renk değişimlerinde en muhtemel faktör travma nedeniyle meydana gelen pulpal kanamadır (1,12).

Pulpanın çıkarılmasını takiben meydana gelen pulpal kanamadan sonra da diş kuru sıklıkla boyanır. Kanama aşırı ise renk değişimi pulpanın çıkarılmasından hemen sonradır. İnatçı bir kanamada kök kanalında hala gözden kaçan bir pulpa artığı ihtimali düşünülmür (5).

Kanın dentin kanallarına difüzyonunu önlemek için pulpanın çıkarılmasından hemen sonra pulpa odası ve kök kanalı bütünüyle yıkanmalıdır. Genç dişlerde dentin kanallarının geniş olması nedeniyle bu konuya özellikle önem verilmelidir.

Böyle dişlerin internal beyazlatılması bu probleme konservatif ve ekonomik çözüm getirmiştir ve

(*) Dt., İ.Ü. Diş Hekimliği Fakültesi, Endodonti Bilim Dalı.

(**) Prof Dr., İ.Ü. Diş Hekimliği Fakültesi Endodonti Bilim Dalı.

24-26 Nisan 1991 Endodonti Derneği I. Bilimsel Kongresinde Tebliğ edilmiştir.

1800'lü yılların sonundan beri diş hekimliğinde kullanılmaktadır (6,14).

Tedavinin başarısı renkleşmenin türüne ve nede-
nine bağlıdır (3). Genelde pulpa dejenerasyonları ve
kanamaları sonucu oluşan renklemeler oldukça iyi
bir prognoza sahipken, metal tuzları ve gümüş içeren
ilaçlar, kaide ve sürekli dolgu maddeleri etkisiyle olu-
şan renklemelerde başarılı bir sonuç elde etmek
güçtür (2,3,5,7,14).

Aynı zamanda bu vakalarda yeniden renkleşme
olasılığı fazladır (3).

Bugüne kadar pek çok beyazlatma maddesi de-
ğişik sonuçlarla kullanılmıştır. Bunlar arasında oksa-
lik asit, kalsiyum hipoklorit, hidrojen peroksit ve hidro-
jen peroksitin ağırlık olarak saf su içindeki % 30'luk çö-
zeltisi (Superoxol) sayılabilir (6).

Günümüzde en yaygın olarak kullanılan beyaz-
latma maddeleri, hidrojen peroksitin sudaki % 30'luk
çözeltisi ve sodyum perborattır (6,8,16).

Sodyum perborat beyaz stabil bir toz halinde otop
suda erir ve sodyum metaborata dönüşür. Hidrojen
peroksitte serbest oksijen açığa çıkarır.

Bu çalışmada beyazlatma maddesi olarak hidro-
jen peroksitin % 30'luk çözeltisi yerine 70 mg'lık üre
hidrojen peroksit tabletleri (Endoperox/Septodont,
Paris) kullanılarak bir yıl süreyle beyazlatma etkinliği-
nin saptanması amaçlanmıştır.

GEREÇ VE YÖNTEM

Çalışma, kanal tedavi sonrası ya da geçirilen
travmatik bir olay sonucu renk değişikliğine uğramış
ön keser dişler nedeniyle İ.Ü. Diş Hekimliği Fakültesi
Endodonti Bilim Dalı'na başvuran 28 hastanın 30 di-
şinde gerçekleştirildi.

30 santral ve lateral dişten 21'i kanal tedavisi ne-
deni ile 9'u travma sonucunda renklemişti. Hastala-
rın yaşları 16-45 yaşları arasında olup, yaş ortalaması
24.25'ti.

Beyazlatma maddesi olarak tablet formda Endo-
perox (üre hidrojen peroksit), kökkanalı dolgu madde-
si olarak Endomethasone güta perka ile birlikte kulla-
nıldı.

İlk seansta her diş aşağıdaki esaslara uyularak
tedavi edildi. Tedavi edilecek dişin klinik fotoğraf ile
periapikal değişiklikler ve kanal dolgularının kontrolü
için radyografi alındı. Yetersiz görülen kanal dolgu ve
restorasyonlar yenilendi.

Kök kanallarının kanal patı ve güta perkayla iyi bir

şekilde örtülmeleri sağlandı. Kanal dolgusu, diş eti se-
viyesinden 2-3 mm aşağıya kadar çıkarıldı. Kullanılan
ağartıcı maddenin, periapikal ve periodontal dokulara
zarar vermesini önlemek amacıyla, kanal ağızları
vestibüldeki dişeti seviyesine kadar çinko fosfatsima-
nı ile örtüldü.

Renk değişikliği gösteren dentin dokusu, diğer
artıklar kavite boşluğundan bir rond frez yardımıyla
temizlendi. Daha sonra dentin kanallarının ağzındaki
yağlı maddelerin eritilmesi ve bu sayede beyazlatma
maddesinin etkisinin kolaylaştırılması için kavite boş-
luğu % 95'lik alkolle silindi, hava ile kurutuldu.

Bu aşamada dişin rengi, Prisma Fili renk skalası
ile tespit edildi. Ağartıcı maddenin zararlı etkisine kar-
şı diş etine vazelin sürüldü. Diğer tarafta, bir gode içe-
risinde Endoperox tableti ezildi, toz haline getirildi.
Gliserol ilavesiyle, bir pat kıvamı elde edildi. Elde edi-
len bu pat, bir amaigam pistolle pulpa odasına uygu-
lanı ve pamuk peletle hafifçe kondanse edildi. Sulu
hazırlanmış çinko fosfat simanı ile hermetik kapama
sağlandı ve hastalara 5 gün sonrası için randevu veril-
di.

İlk seanstan sonra iyi bir sonuç elde edilene kadar
5 gün arayla işlem tekrarlandı. Tedavi sonucu aşağı-
daki kriterlere göre değerlendirildi.

İYİ: Beyazlatılmış dişte komşu dişle aynı renk el-
de edilmiştir.

KABUL EDİLEBİLİR: Komşu dişle karşılaştırma-
da karşılaştırmada çok az renk farkı vardır.

KABUL EDİLEMEZ: Komşu dişle karşılaştırma-
da inatçı bariz siyah ya da grimsi renk vardır.

Tedavinin tamamlanmasından sonra kuron kavi-
tesi çinko fosfat siman kaidesi üzerine giriş kavitesinin
3 mm yüzeyi asitle dağlanarak kompozitle restore
edildi. Kabul edilemez sonuçlu vakalarda bir kuron
restorasyonu ya da kompozitle bukkal yüzeyin rengi-
nin düzeltilmesi önerildi (Resim 1, Resim 2, Resim 3,
Resim 4, Resim 5, Resim 6).

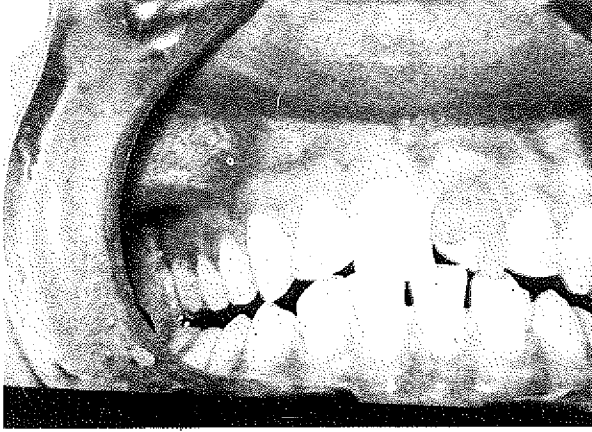
BULGULAR

Tedavi edilen 30 dişin 11'inde 1-2 seansta iyi ve-
ya kabul edilebilir sonuç elde edilirken, 19 dişte 3-7
seans (ortalama 5 seans) tedaviye devam edildi.

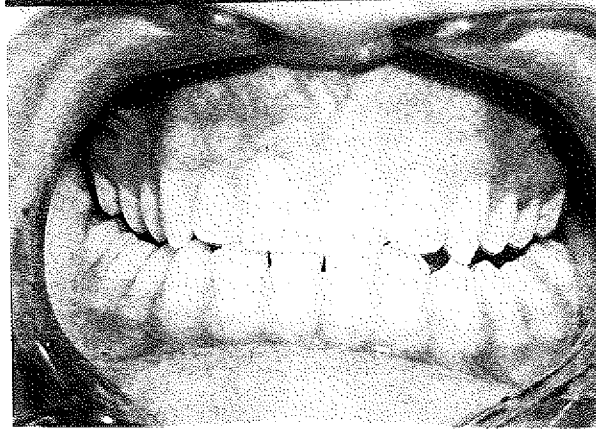
12 dişte kabul edilemez ölçülerde olmakla birlik-
te, dişlerin renginde başlangıç renklerine oranla az da
olsa bir açılma meydana geldi.

Başlangıçta iyi ve kabul edilebilir sonuçlu 18 diş,
3 ay sonunda hala iyi ve kabul edilebilir sonuçlara sa-
hipken bir yıl sonunda 3 dişte renk gerilemesi meyda-

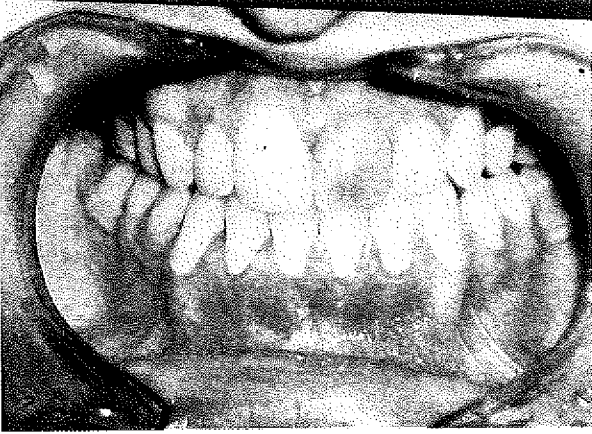
Resim 1: 18 yaşında bir genç kız 4 yıl önce yapılan kanal tedavisi sonucu kuronda grimsi siyah renkleşme



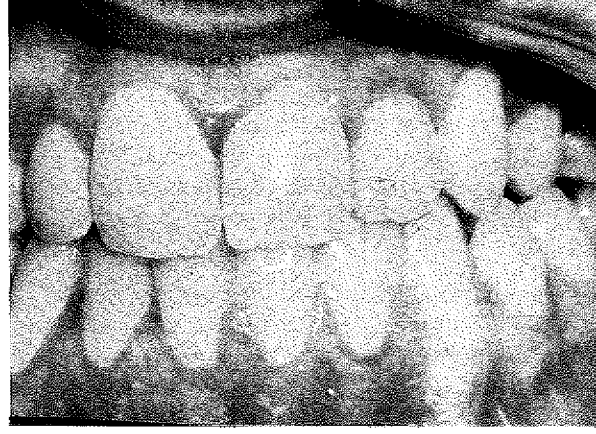
Resim 2: 4 seans uygulanan beyazlatma tedavisinden sonraki klinik görünüm



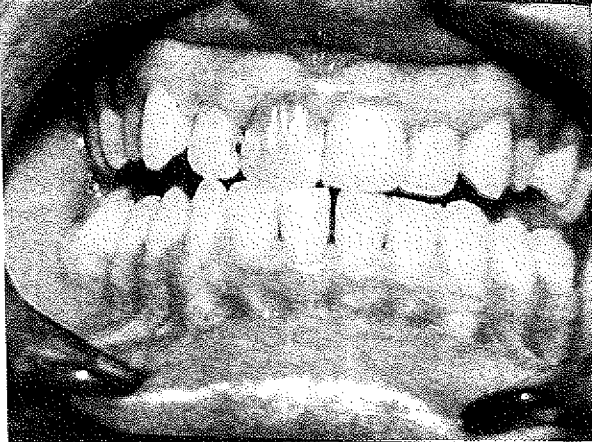
Resim 3: 25 yaşında bir erkek hasta 2 yıl önce geçirilen bir kaza sonucu kuronda grimsi kahverengi renkleşme



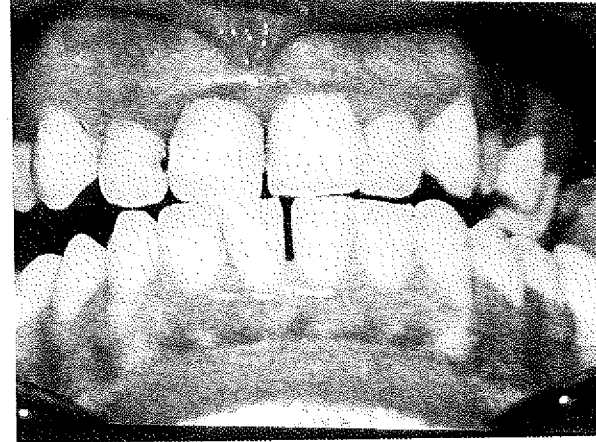
Resim 4: 5 seans uygulanan beyazlatma tedavisinden sonraki klinik görünüm



Resim 5: 29 yaşında bir kadın hasta geçirilen bir trafik kazası sonucu 6 yıl önce yapılan kanal tedavisinden sonra kuronda grimsi siyah renkleşme



Resim 6: 5 seans uygulanan beyazlatma tedavisinden sonraki klinik görünüm.



na geldi. Bu dişlerden 3'ünde geniş proksimal restorasyonlara sahip olduğundan renklesme tekrarının sızıntı yoluyla olabileceği düşünülürdü. Bir yıl içinde incelenen dişlerden hiçbiri daha açık hale gelmedi ve bu süre zarfında kırık, external kök rezorpsiyonu ve apikal periodontitis göstermedi.

TARTIŞMA

Klinik olarak vital olmayan renklesmiş bir diş için çekim dışında şu üç şıktan birine karar vermelidir. Dişi o haliyle bırakmak, beyazlatma tedavisine girişmek ya da bir kuronla restore etmek (3).

Beyazlatma tedavisinin kuron restorasyonlara üç üstünlüğü vardır:

- I- Diş sert doku kaybı minimaldir.
- II- Gingival iritasyondan kaçınılmış olur.
- III- Ekonomik açıdan cazip bir solüsyondur.

Karar beyazlatma tedavisi ise, kullanılacak metodun seçiminde metodu öğreten kişinin tesiri, daha önce edinilen klinik deneyimler az da olsa bilimsel veriler gibi hususlar etkili olur (14).

Bu amaçla termokatalitik teknik, walking bleach tekniği ve her ikisinin kombinasyonu şeklinde değişik teknikler kullanılmıştır. Tekniklerin uygulanmasında en yaygın olarak kullanılan iki beyazlatma maddesi % 30'luk hidrojen peroxid ve sodyum perborattır (3,6,16).

Termokatalitik teknik en eski beyazlatma tekniği olup, dişin labial yüzü üzerine ve pulpa odası içine superoxol (% 30 hidrojen peroksit) le ıslatılmış pamukların yerleştirilmesi ile yapılır. Solüsyon ısı ya da ışıkla aktive edilir. Isı kaynağı olarak fotoğraf lambaları, sıcak el aletleri ya da elektrikselsel olarak ısıtılan enstrümanlar kullanılmaktadır. Isı, beyazlatma maddesinden serbest oksijenin açığa çıkarılması şeklindeki oksidasyon reaksiyonunda bir katalizör olarak rol oynar (16).

Bu çalışmada, ısı ile aktivasyon yapılmamıştır. Bunun yerine ilk kez 1960'da Nutting ve Poe'nun superoxollu bir pamuk peleti pulpa odasına yerleştirip, herhangi bir ısı uygulaması olmaksızın kapatması ve üç hafta sonra tedavi edilen dişin komşu dişten daha açık hale gelmesi sonucu "walking bleach" adını verdikleri teknik esas olarak alınmıştır.

1961'de Spasser, superoxolün kostik etkisini hesaba katarak, sodyum perboratın kullanılmasının daha az tehlikeli olacağını düşünmüş ve seanslar arasında beyazlatma maddesi olarak stabil beyaz bir toz

olan sodyum perboratı su ile kıvamlı bir pat haline getirerek kullanmıştır.

1963'te Nutting ve Poe, daha fazla beyazlatma etkisi elde etmek amacıyla superoxol ve sodyum perboratı birlikte kullanmış, superoxolün kısa sürede, sodyum perboratında uzun sürede beyazlatma aktivitesi gösterdiği ileri sürülmüştür. Ancak bu görüşü doğrulamak için karşılaştırılmalı bir çalışma yapılmamıştır.

1982'de Freccia ve arkadaşları, çok yaygın olarak kullanılan üç beyazlatma tekniğini karşılaştırmışlardır. Bunlar walking bleach termokatalitik teknik ve bu ikisinin kombinasyonudur. Üç tekniğin aynı derecede etkili fakat walking bleach tekniğinin klinikte bariz olarak daha az zamana ihtiyaç gösterdiğini bulmuşlardır (16).

% 30'luk hidrojen peroksit güçlü bir oksitleyici maddedir. Kullanılırken beyazlatılan dişin dentininden başka diğer dokularla temasından kaçınmak için olağanüstü tedbir almak gerekir. Deri ya da mukoza ile temasta hızlı ve ciddi bir yanık meydana gelir (5,12).

Bu çalışmada kullanılan üre hidrojen peroksit tabletleri bu kadar kostik bir solüsyonun pulpa odasına yerleştirme zorluğundan doğabilecek kazaların önüne geçmiş, uygulama kolaylığı yaratmıştır.

Üre hidrojen peroksit ve gliserin kombinasyonu ile oksidasyon özelliği daha kuvvetli ve daha devamlıdır. Peroxidın açığa çıkması ile ürede serbest hale geçer ve böylece antibakteriel etkiyi artırır. Üre hidrojen peroksit tabletleri yalnız su, alkol eter ve gliserolle karıştırılabilir. Serbest oksijenin açığa çıkması sonucu meydana gelen başlıca etkiler şunlardır:

I- Beyazlatma, II- Bakterisit etki, III- Gaz kabarcıkları ile mekanik temizleme etkisi.

Holmstrup ve arkadaşlarının 1988 yılında yaptığı çalışmada seanslar arasında geçici dolgu maddesi olarak "Cavit" kullanılmış ve böylece zamandan kazanıldığı iddia edilmiştir (8).

1982'de Abou-Rass'da kavite kullanmış, 1981'de Lemieux ve Todd hem kavite hem IRM simanıyla örtme sağlanmış, 1981'de Grevstad ise kompozit dolgunun kullanılmasının mümkün olmadığı vakalarda çinko oksit öjenol simanını kullanmıştır.

Bu çalışmada seanslar arasında kavite yerine, sulu hazırlanmış çinko fosfat simanı kullanılarak, gaz oluşumu ile ilgili geçici dolgunun yıkım riski önlenmiştir.

Bir yılın sonunda başlangıçta başarılı olan 18 dişten 3'ünde renk gerilemesi meydana gelmiştir.

Yeniden renkleşmenin sebebi bilinmemektedir. Fakat oksitleyici bileşiklerin azalmasından dolayı olduğu sanılmaktadır (8).

Renkleşme tekrarında çeşitli faktörlerin önemi ile ilgili bir çalışmada teşhis edilen önemli faktör sadece seans sayıydı. Beyazlatma için daha fazla seans gerektiren dişler yeniden renkleşmeye daha hassastı. Bizim çalışmamızda benzeri ilgi kurulamadı. Renkleşme tekrarı az ya da çok seansta beyazlatılan dişlerde eşit dağılım gösterdi (8).

Yeniden renkleşmenin üç nedenle ortaya çıktığı ileri sürülmektedir:

1. Hidrojen peroksitle beyazlatmanın sonucu olarak ortaya çıkan oksidasyon ürünlerinin kimyasal azalması

2. Diş restorasyonlarının marginal sızıntısının bakteriler ve kimyasal ürünler yoluyla ilave bir renkleşmeye sebep olması

3. Dişin yapısındaki herhangi bir geçirgenlikle doku likidleri ve tükürük muhtevası.

Dentini besleyen canlı bir pulpadır ve bu sayede diş rengini ve saydamlığını sürdürür. Pulpa kaybolduğu zaman pulpa ile periodonsiyumun doku likidleri arasındaki denge değişir. Ayrıca tükürük ve içeriği de diş yapısını etkileyebilir. Şayet dişin renkleşme nedeni tükürük muhteviyatı ve doku likidleri ise, böyle bir dişte beyazlatma yoluyla sürekli bir renk restorasyonunu sağlamak güç olacaktır. Beyazlatılmış dişlerde yeniden renkleşme, renkleşmeyi meydana getiren sebepler ortadan kaldırdığı zaman önlenecektir.

Holmstrup ve arkadaşları 95 dişin 3'ünde; Sarp 35 dişin 4'ünde ağrı, Grevstad 23 dişin 1'inde hafif rahatsızlık saptamıştır. Ayrıca Grevstad 23 dişten 5'inden kuron kırığı bildirmiştir. Yazarlar bu duruma büyük proximal restorasyonlardan dolayı direnç azalmasının neden olduğunu ifade etmişlerdir.

Çalışmamızda bu komplikasyonlardan hiçbirine rastlanmamıştır. Son yıllarda beyazlatma maddelerinin zararlı etkileri ile yakından ilgilenilmektedir (4, 9, 10).

Harrington ve Natkin walking bleach tedavisinden 2-7 yıl sonra 4 vakada external rezorpsiyon bildirilmişlerdir (1979).

Walking bleach ile servikal rezorpsiyon arasında bir neden-sonuç ilişkisi olduğunu kabul etmektedirler ve süperoksolün dentin kanalları arasından sızarak servikal sahada bir enflamatur rezorptiv cevabı başlattığı görüşünü desteklerler.

Bu fenomene getirilen bir başka açıklama da şudur: Mine ve sement tüm dişlerin yaklaşık % 10'unda birleşmez. Öyle ki dentin bu durumda sementle örtülü değildir. Beyazlatma tedavisi ile servikal sahada açığa çıkan dentin denatüre olur. Denatüre dentin de immunolojik olarak farklı bir doku rolü oynar ve gingival dokudaki elemanlar tarafından saldırıya uğrar (4,9,10).

Eğer bu komplikasyonun mekanizması beyazlatma maddelerinin periodontal dokularda iltihabi rezorpsiyonu başlattığı ise, bu teması önlemek rezorpsiyonu önleyecektir. Bunun için de beyazlatma tedavisinden önce kök kanal dolgusu üzerine çok iyi mikrosızıntı özelliklerine sahip bir kaidenin yerleştirilmesi gerekir. Rengi değişmiş dentini uzaklaştırmak için kök kanal dolgu maddesi gingival ataşmanın altına kadar kaldırılacaksa bu koruma özellikle tavsiye edilir (9).

Çalışmamızda bu konuya özellikle dikkat edilmiş ve her vakada kanal dolgusu üzerine çinko fosfat simanı ile kaide uygulanmıştır. Bir yılın sonunda external rezorpsiyon bulgusuna rastlanmamıştır.

Bütün bunların sonucunda, hastalara beyazlatmanın sürekli bir sonucu olacağı konusunda söz vermemelidir. Beyazlatma tedavisi uygulanmış uzun yıllar kullanılan dişlerin yanında, zamanla rengi geri dönen örneklerle de rastlamaktayız. Bu nedenle hastanın, renkleşmenin en azından vakaların küçük bir yüzdesinde geri döndüğü ve başlangıçta ne olacağını tam olarak tahmin edemeyeceğimiz gerçeğini bilmesi gerekmektedir. Sonuç olarak beyazlatma tedavisi endodonti pratiğinde kesin ve rasyonel bir yerdedir.

Doğru endikasyonla her zaman kuron restorasyonlara bir alternatif oluşturacaktır.

KAYNAKLAR

1. Abou-Rass M.: *The elimination of tetracycline discoloration by intentional endodontics and internal bleaching.* J.Endod., 8: 101-106, 1982.

2. Cohen, S., Burns, R.C.: *Pathways of the pulp.* 3rd ed. St. Louis: CV Mosby Co., 1984: 697.

3. Freccia W.F., Peters, D.D., Lorton, L., Bernier W.E.: *An invitro comparison of non vital bleaching techniques in the discolored tooth.* J.Endod., 8: 70-77, 1982.

4. Goon, W.Y., Cohen, S., Borer, R.: *External cervical root resorption following bleaching.* J.Endod., 12: 414-

418, 1986.

5. Grossman, L.I.: *Endodontic Practice*, ed.8, Philadelphia, 1974, Lea and Febiger, Publishers, pp.336-344.

6. Ho S., Georig, A.: *An invitro comparison of different bleaching agents in the discolored tooth.* *J.Endod.*, 15: 106-110, 1989.

7. Howell R.A.: *The prognosis of bleached root-filleo teeth.* *Int Endod.J.*, 14: 22-26, 1981.

8. Holmstrup, G., Palm, A.M., Lambjerg-Hansen, H.: *Bleaching of discoloured root-filled teeth.* *Endod.dental Traumotol.*, 4: 197-201, 1988.

9. Lado, E.A., Stanley, H.R., Weisman, M.I., Fla, G.: *Cervical resorption in bleached teeth.* *Oral Surg*, 55: 78-80, 1983.

10. Madison, S., Walton, R.: *Cervical rot resorption following bleaching of endodontically treated teeth.* *J.En-*

11. Messing, J.I., Stock, C.J.R.: *A colour atlas of Endodontics.*

12. Sommer R.F., Ostrander, F.D., Crowley, M.C.: *Clinical Endodontics.* 3rd ed. Philadelphia: WB saunders Co., 1966: 456-468.

13. Van der Burgt T.P., Mullaney T.P., Plasschaert A.J.M.: *Tooth discoloration induced byendodontic sealers.* *Oral Surg.*, 61: 84-89, 1986.

14. Van der Burgt T.P., Plasschaert A.J.M.: *Bleaching of tooth discoloration aused by endodontic sealers.* *J.Endod.*, 12: 231-233, 1986.

15. Van der Burgt, T.P., Cemal Eronat, Plasschaert A.J.M.: *Staining patterns in teeth discolared by endodontic sealers* *J.Endod.*, 12: 187-190, 1986.

16. Warren, M.A., Wong, M., Ingram, T.A.: *An invitro comparison of bleaching agents on the crowns and roots of discolored teeth.* *J.Endod.*, 16: 463-467, 1990.