

HERREN AKTİVATÖRÜ (BERN AKTİVATÖRÜ)

Işın Ulukapı *

HERREN ACTIVATOR (BERN ACTIVATOR)

ÖZET

Fonksiyonel apareyler alt çeneyi açık tutarak veya hem açık tutup hem de öne doğru iterek, üst çeneye göre konumunu değiştiren apareyler olarak tanımlanırlar. Kasların ve yumuşak dokuların kasılmaları ile oluşan kuvvetler diş ve kemik yapılarına iletilmekte, böylece dişlerin hareketi sağlanmakta ve büyüme ve gelişim değişmektedir.

Bu makalede fonksiyonel apareylerin modifiye edilmiş bir şekli olan Herren Aktivatörü (Bern Aktivatörü) incelenmiştir.

Anahtar sözcükler: Fonksiyonel apareyler, aktivatör, Herren Aktivatörü.

ABSTRACT

A functional appliance by definition is one that changes the posture of the mandible, holding it open or open and forward. Stretch of the muscles and soft tissues creates pressures transmitted to the dental and skeletal structures, moving teeth and modifying growth.

In this paper a modified form of functional appliances, Herren Activator (Bern Activator) is presented and discussed.

Key words: Functional appliances, activator, Herren Activator.

GİRİŞ

Bern aktivatörü bir bimaxiller ortodontik apareydir. Bimaxiller apareyler takıp çıkarılabilir ve alt diş kavsinin üst diş kavsinin göre hekim tarafından belirlenen konumda tutan apareylerdir.

Bu apareylerin başarılarını alt çenenin konumu kadar, gün içinde ağızda takılı buldukları süre de etkilemektedir. Bu iki noktada çeşitli bimaxiller apareyler arasında büyük farklılıklar bulunmaktadır. Fakat hepsinde ortak olan nokta, ana endikasyonlarının, sagittal, vertikal ve transversal yöndeki kapanış bozukluklarının düzeltilmesi, özellikle de derin kapanışlı veya derin kapanış bulunmayan veya üst kesicilerin ileri itimli olduğu veya olmadığı distal kapanışlı olguların tedavisi olmasıdır (1,2,3).

Bern aktivatörünü (Resim 1) bütün diğer bimaxiller apareylerden ayıran özellikler şunlardır:

- 1- Yatmadan hemen önce takılır ve uykuda ağızda kalır, gün içinde takılmaz.
- 2- Kapanış aşırı düzeltilmiştir.
- 3- Tutucu kroşeleri vardır (2).

ENDİKASYON VE TANI

Bimaxiller apareylerin ana endikasyonu derin kapanışlı olan veya olmayan Angle II. sınıf Divizyon 1 ve 2 distal kapanışlı olgulardır.

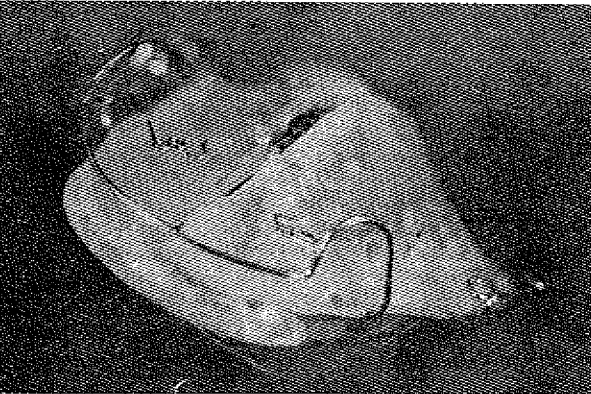
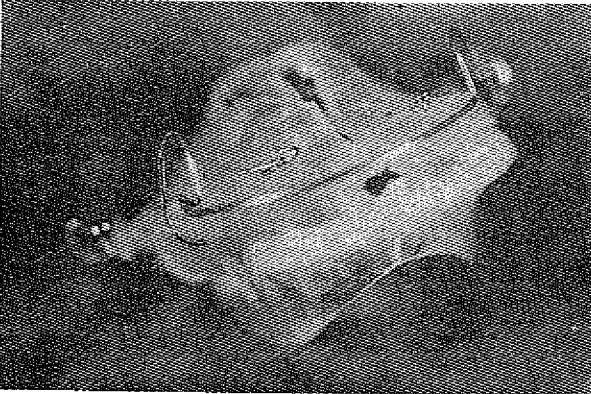
Sagittal kapanış anomalilerinin tedavi planında "amaçlanan kapanış" çok önemli rol oynar. Distal kapanışın düzeltilebilmesi için, tedaviden önce veya tedavi sırasında, iki diş arkının amaçlanan kapanış sağlandığında birbirleri ile uyumlu olacak şekilde düzeltilmesi gerekir. Bunun gerçekleştirilebilir olup olmadığı tanı sırasında bir klinik testle incelenir. Alt çenenin amaçlanan kapanışa doğru öne itilmesinden sonra, iki diş arkının birbirleri ile uyumlu hale getirilip getirilemeyeceğine bakılır. Biprotruzyonlu olgularda sagittal düzeltmeden sonra önde uyumlu bir ilişki beklenemez. Alt kesicilerin retroklinasyonu aktivatörle mümkün olmakla beraber, klinik tecrübe ve apareyde değişiklikler gerektirir.

Ön açıklık veya çok az overbite bulunan olgularda, alt çene amaçlanan konuma getirildiğinde overbite'in daha da azalıp azalmadığı veya açıklığın artıp artmadığı incelenmelidir. bu gibi durumlarda sagittal yönde düzeltme kontraendikedir.

Ayrıca huzursuz uyku ve uykudan önce uzun süre uyanık yatılmasının da, aktivatörün bilinçsizce çıkarılmasına sebep olduğu bildirilmiştir. Sık sık nezle, bronşit, astma ve uzun süren allerjik kökenli nezleleri olan olguların aktivatörle tedavisinin kontraendike olduğu bildirilmiştir.

* Dr. İ.Ü. Diş Hek. Fak. Pedodonti Anabilim Dalı

Resim 1: Herren aktivatörü (Bern Aktivatörü)



BERN AKTİVATÖRÜ ETKİ PRENSİBİ

Aktivatör alt çeneyi bir splint gibi istenilen konumda sabit tutmaktadır. Bu sırada diş dizileri vertikal yönde birbirlerinden dinlenme halindeki normal "Free-way-space"den çok daha uzak kalmaktadırlar. Böylece kapatıcı kaslar gerilerek alt dişlerin aktivatörü "ısırmalarını" sağlar.

Sagittal yöndeki etki daha önemlidir; sadece ayağıza yerleştirilirken alt çenenin kuvvetlice öne

itilmesi gerekmektedir. Böylece alt diş kavsi gergin olarak alt çeneyi geri çeken kaslara karşı rahatça desteklenmiş olmaktadır. Splint bu çekme kuvvetini vestibül bando ve rehber yüzeyler aracılığı ile üst diş arkına ve diş kökleri yolu ile de üst çeneye iletir. Newton'un 3. Aksiyonuna göre de (etki=tepki) alt çenede ters yönde bir kuvvet oluşmaktadır.

BERN AKTİVATÖRÜNE ÖZGÜ FARKLILIKLARIN İNCELENMESİ

— Yapay kapanış


Aşırı düzeltme ile mandibula, distal kapanışın sadece düzeltildiği değil, ayrıca 3 mm "fazla düzeltildiği" bir konumda tutulur (Şekil 1).

— Sagittal yön vertikal yönden daha önemli tutulur.

Şekil 1: Bern Aktivatörü için yapay kapanış

Yapay Kapanış

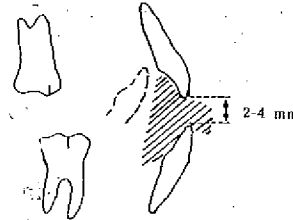
Sagittal Yön



Aşırı düzeltme: Amaçlanan kapanış (nötral k.) + 3 mm.

Vertikal Yön

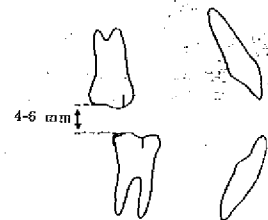
Derin kapanışlı distal okluzyon



Kesici kenarları arasında
2-4 mm

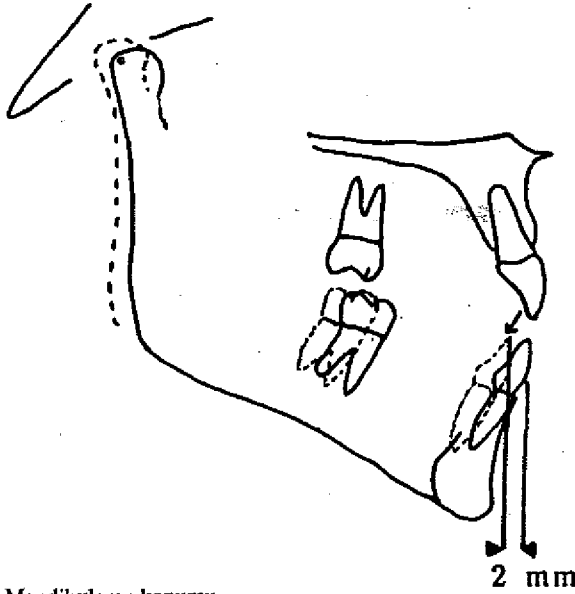
Derin kapanışı olmayan

distal okluzyon



Büyük azılar arasında
4-6 mm

Şekil 3: Pekiştirme apareyi için yapay kapanış



Mandibulanın konumu

..... 4-6 mm açılma rotasyonundan sonra
 _____ 2 mm daha öne kaymadan sonra

2 mm

gede her iki diş arkının sagittal, vertikal ve transversal yöndeki doğru ilişkileri incelenmektedir.

4- Hataları önlemek için çalışma modelleri yapay kapanışa getirilmelidir ve özellikle son büyük azı dişinin distalindeki ve diğer fazla mumlar kesilmelidir (2).

TEDAVİNİN SÜRDÜRÜLMESİ VE HASTA İLE İŞBİRLİĞİ

— Aşındırma

Vertikal bozukluklar aktivatörün selektif aşındırılması ile düzeltilebilir. Düşmesi yakın süt dişleri ve süren dişler de dikkate alınarak aşındırmalar yapılır, yer tutucu gibi görev yapabilecek bölgeler bırakılır, kesici kısımlar yuvarlatılır.

Ön dişler bölgesindeki ise çeşitli düzeltmeler vestibül bando yardımı ile yapılabilir ve yine buna göre de aktivatör aşındırılır. Aşındırma işlemi tedavi sırasında sürekli kontrol edilerek gerektiğinde tamamlanmalıdır.

— Uyum Dönemi

Bütün ortodontik apareylerde olduğu gibi ilk takıldığı günlerde Bern Aktivatörü de bir yabancı cisim etkisi ortaya çıkarır. Fakat dil alanının geniş oluşu bu problemi hafifletir, ayrıca üst kesici dişlerin kesici kenarları arkasında yapılan yatay bir yarık da hastayı

rahatlatıcı bir unsurdur. Ayrıca uyumadan bir saat kadar önce apareyin takılması da alışma açısından önerilmektedir.

Takıp çıkarılabilen apareylerde hastanın işbirliği çok önemlidir. Bimaksiller apareylerde hastanın yetersiz işbirliği yapması riski de iki katı artmaktadır.

Genellikle anne babalar ilk bir iki gece çocukların apareyi uyku sırasında bilinçsizce çıkardıklarını bildirmişlerdir. Bu durumun daha sonra da devam etmesi, apareyin rahatsızlığından çok, çocuğun bilinç altında tedaviye karşı olduğunu gösterdiği bildirilmiştir. Ayrıca burundan nefes alamayan hastalarda da problemler ortaya çıkar. Parmak emen çocuklarda ise çoğunlukla aktivatör parmak ya da emzik yerini almaktadır.

— Seri Çekim Tedavisinde Aktivatörün Kullanılması:

Seri çekim ile diş sürmesi düzenlenirken alt kesici dişlerin linguale eğilmeleri en sık karşılaşılan sorunlardandır. Aktivatör bu etkinin ortaya çıkmasını önlemek için de uygun bir yapıdadır. Duruma göre arka yan dişlerin öne kayması da aktivatörde yapılan aşındırmalar ve kroşelerin kaldırılması ile sağlanabilir.

BERN AKTİVATÖRÜ TEDAVİSİNİN SONUÇLARI

İleri derecede distal kapanışlı rastgele seçilmiş 28 hastadan oluşan bir uzun süreli araştırmada (10 yıl) aşağıdaki sonuçlar elde edilmiştir (2).

— Başarı Derecesi: % 85

— Tedavi Süresi: Pekiştirme hariç aktif tedavi süresi X: 13,9 ay, en az: 5 ay, en çok: 28 ay.

— Okluzyonda Değişim: Sagittal ve vertikal yönde düzeltme, diş dizilerinin düzenlenmesi, vestibül bando ve yaylarla kesici dişlerde çeşitli konum anomallerinin düzeltilmesi sağlanmıştır. Yapılan sefalometrik ölçümler üst diş arkının frontal yönde büyümesi dururken, sagittal yöndeki düzeltme ile alt diş arkının frontal yöne ilerlemesinin hızlandığı belirlenmiştir.

— Yüz Profilinde Değişim: Tedavi öncesi ve sonrasında alınan uzak röntgen tracingleri S.N. düzleminde üst üste konularak incelenmiştir. Olguların tümünde okluzyon açısından iyi sonuç elde edilmesine rağmen, yüz iskeletindeki reaksiyonların olgularda çeşitlilik gösterdiği belirlenmiştir.

ANB açısı ortalama 1.4° azalmaktadır. SNB açısı ortalama 1.0° artmaktadır. SNPog açısı, y-aksı açısı SNA açısı istatistiksel yönden anlamsız derecede az bir değişime göstermektedir.

– Alt Çene Boyunun Etkilenmesi: Karışık dişlenme dönemindeki çocuklarda alt çene normalde 6 ayda yaklaşık 1 mm uzamaktadır. Bern Aktivatörü ile tedavi sırasında ise bu uzama 1.9 mm olmaktadır. Aktivatör tedavilerinde alt çenenin büyümesi ile ilgili farklı görüşler bulunmaktadır.

– Zamanlama: Tedaviye puberte öncesi gözlenen büyüme atağından 2–3 yıl önce başladığında en

hızlı başarı elde edilmektedir.

– Stabilité (Kalıcılık): Pekiştirme tedavisi bitiminde 5 yıl sonra yapılan incelemeler % 70 olguda sonucun hiç değişmeden kaldığını göstermiştir. Genel değerlendirmede okluzyon olguların 1/3'ünde çok iyi ve diğerlerinde de kabul edilebilir bulunmuştur. Tedaviye birinci küçük azılar sürerken başladığında en iyi sonucun alındığı belirlenmiştir.

KAYNAKLAR

1. Hotz, R.P.: Zahnmedizin bei Kindern und Jugendlichen. 2nd Ed., Stuttgart: Thieme, 1981; 285-287, 313.

2. Ingervall, B.: Kieferorthopädische Diagnostik und Be-

handlung, Merkblatt 16, 31. Bern: Uni.Bern, 1986.

3. Proffit, W.R.: Contemporary Orthodontics. St.Louis, Toronto, London: Mosby, 1986; 357–366.

Yazışma adresi
Dr. Işın Ulukapı
İ.Ü. Diş Hekimliği Fakültesi
Pedodonti Anabilim Dalı
34390 Çapa - İSTANBUL